9. Uluslararası
TPID Sempozyumu
ve 3. Uluslararası
Dişhekimliğinde
Eklemeli İmalat
(İDCAM) Kongresi

15-17 Ekim 2026
Çukurova Üniversitesi
Adana

KONGRE KİTABI

www.tpididcam2026.com

TÜRK PROSTODONTİ
ve İMPLANTOLOJİ DERNEĞİ

Değerli Meslektaşlarım,

Türk Prostodonti ve İmplantoloji Derneği'nin kuruluşunun 50. yılında,
9. Uluslararası Sempozyumunu,
3. Uluslararası Dişhekimliğinde Eklemeli İmalat Kongresi ile
birlikte düzenlemekten büyük onur ve gurur duyuyoruz.

Türkiye'de, en fazla uzman kadrosunu barındıran branş olan
Protetik Diş Tedavisi Anabilim Dalı, yurt içinde ve yurtdışında gerek bilimselliği
gerek de başarıları ile hizmet vermektedir. Bu başarının temellerinden
biri de birlikteliğimizdir. İki sene önce 300 meslektaşımızın katılımı ile
gerçekleştirdiğimiz geleneksel Sempozyumumuzun tekrarı bu sene
15-17 Ekim 2026 tarihinde Çukurova Üniversitesi Kongre Merkezinde
gerçekleştirilecektir.

Son yıllardaki dayanışmamızı tekrar göstererek buluşacağımız sempozyumumuz da sizlerin ihtiyacına göre bilimsel ve mesleki açıdan dolu bir program hazırladık. Buna ek olarak hem Diş hekimleri hem de Diş teknisyenlerinin ortak olarak katılabileceği tur programı hazırladık. Sempozyum boyunca sıcak bir ortamda alacağımız öğle yemekleri ve gala gecesinde de farklı kuruluşlarda çalışan meslektaşlarımızla tanışma ve kaynaşma, ayrıca arkadaşlarımızla da buluşma olanağı bulacağız.

Saygılarımla,

Prof. Dr. Yasemin Kulak Özkan



Değerli Meslektaşlarım,

Diş hekimliğinde dijital dönüşümün hız kazandığı günümüzde, eklemeli üretim teknolojileri yalnızca üretim süreçlerini değil, aynı zamanda klinik yaklaşımları ve bilimsel araştırma paradigmalarını da yeniden şekillendirmektedir. Bu doğrultuda, bilgi paylaşımını ve disiplinler arası etkileşimi destekleyen bilimsel organizasyonlar her zamankinden daha büyük bir önem taşımaktadır.

Bu yıl, 3. Uluslararası Diş Hekimliğinde Eklemeli İmalat Kongresi (IDCAM) ile 9. Türk Prostodonti ve İmplantoloji Derneği Sempozyumunun eş zamanlı olarak düzenlenmesi, eklemeli üretim ve protetik diş hekimliği alanlarının kesişiminde güçlü bir bilimsel sinerji oluşturmuştur. Bu birliktelik, güncel teknolojik gelişmelerin klinik uygulamalara entegrasyonunu çok yönlü bir bakış açısıyla ele alma fırsatı sunmaktadır.

Alanında yetkin ulusal ve uluslararası konuşmacıların katkılarıyla şekillenen bilimsel programın, katılımcılara güncel bilgi ve farklı perspektifler kazandıracağına inanıyorum. Bu önemli bilimsel buluşmaya ev sahipliği yapacak olan Adana'nın köklü tarihi, zengin kültürel dokusu v misafirperverliği ile kongremize ayrı bir değer katacağına inanıyor; sizleri bu özel atmosferde ağırlamaktan büyük bir mutluluk ve heyecan duyduğumu ifade etmek isterim. Ayrıca, Adana'nın zengin gastronomik mirasının simgelerinden biri olan Adana kebabı başta olmak üzere yerel lezzetlerin, kongre deneyimine ayrı bir zenginlik katacağına inanıyorum.

Bu değerli organizasyonun gerçekleştirilmesinde katkı sağlayan tüm bilimsel ve düzenleme kurulu üyelerine, konuşmacılara ve katılımcılara teşekkür eder; kongremizin bilimsel açıdan verimli ve ilham verici geçmesini dilerim.

Saygılarımla,

Prof. Başak Aygün



KONUŞMACILAR

Prof. Dr. Yasemin Kulak Özkan

Dr. Uğur Ergin

Prof. Dr. Başak Aygün

Doç. Dr. Gökçen Dinçer

Ömer Arslan

Dr. Sina Saygılı

Prof. Dr. Tonguç Sülün

Doç. Dr. Umut Aslan

Prof. Dr. Yurdanur Uçar

Prof. Dr. Pınar Kursoğlu

Prof. Dr. Banu Karayazgan

Dr. Tuğba Gezmiş

Prof. Dr. Hanefi Kurt

KONGRE PROGRAMI

15 EKİM 2026

09:30 **09:35**	**Prof. Dr. Yasemin Kulak Özkan**	Açılış Konuşması
09:35 **09:40**	**Prof. Dr. Başak Aygün**	Açılış Konuşması
09:40 **10:40**	**Prof. Dr. Yasemin Kulak Özkan**	Dijital ve Analog Yöntemlerle Üretilen Güncel ve Estetik Materyaller
10:40 **11:40**	**Ömer Arslan**	Diş Hekimliğinde 3D Reçineler: Dün Bugün, Yarın
11:40 **12:00**	**KAHVE MOLASI**	
12:00 **13:00**	**Prof. Dr. Tonguç Sülün**	Klinik Pratiğinde Oklüzyonun Önemi
13:00 **14:00**	**ÖĞLE YEMEĞİ**	
14:00 **15:00**	**Prof. Dr. Yurdanur Uçar**	Eklemeli İmalat Konusunda Bilimin Söyledikleri
15:00 **16:00**	**Prof. Dr. Banu Karayazgan**	Dijitalden Gerçeğe: Kompleks Rehabilitasyonlarda Üç Boyutlu Baskının Klinik Gücü

KONGRE PROGRAMI

16 EKİM 2026

09:30 **10:00**	**Prof. Dr. Hanefi Kurt**	Dijital Tam Protezler Geleneksel Protezlerin Yerini Aldı mı?
10:00 **10:30**	**Dr. Uğur Ergin**	Dijital Tam Protez Üretim Yöntemleri ve Malzeme Seçimi
10:30 **11:00**	**Doç. Dr. Gökçen Dinçer**	Tam Dişsiz Hastalarda Hareketli Protez Planlamasında Dijital Yaklaşım
11:00 **11:30**	**Dr. Sina Saygılı**	Hareketli Protezlerde 7. Devrim: Bireyselleştirilmiş Dijital Teknikler
11:30 **12:00**	**KAHVE MOLASI**	
12:00 **13:00**	**Doç. Dr. Umut Aslan**	Daimi restorasyonlarda reçinelerin çağı başlıyor mu?
13:00 **14:00**	**ÖĞLE YEMEĞİ**	
14:00 **15:00**	**Prof. Dr. Pınar Kursoğlu**	Geleneksel Yöntemlerden CAD/CAM Teknolojilerine Okluzal Splintler
15:00 **15:30**	**Dr. Tuğba Gezmiş**	Üreten Sağlık Vizyonuyla Araştırmadan Ürüne: TÜSEB Projeleri ve Destek Programları

SÖZLÜ SUNUM PROGRAMI

15 EKİM 2026 | SALON 1

Oturum Başkanı: Doç.Dr. Haydar Albayrak		
16:00 **16:12**	**Gamze Işıl Bilgin**	Eksiltmeli ve Eklemeli Yöntem ile Üretilmiş CAD/CAM Hibrit Dental Materyallerde Termal Yaşlandırma Sonrası Streptococcus Mutans Tutulumunun Karşılaştırılması
16:12 **16:24**	**Bahar Karci**	Adölesan hastalarda diş eksikliği ve koronal madde kaybının protetik rehabilitasyonu: minimal invazivden konvansiyonele üç olgu sunumu
16:24 **16:36**	**Beyza Güney**	Mechanical properties of 3D-printed zirconia ceramics: A systematic review of in vitro studies published over the last decade
16:36 **16:48**	**Özgün Deniz Karaca**	Diş hekimliği öğrencilerinin öz değerlendirme becerileri ve eğitim algılarının akademik akreditasyon kriterleri üzerinden değerlendirilmesi
16:48 **17:00**	**İrem Nur Ceylan**	Mandibular Kemik Rezorpsiyon Düzeyi ile Tam Protez Memnuniyeti Arasındaki İlişkinin Değerlendirilmesi
Oturum Başkanı: Doç.Dr. Mesut Tuzlalı		
17:00 **17:12**	**Mısra Sezen**	Digital Full-Mouth Rehabilitation of a Amelogenesis Imperfecta: A Case Report
17:12 **17:24**	**İlke Fatma Küçükbostan**	3D Daimi Bir Kron Rezin Materyalinin Renk Stabilitesine Glaze Uygulama Protokollerinin Etkisi
17:24 **17:36**	**Damla Su Menteş**	3D Baskılı Daimi Rezinin Eğilme Dayanımında Post-Kürlemenin Rolü: Kürleme Cihazı ve Atım Sayısının Etkisi
17:36 **17:48**	**Bülent Kadir Tartuk**	3D Baskılı Daimi Kron Reçinelerinin Optik Davranışı: Son Kürleme Süresi ve Termal Yaşlandırmanın Etkileri
17:48 **18:00**	**Hilal Gülgezen Aydin**	Reçine türünün üç boyutlu baskıyla üretilen daimi kronların gerçeklik ve kesinliğine etkisi

SÖZLÜ SUNUM PROGRAMI

15 EKİM 2026 | SALON 2

Oturum Başkanı: Dr.Öğr.Üyesi Banu Özel		
16:00 **16:12**	**Arzu Akyüz**	Palatinalde Bulunan Zigomatik İmplant ve Uygun Pozisyonda Olmayan 3 Adet Strandart İmplant Kullanılarak Gerçekleştirilen Hareketli Protetik Yaklaşım: Bir Olgu Sunumu
16:12 **16:24**	**Berfin Nur Eriş Boyraz**	Farklı cilalama yöntemleri ve ağız gargaralarının 3B baskı daimi restoratif rezinlerin renk stabilitesi üzerindeki etkisi
16:24 **16:36**	**Fatma Bilge Özgür**	Ağız Gargaralarının 3D Baskılı Kuronların Renk ve Beyazlık Stabilitesi Üzerindeki Etkileri
16:36 **16:48**	**Ravza Eraslan**	Seçici Lazer Ergitme İle Üretilen Kobalt-Krom Alaşım Tozlarında Yeniden Kullanım Ve Kurutma Protokolünün Metal-Seramik Bağlantı Dayanımına Etkisi
16:48 **17:00**	**Huriye Çifci**	Zirkonya materyallerde yüzey bitim işlemlerinin yaşlanma direnci ve sitotoksisiteye etkisi
Oturum Başkanı: Doç.Dr. Ravza Eraslan		
17:00 **17:12**	**İlayda Gemicioğlu**	Dişsiz Üst Çenede Ölçü Yöntemi ve Tarama Gövdesi Tasarımının Tam Ark İmplant Ölçülerinin Doğruluğuna Etkisi
17:12 **17:24**	**Erkin Ergezen**	Miyojenik temporomandibular bozukluklarda ağrı yönetimi: Stabilizasyon splinti ve kombine tedavilerin karşılaştırması
17:24 **17:36**	**Hilal Asutay**	İmmediat Yükleme Protokollerinde Kullanılan Farklı 3 Boyutlu Yazıcı Reçinelerinin Mekanik Dayanıklılıklarının Karşılaştırmalı İncelemesi
17:36 **17:48**	**Kubilay Sengul**	İç Yüzey Kaplamanın Zirkonya Restorasyonların Bağlanmasına Etkisinin İn-Vitro Olarak Değerlendirilmesi
17:48 **18:00**	**Suel İkizer**	Reçine Esaslı Materyallerin ve Üretim Tekniklerinin Postların İnternal Uyumu Üzerindeki Etkisinin Değerlendirilmesi

SÖZLÜ SUNUM PROGRAMI

15 EKİM 2026 | SALON 3

Oturum Başkanı: Doç.Dr. Gaye Sağlam		
16:00 **16:12**	**Şahin Eren Akay**	Üç Üyeli Daimi Sabit Protez Üretiminde Kullanılan 3B Baskılı Reçinede Baskı Yöneliminin Polisaj Sonrası Yüzey Özelliklerine Etkisi
16:12 **16:24**	**Alper Topaçoğlu**	Tam Dişsiz Hastada Dijital İş Akışı ile İmmediat Yükleme: Vaka Sunumu
16:24 **16:36**	**Burak Kıvırcık**	Aşırı Atrofik Çenelerde Direct-to-MUA Tekniği Kullanılarak PEEK Altyapılı Toronto Tipi Protez: Bir Olgu Sunumu
16:36 **16:48**	**Zubeyde Lal Okkaoğlu**	Farklı Preparasyon Tasarımları ve CAD/CAM Materyallerinin Mandibular Birinci Molar Dişlerde Uygulanan İndirekt Adeziv Restorasyonların Stres Dağılımına Etkisi: Sonlu Elemanlar Analizi
16:48 **17:00**	**Nur Efşan Aydın**	Posterior Atrofik Mandibulada Kısa, Açılı ve Vertikal Augmentasyon Sonrası Yerleştirilen İmplantların Biyomekanik Karşılaştırılması: Üç Boyutlu Sonlu Elemanlar Analizi
Oturum Başkanı: Dr.Öğr.Üyesi Sinem Vural		
17:00 **17:12**	**Nihal Karadeniz**	Effect of Different Printing Angles and Surface Finishing Procedures on the Surface Properties of 3D-Printed Permanent Crowns
17:12 **17:24**	**Göker Altuntaş**	Sigara dumanının, eklemeli ve eksiltmeli yöntemle üretilen restoratif dental materyallere etkisi: Optik parametreler
17:24 **17:36**	**Furkan Kömür**	Kapsamlı Full Mouth Restorasyondan Minimal İnvaziv Laminate Veneere: Genç Hastalarda Estetik Rehabilitasyon – İki Olgu Sunumu
17:36 **17:48**	**Beşar İzzetağa**	Nanopartikül İlavesinin Farklı Protez Kaide Rezinlerinin Mekanik ve Fiziksel Özelliklerine Etkisinin Değerlendirilmesi
17:48 **18:00**	**Beyzanur Baysal**	Farklı Kalınlık ve CAD/CAM Materyallerinden Üretilen Overlay Restorasyonların Çiğneme Simülasyonu Sonrası Aşınma Davranışlarının Karşılaştırılması: In-vitro Çalışma

SÖZLÜ SUNUM PROGRAMI

15 EKİM 2026 | SALON 4

Oturum Başkanı: Doç.Dr. Nazlı Aydın

16:00 **16:12**	**Osman Er**	Transitioning to Digital Orthodontics: In-Office 3D Printing, Clinical Workflows, and Emerging Models of Aligner Production
16:12 **16:24**	**Aslıhan Cantürk**	Travma Sonrası Ön Bölgede İmmediat İmplantasyon ve Dijital Protetik Rehabilitasyon: Olgu Sunumu
16:36 **16:48**	**Kübra Nur Sönmez Yılmaz**	Hipodonti olgusunda dijital rehberli implant cerrahisi ile maksiller protetik rehabilitasyon
16:48 **17:00**	**Zeynep Selcen Gönen**	'All on Four' Tekniğine Uygun Yerleştirilen İmplantlar Üzerine Farklı Materyallerden Üretilen Protezlerin Farklı Oklüzyonlardaki Stres Dağılımının Sonlu Elemanlar Analiziyle İncelenmesi: Pilot Study

Oturum Başkanı: Dr.Öğr.Üyesi Selin Çelik Öğe

17:00 **17:12**	**Ceren Arısoy**	3D Total Protez Üretiminde Fonksiyonel Kayıtların Konvansiyonel-Dijital Hibrit İş Akışına Entegrasyonu: Olgu Sunumu
17:12 **17:24**	**Selin Can**	SLC6A4 Promotör L/S Polimorfizmi ile Bruksizm Arasındaki İlişkinin Değerlendirilmesi
17:24 **17:36**	**Meryem Gülce Subaşı**	Farklı Teknikler ile Üretilen Akrilik Materyallerin Yüzey ve Mekanik Özelliklerinin İncelenmesi
17:36 **17:48**	**Berkman Albayrak**	The Effect of Manufacturing Factors on the Bacterial Biofilm Growth in the Inner Part of 3D-Printed Oral Appliances
17:48 **18:00**	**Başak Aslantürk**	İntraoral Fotogrametriyle Modelsiz Tam Çene İmplantüstü Rehabilitasyon: Olgu Sunumu

SÖZLÜ SUNUM PROGRAMI

16 EKİM 2026 | SALON 1

Oturum Başkanı: Doç.Dr. Tuğba Yılmaz Savaş

15:00 **15:12**	**Taha Yasar Manav**	Aşınmış ball ataşmanlar için eklemeli imalatla kişiye özel retantif matris üretimi: olgu sunumu
15:12 **15:24**	**Dağıstan Sefa Uçar**	Farklı kalınlıklardaki CAD/CAM hibrit seramik ve kompozit reçine overlaylerin mekanik yükleme ve aşındırma sonrası kırılma dayanımlarının in vitro olarak değerlendirilmesi: PİLOT ÇALIŞMA
15:24 **15:36**	**Duygu Ece Keskin**	3B Yazıcı ile Üretilen Geçici Restorasyonlarda Silisyum Dioksit ve Fırçalamanın Yüzey Pürüzlülüğü ve Renk Değişimine Etkisi
15:36 **15:48**	**Berk Gedik**	Ultraviyole Dezenfeksiyonun Eklemeli ve Konvansiyonel Yöntemlerle Üretilen Bireysel Ölçü Kaşığı Rezinlerinin Sertliği ve Parlaklığı Üzerine Etkisi
15:48 **16:00**	**Ezgi Sonkaya**	Restoratif diş hekimliğinde vaka endikasyonu belirlemede yapay zeka sistemleri ile uzman hekim kararlarının karşılaştırılması

Oturum Başkanı: Dr.Öğr.Üyesi Elif Nur Köroğlu

16:00 **16:12**	**Büşra Bulut**	Periodontal Nedenle Çekilen Anterior Dişlerde Dijital Olarak Üretilen İmmediat Geçici Pontiklerle Yumuşak Doku Yönetimi
16:24 **16:36**	**Simge Dagistan**	Kahvede Bekletme ve Yeniden Polisajın Üç Boyutlu Yazıcıyla Üretilen Geçici Restorasyon Reçinelerinin Optik Özelliklerine Etkisi
16:36 **16:48**	**Aslı Çepni**	3B Baskı ve Konvansiyonel Yöntemle Üretilen Pmma Rezinlerde Candida Albicans Tutulumunun ve Çeşitli Dezenfeksiyon Yöntemlerinin Etkinliğinin In Vitro Değerlendirilmesi
16:48 **17:00**	**Doğaç Can Demirel**	Lityum Disilikat ve Rezin Nanoseramik Parsiyel Kronların Sekiz Yıllık Klinik Performansı: Retrospektif Klinik Çalışma

SÖZLÜ SUNUM PROGRAMI

16 EKİM 2026 | SALON 2

Oturum Başkanı: Doç.Dr. Tuğba Temizci

15:00 **15:12**	**Şevval Deniz**	Quad zigoma olgularında protez tipi kararı: sabit mi, hareketli mi?
15:12 **15:24**	**Mehmet Buğra Türkcan**	Eklemeli ve Eksiltmeli İmalat Teknolojileriyle Üretilen Dijital Tam Protez Dişlerinin Oklüzal Yüzey Geometrik Doğruluğunun Karşılaştırması: Bir Pilot Çalışma
15:24 **15:36**	**Büşra Karatop Keleş**	Eklemeli İmalat ile Üretilen Daimi Kron Rezinleri: Güncel Literatürün Değerlendirilmesi
15:36 **15:48**	**Özden Melis Durmaz Yilmaz**	Yapay Yaşlandırmanın Üç Boyutlu Yazdırılmış Geçici Restoratif Materyallerin Bükülme Dayanımına Etkisi: Sistematik Bir Derleme
15:48 **16:00**	**Emre Uyan**	Protetik Diş Tedavisinde 3D Baskı Araştırmalarının Bibliyometrik Analizi

Oturum Başkanı: Dr.Öğr.Üyesi Anıl Erdem

16:00 **16:12**	**Gökhan Ataş**	Maksillofasiyal Protez Hastalarının Oral Epidemiyolojik Profili: Kesitsel Bir Çalışma
16:12 **16:24**	**Alpin Tukay**	Onkoloji Hastasında Çekim Kontrendikasyonu Durumunda Overdenture ve Kroşeli Hareketli Bölümlü Protez ile Protetik Rehabilitasyon
16:24 **16:36**	**Merve Karagöz Yildirak**	Reçine Türü ve Üretim Açısının Üç Boyutlu Baskıyla Üretilen Post-Kor Restorasyonlarının Gerçekliğine Etkisi
16:36 **16:48**	**Elif İrem Korkmaz**	Eklemeli İmalat ile Üretilen Daimi Rezin Materyalin Kırılma Tokluğunun Değerlendirilmesi
16:48 **17:00**	**Elif Yılmaz Biçer**	Günlük temizleme protokollerinin 3B-baskı yöntemiyle üretilen protez kaide rezinlerinin mekanik ve optik özellikleri üzerine etkilerinin değerlendirilmesi

SÖZLÜ SUNUM PROGRAMI

16 EKİM 2026 | SALON 3

Oturum Başkanı: Yasemin Yay Kuşçu

15:00 **15:12**	**Mustafacan Yavuz**	Zirkonyum Dioksit İlavesinin Akrilik Protez Kaide Materyalinin Yüzey Pürüzlülüğü ve Renk Stabilitesi Üzerine Etkisi
15:12 **15:24**	**Selin Çelik Öge**	Çiğneme Simülasyonunun 3B Baskılı Daimi Rezin ve Polimer İnfiltre Seramik Ağ Materyalinin Yüzey Pürüzlülüğü ve Mikrosertliği Üzerindeki Etkisi
15:24 **15:36**	**Beyza Nur Uçar**	tek implant destekli restorasyonlarda ti-base üzeri vida tutuculu kronlar: dört olgu sunumu
15:36 **15:48**	**Haydar Albayrak**	Selektif Lazer Ergitme Cihazının Farklı Parametreleriyle Üretilen Metal Altyapıların Porselen Bağlantı Dayanımlarının ve Mikroyapılarının İncelenmesi
15:48 **16:00**	**Pınar Kavuzlu**	Farklı yıkama solüsyonlarının 3B baskılı dental reçinenin mekanik özellikleri, mikrosertliği ve artık monomer salınımı üzerine etkisi

Oturum Başkanı: Dr.Öğr.Üyesi Berkman Albayrak

16:00 **16:12**	**Alper Cicili**	Üç farklı 3D baskı teknolojisi ile üretilen daimi kron materyalinin mekanik özelliklerinin değerlendirilmesi
16:12 **16:24**	**Çağrı Düşünen**	Dijital Planlama ve Rehberli İmplant Cerrahisi ile Parsiyel Dişsizliğin Rehabilitasyonu: Olgu Sunumu
16:24 **16:36**	**Edanur Göven**	Yazdırma Teknolojisi ve Üretim Sonrası Parametrelerin 3 Boyutlu Yazdırılmış Daimi Kronların Renk Stabilitesi Üzerine Etkisi
16:36 **16:48**	**Salih Ayhan**	Metal seramik Overlay Hareketli Bölümlü Protez: Vaka sunumu
16:48 **17:00**	**Simge Hasançebi**	Baskı teknolojisinin ve yüzey işlemlerinin daimî 3B-baskı rezin ve rezin siman arasındaki bağlantı dayanımına etkisinin değerlendirilmesi

SÖZLÜ SUNUM PROGRAMI

16 EKİM 2026 | SALON 4

Oturum Başkanı: Doç.Dr. Elif Figen Koçak

15:00 **15:12**	**Arzu Dilan Yıldırım**	Farklı Yapay Zeka Destekli Tasarım Programları İle Tasarlanan Restorasyonların Karşılaştırılması
15:12 **15:24**	**Hidayet Çelik Başarır**	Ağız İçi Görüntülerde Derin Öğrenme Kullanılarak Dental Anomalilerin Otomatik Çok Sınıflı Tespiti
15:24 **15:36**	**İlke Çalışkan**	Farklı Kürleme Koşullarının 3D Rezin Restoratif Materyalin Optik Özelliklerine Etkisinin Araştırılması
15:36 **15:48**	**Elif Nur Köroğlu**	Farklı İçeceklerin 3D Baskı Daimi Rezin Materyallerin Renk Stabilitesi ve Parlaklığı Üzerindeki Etkisi
15:48 **16:00**	**Yaren Aksoy**	Diş Hekimlerinin Peri-implant Hastalıkların Önlenmesine Yönelik Bilgi Düzeyi ve Tutumları

Oturum Başkanı: Dr.Öğr.Üyesi Zubeyde Lal Okkaoğlu

16:00 **16:12**	**Tuğçe KAVAZ**	Diş Rengi Seçiminde Öğrenci Deneyimi ve Yapay Zekanın Uzman Değerlendirmesiyle Karşılaştırılması: Kesitsel Bir Uyum Çalışması
16:12 **16:24**	**Berfin Doğa Şahin**	Posterior zirkonya overlay restorasyonlarla oklüzal dikey boyutun artırılması: Bir tam ağız rehabilitasyon olgusu
16:24 **16:36**	**Ali Eren Kızıltepe**	Farklı Rezin Simanlarla Simante Edilen Üç Boyutlu Yazıcı İle Üretilen Daimi Kuron Materyallerinin Yaşlandırma Sonrası Renk Değişiminin Değerlendirilmesi
16:36 **16:48**	**Aslı Delice**	Farklı Jenerasyon Monolitik Zirkonyum Dioksit Restorasyonların İç Yüzeyine Uygulanan Sıcak Asitlemenin Bağlanma Dayanımına Etkisinin İn Vitro Olarak Değerlendirilmesi
16:48 **17:00**	**Nagehan Baki**	Zigoma İmplantı Yapılan Hastalarda Protetik Rehabilitasyon: 5 Olgu Sunumu

SÖZLÜ SUNUM

Günlük temizleme protokollerinin 3B-baskı yöntemiyle üretilen protez kaide rezinlerinin mekanik ve optik özellikleri üzerine etkilerinin değerlendirilmesi

Bersu Bedirhandede, Elif Yılmaz Biçer, Gökçe Meriç Babalık, Gaye Sağlam, Merve Bankoğlu Güngör

Gazi Üniversitesi, Diş Hekimliği Fakültesi, Protetik Diş Tedavisi Anabilim Dalı, Ankara; Zonguldak Bülent Ecevit Üniversitesi, Diş Hekimliği Fakültesi, Protetik Diş Tedavisi Anabilim Dalı, Zonguldak

Amaç: Dijital üretim teknolojilerinin yaygınlaşmasıyla birlikte, üç boyutlu (3B) baskı ile üretilen protez kaide rezinlerinin klinik kullanımı artmaktadır. Bununla birlikte, günlük protez temizleme protokollerinin bu materyallerin uzun dönem mekanik, optik ve yüzey özellikleri üzerindeki etkilerine ilişkin veriler sınırlıdır. Bu çalışmanın amacı, farklı temizleme protokollerinin 3B-baskı ve geleneksel yöntemle üretilen protez kaide rezinlerinin mekanik ve optik özellikleri üzerindeki etkilerini karşılaştırmalı olarak değerlendirmektir.

Gereç ve Yöntem: DLP yöntemiyle üretilen iki farklı 3B baskı protez kaide rezini (PowerResins ve Denturetec) ve bir ısıyla polimerize PMMA (SR Triplex Hot) kullanılarak toplam 180 rezin örnek hazırlandı. Her materyalin örnekleri: kontrol, mekanik fırçalama, distile suda ultrasonik temizleme, ultraviyole ışınlama, efervesan protez temizleyicisi ve efervesan temizleyici ile ultrasonik temizlemenin kombine uygulandığı altı gruba ayrıldı (n=10). Temizleme protokolleri, yaklaşık 1 yıllık günlük kullanımı simüle edecek şekilde uygulandı. Renk değişimi (ΔE_{00}) spektrofotometre ile, yüzey pürüzlülüğü (Ra) profilometre ile, mikrosertlik Vickers testiyle; eğilme dayanımı ve eğilme modülü ise üç noktalı eğme testiyle değerlendirildi. Verilerin normal dağılıma uygunluğu Shapiro-Wilk testi ile değerlendirildi. Materyal, temizleme protokolü ve bunların etkileşimlerinin etkileri iki yönlü ANOVA ile analiz edildi. Ardından Tukey HSD ve Bonferroni düzeltmeli post hoc karşılaştırmalar yapıldı (α=0,05).

Bulgular: Materyal × temizleme protokolü etkileşimi (ΔE_{00}), Ra, eğilme dayanımı ve eğilme modülü açısından anlamlı bulunurken ($P \leq 0,05$), mikrosertlik açısından anlamlı bulunmadı ($P=0,828$). Tüm ΔE_{00} değerleri klinik kabul edilebilirlik sınırının altında kalırken, tüm Ra değerleri 0,2 µm eşiğini aştı. SR Triplex Hot genel olarak daha düşük Ra ve daha yüksek mikrosertlik gösterdi. PowerResins tüm temizleme protokollerinde en yüksek eğilme dayanımını sergiledi. Ultrasonik temizleme ve efervesan temizleyici ile ultrasonik temizlemenin kombine uygulanması, özellikle Denturetec'te Ra değerlerini artırırken eğilme dayanımını azalttı. Kombine protokol mikrosertliği ve Denturetec'in eğilme modülünü azalttı.

Sonuç: Protez temizleme protokollerinin etkileri materyale bağlı olarak değişiklik gösterdi. Klinik olarak kabul edilebilir renk değişimlerine rağmen, ultrasonik ve kombine temizleme 3B-baskı rezinlerinin yüzey ve mekanik özelliklerini olumsuz etkiledi. Bu nedenle, materyale özgü temizleme önerileri dikkate alınmalıdır.

Anahtar Kelimeler: 3B baskı; Protez kaide rezini; Protez temizliği

Effects of daily cleaning protocols on the mechanical and optical properties of 3D-printed denture base resins Bersu Bedirhandede,1 Elif Yılmaz Biçer,1 Gökçe Meriç Babalık,1 Gaye Sağlam,2 Merve Bankoğlu Güngör,1 1 Gazi University, Faculty of Dentistry, Department of Prosthodontics, Ankara, Türkiye 2 Zonguldak Bülent Ecevit University, Faculty of Dentistry, Department of Prosthodontics, Zonguldak, Türkiye Objective: Digital manufacturing technologies have led to the increasing clinical use of three-dimensional (3D) printed denture base resins. However, evidence on the long-term effects of daily denture-cleaning protocols on the mechanical,

optical, and surface properties of these materials remains limited. This study aimed to comparatively evaluate the effects of different cleaning protocols on the mechanical and optical properties of 3D-printed and conventionally fabricated denture base resins. Materials and Methods: A total of 180 specimens were prepared from two DLP 3D-printed denture base resins (PowerResins and denturetec) and one heat-polymerized PMMA (SR Triplex Hot). Each material was divided into six groups (n=10): control, mechanical brushing, ultrasonic cleaning in distilled water, ultraviolet irradiation, effervescent cleanser, and combined effervescent cleanser-ultrasonic cleaning. Protocols simulated approximately one year of daily use. Color change (ΔE_{00}) was evaluated using a spectrophotometer, surface roughness (Ra) with a profilometer, and microhardness with the Vickers test; flexural strength and flexural modulus were assessed using a three-point bending test. Data normality was assessed using the Shapiro-Wilk test. Two-way ANOVA was used to evaluate the effects of material, cleaning protocol, and their interaction, followed by Tukey HSD and Bonferroni-corrected post hoc comparisons (α=.05) Results: The material × cleaning protocol interaction was significant for ΔE_{00}, Ra, flexural strength, and flexural modulus ($P \leq 0.05$), but not for microhardness ($P=0.828$). All ΔE_{00} values remained below the clinical acceptability threshold, whereas all Ra values exceeded 0.2 µm. SR Triplex Hot generally showed lower Ra and higher microhardness. PowerResins exhibited the highest flexural strength across all cleaning protocols. Ultrasonic cleaning and the combined use of an effervescent cleanser with ultrasonic cleaning increased Ra values and reduced flexural strength, particularly for Denturetec. The combined protocol also reduced overall microhardness and the flexural modulus of Denturetec. Conclusions: The effects of denture cleaning protocols were material-dependent. Ultrasonic and combined cleaning adversely affected some surface and mechanical properties of 3D-printed resins, despite clinically acceptable color changes. Material-specific cleaning recommendations should therefore be considered. Keywords: 3D printing; Denture base resin; Denture cleaning

Farklı Rezin Simanlarla Simante Edilen Üç Boyutlu Yazıcı İle Üretilen Daimi Kuron Materyallerinin Yaşlandırma Sonrası Renk Değişiminin Değerlendirilmesi

Ali Eren Kızıltepe, Ayşe Atay

Altınbaş Üniversitesi,Protetik Diş Tedavisi Ana Bilim Dalı,İstanbul

AMAÇ: Bu in vitro çalışmada, üç farklı rezin siman ile simante edilen 3B yazıcı ile üretilen üç daimi kuron rezininin (VarseoSmile TriniQ (VT), Saremco print-CROWNTEC (SC), P-Crown V4 (PC)) termal siklus sonrası renk değişimi ($\Delta E_{00}1$, $\Delta E_{00}2$) değerlendirildi.

GEREÇ-YÖNTEM: Her bir materyalden A1 renginde, 1 ve 1,5 mm kalınlıklarında, 10 mm çapında 72 adet disk şeklinde örnek üretildi (N=216). Her grup üç rezin simana göre alt gruplara ayrıldı (n=12): dual-cure (Panavia V5, PV), self-adeziv dual-cure (G-CEM ONE, GC) ve light-cure (Variolink Esthetic LC, VLC). Renk ölçümleri, D65 ışık kaynağı altında beyaz arka planda spektrofotometre (VITA Easyshade V) ile üç aşamada gerçekleştirildi: termal siklus öncesi (TS0), 5.000 döngü sonrası (TS1) ve 10.000 döngü sonrası (TS2). TS0'a göre hesaplanan renk farkları sırasıyla $\Delta E_{00}1$ (TS1) ve $\Delta E_{00}2$ (TS2) olarak CIEDE2000 formülü ile ifade edildi. İstatistiksel analizde karışık tasarımlı varyans analizi (Mixed Design ANOVA) ve Tukey HSD testi kullanıldı ($p<0,05$).

BULGULAR: Materyal, rezin siman ve termal siklusun ΔE_{00} üzerindeki etkisi istatistiksel olarak anlamlı bulunurken ($p<0,05$), kalınlığın etkisi anlamlı bulunmamıştır ($p>0,05$). Materyal, rezin siman, kalınlık ve termal siklus arasında anlamlı etkileşim mevcuttur ($p<0,05$). Kabul edilebilirlik eşiğini (AT=1,8) aşan değerler; VLC ile simante edilen 1,5 mm PC ($\Delta E_{00}2=2,13$), PV ile simante edilen 1 mm VT ($\Delta E_{00}1=2,04$) ve PV ile simante edilen 1,5 mm VT ($\Delta E_{00}2=1,97$) örneklerinde görülmüştür. Termal siklus sonrası tüm gruplarda b* koordinatında artış gözlemlenmiştir.

SONUÇ: Renk değişimini en çok siman türü etkilemiş, en yüksek değişim dual-cure rezin simanda (Panavia V5) görülmüştür; bu durum estetik restorasyonlarda siman seçiminin materyal seçimi kadar belirleyici olduğunu göstermektedir. Renk değişimi değerleri genel olarak klinik kabul edilebilirlik sınırı (AT=1,8) içinde kalmış, eşik yalnızca üç grupta aşılmıştır; bu da belirli materyal–siman–kalınlık kombinasyonlarının uzun dönem estetik riski artırabileceğine işaret etmektedir.

Anahtar Kelimeler: Renk değişimi, Rezin siman, Termal siklus, Üç boyutlu baskı, Yaşlandırma.

Üç farklı 3D baskı teknolojisi ile üretilen daimi kron materyalinin mekanik özelliklerinin değerlendirilmesi

Alper Cicili, Esma Başak Gül Aygün

Çukurova Üniversitesi, Protetik Diş Tedavisi, Adana

AMAÇ: Bu in vitro çalışmanın amacı, üç farklı 3D üretim teknolojisinin — stereolitografi (SLA), dijital ışık işleme (DLP) ve sıvı kristal ekran (LCD) — daimi reçine bazlı kron materyalinin mekanik özellikleri üzerindeki etkisini değerlendirmektir.

Gereç ve YÖNTEMLER: SLA için Formlabs (Form 3), DLP için Dentafab (Sega Pro) ve LCD için Anycubic (Photon Mono M7 Pro) cihazları kullanıldı. Tüm örnekler (n=30), aynı marka ve LOT numarasına sahip Formlabs daimi kron reçinesinden, her cihazda rezine uygun parametreler girilerek, 45° baskı yönelimi ve 50 µm katman kalınlığı ile üretildi. Eğilme dayanımı ve elastik modül, 3-nokta bükülme testi kullanılarak değerlendirildi. Örneklerin yüzeyinden Vickers ve Knoop sertlik ölçümleri yapıldı.

BULGULAR: Eğilme dayanımı gruplar arasında benzerdi (p=0.793). Elastik modül gruplar arasında benzerdi (p=0.577). Vickers ve Knoop mikrosertlik değerleri gruplar arasında benzerdi (p=0.588, p=0.206).

SONUÇ: Kullanılan reçinenin kimyasal içeriği, mekanik özelliklerin belirlenmesinde 3D baskı teknolojisine kıyasla çok daha baskın bir rol oynamaktadır.

Anahtar Kelimeler: 3D Baskı, 3-Nokta Bükülme, Elastik Modül, Vickers, Knoop, Daimi Kron

TAM DİŞSİZ HASTADA DİJİTAL İŞ AKIŞI İLE İMMEDİAT YÜKLEME: VAKA SUNUMU

Alper Topaçoğlu[1], Berfin Nur Eriş Boyraz[1], Canan Bural Alan[1], Buket Ünal[2], Mustafa Yılmaz[2]

[1] İstanbul Üniversitesi Diş Hekimliği Fakültesi, Protetik Diş Tedavisi Anabilim Dalı, İstanbul, Türkiye

[2] İstanbul Üniversitesi Diş Hekimliği Fakültesi, Periodontoloji Anabilim Dalı, İstanbul, Türkiye

ÖZET

Bu vaka sunumunun amacı, tam dişsiz bir hastada protetik yönlendirmeli dijital planlama, rehberli implant cerrahisi ve ağız içi fotogrametri kullanılarak immediat yüklemeli sabit geçici restorasyonların hazırlanmasına yönelik klinik iş akışını açıklamaktır. Sabit restorasyon talebiyle başvuran 54 yaşındaki tam dişsiz kadın hastada her iki çene için dört implant destekli rehabilitasyon planlandı. Ağız içi tarama, dikey boyut kaydı ve üç boyutlu yazıcıdan üretilen prova protezlerinin klinik değerlendirmesini takiben radyografik belirteçlerle çift tarama protokolü uygulandı. Maksillada planlanan alveoler kemik redüksiyonu için stackable cerrahi rehber kullanıldı. Cerrahi sonrasında implantların konumsal ilişkileri ağız içi fotogrametriyle kaydedildi. Frezelenmiş polimetil metakrilat sabit geçici restorasyonların uyumu tek vida testiyle değerlendirildi ve immediat yükleme gerçekleştirildi. Erken dönem kontrollerde komplikasyon gözlenmedi. Bu olgu, protetik hedeflerin cerrahi ve geçici protetik rehabilitasyonla bütünleştirildiği dijital bir iş akışının klinik uygulanışını göstermektedir.

Anahtar kelimeler: Dijital iş akışı; Fotogrametri; İmmediat yükleme; Rehberli cerrahi; Tam dişsizlik.

GİRİŞ

Tam dişsiz hastaların implant destekli sabit restorasyonlarla rehabilitasyonunda protetik hedeflerin cerrahi planlamanın başlangıcında belirlenmesi önem taşımaktadır. Protetik yönlendirmeli yaklaşım, planlanan diş konumlarının, oklüzal ilişkinin ve estetik gereksinimlerin implant konumlandırmasıyla birlikte değerlendirilmesini sağlar. Dijital ölçü, konik ışınlı bilgisayarlı tomografi (KIBT), bilgisayar destekli tasarım ve rehberli cerrahinin aynı iş akışında kullanılması, bu aşamalar arasında veri aktarımına olanak tanır [1,2].

Tam ark implant destekli restorasyonlarda implantların üç boyutlu konumlarının kaydedilmesi, restorasyonun pasif uyumunun değerlendirilmesi ve geçici protezin zamanında hazırlanması klinik açıdan önemlidir. Ağız içi fotogrametri, implantların birbirlerine göre konumsal ilişkilerini dijital olarak kaydetmek için kullanılan yöntemlerden biridir [3]. Bu vaka sunumunda, her iki çenede All-on-4 yaklaşımıyla gerçekleştirilen rehberli cerrahiyi takiben ağız içi fotogrametri kullanılarak sabit geçici restorasyonların hazırlanması ve immediat yüklenmesi açıklanmaktadır.

OLGU SUNUMU

54 yaşındaki kadın hasta, her iki çenesindeki tam dişsizliğin sabit restorasyonlarla rehabilite edilmesi isteğiyle İstanbul Üniversitesi Diş Hekimliği Fakültesi Protetik Diş Tedavisi Kliniğine başvurdu. Hastanın mevcut bir protezi bulunmuyordu. Klinik ve radyografik incelemeler sonrasında maksilla ve mandibulada dörder implant üzerine vidalı sabit geçici restorasyonlar yapılması planlandı. Gülümseme sırasında maksiller alveoler kretin görünür olması nedeniyle estetik gereksinimler doğrultusunda üst çenede alveoler kemik redüksiyonu da tedavi planına dahil edildi.

İlk aşamada ağız içi tarayıcıyla dijital ölçüler elde edildi. Bu verilerden üretilen reçine modeller üzerinde hazırlanan kaide ve mum duvarlarla oklüzal dikey boyut ve sentrik ilişki kayıtları alındı. Belirlenen ilişkiler esas alınarak eklemeli üretim yöntemiyle dişli prova protezleri hazırlandı. Prova sırasında oklüzal dikey boyut, dudak desteği ve dişlerin görünümü değerlendirildi. Ardından prova protezlerinin doku yüzeylerinden düşük viskoziteli ölçü materyaliyle kayıt alındı ve bu yüzeyler dijitalleştirildi.

Protetik planın radyografik verilerle eşleştirilmesi amacıyla prova protezlerinin iç ve dış yüzeylerine radyografik belirteçler yerleştirildi. Protezler hastanın ağzındayken ve ağız dışında tomografi görüntülemeleri yapılarak çift tarama protokolü uygulandı. Radyografik ve protetik veriler eşleştirildi; implant konumları ve cerrahi rehberler dijital ortamda planlandı. Maksillada alveoler kemik redüksiyonu ve implant yerleştirme aşamalarını ortak bir referans üzerinden yönlendirmek için stackable rehber sistemi, mandibulada ise implant yerleştirme rehberi tasarlandı.

Cerrahide maksiller rehberin taban bileşeni fiksasyon pinleriyle sabitlendi. Planlanan alveoler kemik redüksiyonu tamamlandıktan sonra üst çeneye dört implant rehber eşliğinde yerleştirildi. Mandibulada da dört implant cerrahi rehber kullanılarak yerleştirildi. Her iki çenede anterior implantlara düz, posterior implantlara açılı multi-unit abutmentler bağlandı. Cerrahi sonrası panoramik radyografide implantlar ve abutmentlerin genel konumları değerlendirildi.

Cerrahinin ardından ağız içi fotogrametri kullanılarak implantların birbirlerine göre üç boyutlu konumları kaydedildi. Bu veriler, daha önce klinikte değerlendirilmiş diş dizimi ve protetik kayıtlarla birleştirilerek tam ark geçici restorasyonların dijital tasarımında kullanıldı. Sabit geçici restorasyonlar polimetil metakrilat (PMMA) bloklardan frezelenerek üretildi. Restorasyonların klinik uyumu tek vida testiyle kontrol edildi; gerekli oklüzal düzenlemeler yapılarak cerrahiyi izleyen erken dönemde, 48 saat içerisinde, vidalı sabit geçici restorasyonlarla immediat yükleme gerçekleştirildi.

Erken dönem kontrollerde komplikasyon gözlenmedi.

TARTIŞMA

Bu olguda cerrahi planlama, başlangıçta belirlenen protetik hedefler doğrultusunda oluşturulmuştur. Üç boyutlu baskılı prova protezlerinin klinik değerlendirmesi, hedeflenen diş dizimi ve dudak desteğinin cerrahiden önce gözden geçirilmesini sağlamıştır. Çift tarama protokolü ise protetik kayıtların radyografik verilerle eşleştirilmesinde kullanılmıştır. D'Addazio ve arkadaşları bilgisayar destekli cerrahide iki farklı veri eşleştirme protokolünün doğruluğunu karşılaştırmış; La Monaca ve arkadaşları protetik yönlendirmeli planlama ve rehberli cerrahiyi tam ark rehabilitasyon protokollerinde değerlendirmiştir [1,2]. Bu çalışmalar

olgumuzdaki yöntemin literatürdeki klinik yaklaşımlarla ilişkisini ortaya koymakla birlikte, tek bir olgudan diğer protokollere göre üstünlük sonucu çıkarılamaz.

Maksillada planlanan kemik redüksiyonunun aşamalı rehber sistemiyle gerçekleştirilmesi, redüksiyon ve implant yerleştirme basamaklarının ortak bir dijital plan üzerinden yürütülmesini sağlamıştır. Her iki çenede multi-unit abutment kullanılması, vidalı geçici restorasyonların abutment seviyesinde hazırlanmasına olanak tanımıştır. Abutment seçiminin immediat yükleme sonuçları üzerindeki etkisi literatürde de ele alınmaktadır [4].

Tam ark restorasyonlarda implant konumlarının aktarılması amacıyla kullanılan fotogrametri, bu olguda cerrahi sonrası dijital ölçü aşamasına dahil edilmiştir. Pozzi ve arkadaşlarının prospektif klinik çalışmasında intraoperatif fotogrametriyle tam ark geçici restorasyonların hazırlanması ve immediat yükleme iş akışı değerlendirilmiştir [3]. Olgumuzda ise frezelenmiş PMMA restorasyonlar kullanılmıştır. PMMA geçici restorasyonların üretim yöntemlerine ilişkin mekanik özellikler literatürde incelenmiştir [5]. Bununla birlikte üretim yönteminin tek başına klinik başarıyı belirlediği söylenemez; restorasyonun uyumu ve oklüzal kontrolü de önem taşır. Bu nedenle geçici restorasyonların pasif uyumu tek vida testiyle klinik olarak değerlendirilmiştir [6].

Bu bildirinin temel sınırlılığı tek hastayı içermesi ve sonuçların erken dönem gözlemlerle sınırlı olmasıdır. Sayısal doğruluk ölçümü, karşılaştırmalı bir yöntem analizi veya uzun dönem implant ve protez sağkalım verisi sunulmamaktadır. Dolayısıyla açıklanan iş akışı klinik uygulanabilirliğe ilişkin bir örnek olarak değerlendirilmelidir.

SONUÇ

Sunulan olguda protetik yönlendirmeli planlama, çift tarama protokolü, rehberli implant cerrahisi ve ağız içi fotogrametri aynı dijital iş akışında birleştirilerek her iki çenede immediat yüklemeli sabit geçici restorasyonlar hazırlanmıştır. Erken dönem kontrollerde komplikasyon gözlenmemiştir. Yöntemin uzun dönem klinik sonuçlarının değerlendirilmesi için daha uzun takip ve karşılaştırmalı çalışmalara ihtiyaç vardır.

KAYNAKLAR

1. D'Addazio, G., Xhajanka, E., Traini, T., Santilli, M., Rexhepi, I., Murmura, G., Caputi, S., & Sinjari, B. (2022). Accuracy of DICOM–DICOM vs. DICOM–STL protocols in computer-guided surgery: A human clinical study. Journal of Clinical Medicine, 11(9), Article 2336.

2. La Monaca, G., Pranno, N., Annibali, S., Di Carlo, S., Pompa, G., & Cristalli, M. P. (2022). Immediate flapless full-arch rehabilitation of edentulous jaws on 4 or 6 implants according to the prosthetic-driven planning and guided implant surgery: A retrospective study on clinical and radiographic outcomes up to 10 years of follow-up. Clinical Implant Dentistry and Related Research, 24(6), 831–844.

3. Pozzi, A., Laureti, A., Arcuri, L., Ansong, R., Londono, J., & Chow, J. (2026). AI-powered intraoperative navigation photogrammetry for complete-arch implant impression and immediate loading with a 3D-printed temporary prosthesis: A prospective clinical study. Journal of Esthetic and Restorative Dentistry, 38(7), 1265–1275.

4. Salehivaziri, H., Molaei, S., Kazemi, S., & Shojaei, N. (2026). What is the impact of titanium base versus multi-unit abutments on immediate loading outcomes: A systematic review. The Saudi Dental Journal, 38(2), Article 13.

5. Angelara, K., Bratos, M., & Sorensen, J. A. (2023). Comparison of strength of milled and conventionally processed PMMA complete-arch implant-supported immediate interim fixed dental prostheses. The Journal of Prosthetic Dentistry, 129(1), 221–227.

6. Figueras-Alvarez, O., Cantó-Navés, O., Real-Voltas, F., & Roig, M. (2021). Protocol for the clinical assessment of passive fit for multiple implant-supported prostheses: A dental technique. The Journal of Prosthetic Dentistry, 126(6), 727–730.

Onkoloji Hastasında Çekim Kontrendikasyonu Durumunda Overdenture ve Kroşeli Hareketli Bölümlü Protez ile Protetik Rehabilitasyon

Alpin Tukay, Nazik İrem Onugören

İnönü Üniversitesi, Diş hekimliği fakültesi, Protetik Diş Tedavisi Ana Bilim Dalı, Malatya

AMAÇ: Baş-boyun bölgesinde malignite nedeniyle cerrahi ve radyoterapi/kemoterapi gören hastalarda, osteoradyonekroz (ORN) riski sebebiyle dental çekimler sıklıkla kontrendikedir. Bu tür olgularda mevcut köklerin muhafazası, alveolar kret kemiğinin korunması ve invaziv cerrahi komplikasyonların önlenmesi açısından büyük önem taşır. Bu olgu sunumunun amacı, kanser tedavisi nedeniyle dilinin bir kısmı alınan ve radyoterapi öyküsü bulunan hastada çekilemeyen diş köklerinin değerlendirilerek üst çenede overdenture, alt çenede ise sabit ve kroşeli hareketli bölümlü protez kombinasyonu ile protetik rehabilitasyonunu sunmaktır.

OLGU: Dili onkolojik cerrahisi nedeniyle rezeke edilen ve onkolojik tedavileri sebebiyle çekim kontrendikasyonu bulunan 58 yaşındaki kadın hasta kliniğimize başvurdu. İntraoral muayenede üst çenede restorasyonlu 13, 23 numaralı dişler ve hareketli bölümlü protez; alt çenede 33-43 arası 6 diş ve 35 numaralı diş tespit edildi. Üst çenedeki uyumsuz restorasyonlar söküldü. Çekim yapılamaması nedeniyle 13-23-35 numaralı dişlere kök kanalı tedavisi uygulandı. Alt çenedeki 35 numaralı dişin mobilizasyon göstermesine rağmen, büyük bir hassasiyetle endodontik tedavisi tamamlanarak sabit protez ayağı olarak planlamaya dahil edildi. Üst çenedeki kanin dişler diş eti seviyesinde rezeke edilerek mukoza destekli total protez (overdenture) için uygun kret formu elde edildi. Alt çenede ise dişler restore edilerek sabit protez uygulandı; posterior dişsiz sahalar kroşeli hareketli bölümlü protez ile rehabilite edildi.

BULGULAR: Cerrahi müdahaleden kaçınılarak yapılan yaklaşım sayesinde osteoradyonekroz riski minimalize edildi. Üst çenede köklerin korunması alveolar kret rezorpsiyonunu önlerken protez tutuculuğuna katkı sağladı. Alt çenede mobil 35 numaralı dişin sabit proteze entegre edilmesi ve kroşeli hareketli protez kombinasyonu ile hastanın fonasyon ve çiğneme fonksiyonlarında belirgin iyileşme sağlandı. Takip sürecinde dokularda komplikasyon izlenmedi.

SONUÇ: Onkolojik tedavi görmüş ve çekim yapılamayan hastalarda, mobil dişler dahil mevcut köklerin endodontik tedavileri takiben koruyucu yaklaşımlarla (overdenture ve sabit restorasyonlar) kret seviyesinde tutulması veya destek kullanılması, cerrahi riskleri ortadan kaldıran güvenilir bir seçenektir. Dili cerrahi olarak alınan bu tür karmaşık olgularda doğru protetik planlama, hastanın yaşam kalitesini artırmada kritik role sahiptir

Anahtar Kelimeler: Çekim kontrendikasyonu, dil kanseri, hareketli bölümlü protez,onkolojik rehabilitasyon, osteoradyonekroz,overdenture.

Palatinal Konumlu Zigomatik İmplant ve Malpozisyonlu Standart İmplantlarla Hareketli Protetik Rehabilitasyon

Bir olgu sunumu

Dt. Arzu Akyüz | Prof. Dr. Onur Geçkili | İstanbul 2026

İleri maksiller kemik kaybı, önceki implant kaybı ve implantların protetik açıdan elverişsiz konumları, implant destekli rehabilitasyonun planlanmasını güçleştirebilir. Bu gibi durumlarda mevcut implantların biyolojik durumu ve protetik olarak kullanılabilirliği; alternatif cerrahi işlemlerin gerekliliği, protezin temizlenebilirliği ve hastanın oral hijyeni sürdürebilme kapasitesiyle birlikte değerlendirilmelidir. Bu olgu sunumunda, palatinal konumlu bir zigomatik implant ve malpozisyonlu standart implantların bulunduğu, nörolojik hastalık öyküsü ve el manipülasyonunda kısıtlılığı olan bir hastada uygulanan karma sabit ve hareketli protetik rehabilitasyon aktarılmaktadır.

Üst çene posterior bölgede ileri derecede kemik kaybı bulunan 64 yaşındaki erkek hasta, daha önce yerleştirilen zigomatik implantlarından birinin kaybı sonrasında fonksiyon ve fonasyon sorunları nedeniyle fakültemize başvurdu. Anamnezinde nörolojik hastalık öyküsü bulunan hastada kooperasyon ve el manipülasyonu açısından kısıtlılık mevcuttu. Ağız içi muayenede implantların bir bölümünün protetik açıdan ideal olmayan konumlarda bulunduğu, yumuşak dokularda düzensizlikler ve implant çevresinde plak birikimi olduğu gözlendi. Panoramik radyografi ve klinik muayene sonucunda üst çenede bir zigomatik implant ile üç standart implantın, alt çenede ise üç standart implantın protetik tedavi planında değerlendirilebileceğine karar verildi. Peri-implant dokulardaki sorunlar ve yetersiz oral hijyen nedeniyle gerekli tedaviler fakültemizde gerçekleştirildi.

Malpozisyon tek başına implantın korunması veya eksplantasyonu için yeterli bir karar ölçütü olarak değerlendirilmedi. İmplantların biyolojik durumu, stabilitesi, planlanan restorasyona sağlayabilecekleri destek ve peri-implant dokular incelendi. Restorasyonun temizlenebilirliği ve hastanın el becerisindeki kısıtlılık nedeniyle oral hijyenin sürdürülebilirliği de tedavi planına dahil edildi. Eksplantasyon ve yeni cerrahi işlemlerin gerektireceği yük göz önünde bulundurularak protetik olarak kullanılabilir implantların mevcut tedaviye dahil edilmesi uygun bulundu. Bu yaklaşım olguya özgüdür ve malpozisyonlu implantların genel olarak korunması gerektiği anlamına gelmez.

Üst çenede tam ark sabit restorasyon için yeterli destek ve uygun implant dağılımı bulunmadığından sabit ve hareketli bileşenleri birleştiren bir tedavi planı oluşturuldu. Palatinal konumlu zigomatik implant ile aynı taraftaki iki standart implant üç üyeli vidalı bir sabit köprüyle splintlendi. Karşı taraftaki tek standart implant üzerine Locator abutment yerleştirildi ve hareketli protezin tutuculuğu ile stabilitesinin artırılması hedeflendi. Hareketli protezin sabit köprüyle ilişkisi hassas tutucu elemanlarla desteklendi. Üst çene için ölçüler alındı, dikey boyut kaydedildi, metal iskelet ve dişli provaları gerçekleştirildi. Uyum, estetik ve oklüzal ilişkiler değerlendirildikten sonra protez tamamlanarak hastaya teslim edildi. Alt çenede birbirine paralel üç implant üzerine Dolder Bar bağlantılı hareketli protez planlandı. Bar ve iskelet provalarında

uyum kontrol edildi; dişli prova sonrasında protez tamamlandı. Teslim sırasında protezlerin ağız içindeki oturuşu ve stabilitesi değerlendirildi. Hastaya protezlerin kullanımı ve çıkarılması gösterildi. El manipülasyonundaki kısıtlılık dikkate alınarak protezlerin ve implant çevresinin temizliği konusunda oral hijyen eğitimi verildi ve düzenli kontrollerin gerekliliği açıklandı.

İmplant destekli sabit restorasyon ile distal uzantılı hareketli bölümlü protezin birlikte kullanıldığı olgu sunumları literatürde yer almaktadır. Ryu ve arkadaşları, üst çenede anterior implant destekli sabit restorasyon ve posterior distal uzantılı hareketli bölümlü protez kullandıkları hastayı on yıl izlemiş ve büyük bir olumsuz olay bildirmemiştir. İzlem süresince rezin veneerler ve yapay dişlerde aşınma, renk değişikliği ve kırılma gibi sorunlar görülmüştür (Ryu ve ark., 2020). Chronopoulos ve arkadaşları anterior sabit implant protezlerini yarı hassas tutucular aracılığıyla bilateral distal uzantılı hareketli bölümlü protezlerle birleştiren bir yaklaşım sunmuştur. Ek implant cerrahisi istemi ve tutucu elemanlar için yetersiz protetik mesafe tedavi planının değiştirilmesinde etkili olmuştur (Chronopoulos ve ark., 2008). Bu olgu sunumları, sabit ve hareketli protezlerin seçilmiş hastalarda birlikte kullanılabileceğini göstermekte; yöntemler arasında üstünlük kanıtı oluşturmamaktadır.

Zigomatik implantlar, ileri maksiller atrofi veya kemik yetersizliği nedeniyle standart implant yerleşiminin mümkün olmadığı seçilmiş hastalarda değerlendirilebilir. Maksillektomi, travma ve konjenital defektlerde protetik destek amacıyla da kullanılabilir. Uzun dönem sonuçları inceleyen bir sistematik derleme ve meta-analizde, ortalama 65,4 aylık takipte sinüzit prevalansı yüzde 14,2 olarak bildirilmiştir. Sinüzit en sık bildirilen biyolojik komplikasyondur; oroantral ileti ve peri-implant yumuşak doku sorunları da görülebilir (Roper ve ark., 2023; Al-Nawas ve ark., 2023). Mekanik komplikasyonlar arasında vida veya abutment gevşemesi ve kırılması ile protez bileşenlerinde kırıklar yer alır. Felice ve arkadaşlarının 2024 tarihli retrospektif çalışmasında 78 hastadaki 274 zigomatik implant ortalama 7,5 yıl izlenmiş; implant sağkalımı yüzde 93,8, protetik başarı yüzde 92,3 olarak rapor edilmiştir (Felice ve ark., 2024). İmplant sağkalımı ile protetik başarı farklı ölçütlerdir; bu sonuçlar düzenli kontrol ve hijyen bakımının önemini ortadan kaldırmaz.

Bir yıllık periyodik takipte hastada herhangi bir şikâyet veya klinik komplikasyon saptanmadı. Hasta memnuniyetinin yüksek olduğu gözlendi. Bu olguda tedavi planı mevcut implantların biyolojik ve protetik kullanılabilirliği, hastanın sistemik durumu, alternatif cerrahilerin gerekliliği ve protez bakımının sürdürülebilirliği birlikte değerlendirilerek oluşturuldu. Zigomatik ve standart implantlardan yararlanan karma protetik rehabilitasyon, bir yıllık takipte komplikasyonsuz seyir gösterdi. Bu gözlem tek bir olgunun kısa dönem sonucunu yansıtmaktadır.

Kaynakça:

Roper MB, Vissink A, Dudding T, Pollard A, Gareb B, Malevez C, et al. Long-term treatment outcomes with zygomatic implants: a systematic review and meta-analysis. Int J Implant Dent. 2023;9:21. doi:10.1186/s40729-023-00479-X.

Al-Nawas B, Aghaloo T, Aparicio C, et al. ITI consensus report on zygomatic implants: indications, evaluation of surgical techniques and long-term treatment outcomes. Int J Implant Dent. 2023;9:28. doi:10.1186/s40729-023-00489-9.

Felice P, Bonifazi L, Pistilli R, Trevisiol L, Pellegrino G, Nocini PF, et al. Zygomatic implants in the rehabilitation of severe maxillary atrophy: a retrospective study of 274 zygomatic implants with a mean follow-up period of 7.5 years. Int J Oral Implantol. 2024;17(4):401-408. doi:10.3290/j.ijoi.b5742249.

Ryu R, Park YH, Oh WS, Lee JJ, Park JM. Maxillary implant-supported fixed prosthesis engaged by distal-extension removable partial denture for 10 years: a case report. J Dent Rehabil Appl Sci. 2020;36(2):121-127. doi:10.14368/jdras.2020.36.2.121.

Chronopoulos V, Sarafianou A, Kourtis S. The use of dental implants in combination with removable partial dentures: a case report. J Esthet Restor Dent. 2008;20(6):355-364. doi:10.1111/j.1708-8240.2008.00209.x.

Farklı Yapay Zeka Destekli Tasarım Programları İle Tasarlanan Restorasyonların Karşılaştırılması

İrem Aksu, Arzu Dilan Yıldırım, Tan Nazlı, Nazlı Defne Gökçe, Dilara Özdemir
Yeditepe Üniversitesi, Protetik Diş Tedavisi, İstanbul

GİRİŞ: Yapay zekâ destekli dental tasarım programları klinik kullanımda yaygınlaşmasına rağmen tekrarlanabilirlik açısından hâlâ tartışmaya açıktır.

AMAÇ: Bu çalışmanın amacı, yapay zekâ destekli dental tasarım programlarının aynı dijital tarama verisi ile, manuel müdahale olmadan oluşturduğu restorasyonların tekrarlanabilirliğinin değerlendirilmesidir.

MATERYAL-METOD: Tipodont çene üzerinde 24–26 numaralı dişlerde üç üyeli köprü (25 pontik), 46 numaralı dişte tam kuron ve 36 numaralı dişte onlay preparasyonları gerçekleştirildi. Preparasyonların bulunduğu çene, karşıt çene ve kapanış kayıtları Trios 5 (3Shape Danimarka, Kopenhag) intraoral tarayıcı ile tarandı. Aynı tarama verileri kullanılarak Dentbird Crown V4 (Imagoworks Inc., Seoul, Republic of Korea) ve Atomica AI ArmaCad V5.3.4 (Atomica Technology, Inc. Atlanta, GA, USA) yazılımlarının yapay zekâ destekli otomatik tasarım sistemleriyle, manuel müdahale olmadan her restorasyon tipi için 10'ar tasarım oluşturuldu. Her iki yazılımdan elde edilen (n=10) kuron, (n=10) onlay ve (n=10) köprü tasarımları, kendi içlerinde, tekrarlanabilirlik açısından değerlendirilmek amacıyla Medit Design (Medit Corp., Seoul, Republic of Korea) kullanılarak çakıştırıldı. Çıkan sonuçların RMS değerleri hacimsel farklılık olarak kaydedildi. Veriler normal dağılıma uygunluk Kolmogorov-Smirnov ve Shapiro-Wilk testi ile incelendi. Normal dağılıma uymayan RMS değerlerinin karşılaştırılmasında Bootstrap Varyans Analizi yöntemi kullanıldı.

BULGULAR: Yazılımların oluşturduğu tasarımlar arasındaki RMS değerlerinin farkı istatistiksel olarak anlamlı bulunmuştur ($p<0,001$). Atomica ile üretilen tüm tasarımların RMS değerleri daha yüksek iken Dentbird ile üretilen tasarımların RMS değerleri daha düşük çıkmıştır. Aynı zamanda restorasyon tiplerinin RMS değerlerinin farkı, program fark etmeksizin istatistiksel olarak anlamlı bulunmuştur ($p<0,001$).

SONUÇ: Yapay zeka destekli tasarım yazılımlarının ve restorasyon tiplerinin farklılığı, otomatik dijital tasarımların tekrarlanabilirliğini etkileyebilir.

Anahtar Kelimeler: Dijital restorasyon, otomatik tasarım, tekrarlanabilirlik, yapay zeka.

Travma Sonrası Ön Bölgede İmmediat İmplantasyon ve Dijital Protetik Rehabilitasyon: Olgu Sunumu

Uzm. Dt. Aslıhan CANTÜRK1 • Doç.Dr.Mustafa YILMAZ2• Prof. Dr. Onur GEÇKİLİ1

1. İstanbul Üniversitesi Diş Hekimliği Fakültesi, Protetik Diş Tedavisi Anabilim Dalı
2. İstanbul Üniversitesi Diş Hekimliği Fakültesi, Periodontoloji Anabilim Dalı

ÖZET

Amaç: Bu olgu sunumunun amacı, travma sonrası ön bölgede birden fazla dişin çekimini gerektiren bir hastada immediat implantasyon ve aynı gün geçici restorasyon uygulamasının cerrahi ve protetik aşamalarını, biyomekanik ve estetik gerekçeleriyle değerlendirmektir. Olgu: Trafik kazası geçiren 28 yaşındaki kadın hastada 21 ve 22 numaralı dişlerde horizontal kök kırığı, 32 numaralı dişte subgingival kırık ve yetersiz ferrule, 11 numaralı dişte ise insizal kırık saptandı. Prognozu olumsuz değerlendirilen 21, 22 ve 32 numaralı dişler atravmatik olarak çekildi. 21 ve 22 bölgelerine implantlar palatinal konumda yerleştirildi ve bukkal implant-soket boşlukları kemik grefti ile dolduruldu. Dijital ölçü sonrasında PMMA geçici restorasyonlar aynı gün uygulandı; komşu implantlar geçici dönemde splintlendi ve restorasyonlar oklüzal temas dışı bırakıldı. Üç aylık iyileşme sırasında geçici restorasyonların servikal konturları ile yumuşak doku şekillendirmesi yapıldı. Daimi restorasyonlarda hijyen erişimini kolaylaştırmak amacıyla implantlar birbirinden bağımsız restore edildi. Sonuç: Bir yıllık takipte radyografik olarak olumlu görünüm izlendi. Bu olgu, uygun vaka seçimi, üç boyutlu implant konumlandırması, primer stabilite ve kontrollü geçici restorasyon tasarımının travma sonrası rehabilitasyonda önemini göstermektedir.

Anahtar kelimeler: dental travma; immediat implantasyon; immediat provisionalizasyon; splintleme; estetik bölge.

GİRİŞ

Dental travmalar, özellikle ön bölgede estetiği, fonasyonu ve hastanın yaşam kalitesini etkileyen klinik sorunlara neden olabilir. Tedavi planı oluşturulurken kırığın lokalizasyonu, kökün restorasyon olanağı, periodontal destek, yumuşak ve sert dokuların durumu ve hastanın beklentileri birlikte değerlendirilmelidir. Uluslararası Dental Travmatoloji Derneği (IADT) kılavuzları, kök kırıkları ve kron-kök kırıklarında dişi korumaya yönelik seçeneklerin sistematik değerlendirilmesini ve uzun dönem klinik-radyografik takibi vurgulamaktadır [1]. Dolayısıyla kök kırığı saptanan her diş için çekim kesin bir tedavi yaklaşımı değildir; çekim kararı ilgili dişin restoratif prognozuna dayanmalıdır.

Çekimin kaçınılmaz olduğu seçilmiş vakalarda immediat implantasyon, cerrahi işlemlerin sayısını ve dişsiz geçirilen süreyi azaltabilen bir seçenektir. Bununla birlikte özellikle maksiller ön bölgede bukkal kemik duvarı, implantın protetik odaklı üç boyutlu pozisyonu, primer stabilite ve yumuşak doku özellikleri

tedavinin öngörülebilirliğini belirler [2,3]. Bu olguda, travmaya bağlı prognozu olumsuz dişlerin çekimini takiben gerçekleştirilen immediat implantasyon ve aynı gün oklüzyondan uzak geçici restorasyon uygulamasının klinik aşamaları sunulmuştur.

OLGU SUNUMU

Trafik kazası sonrası ön bölgede diş yaralanmaları nedeniyle başvuran 28 yaşındaki kadın hastanın klinik ve radyografik muayenesinde 21 ve 22 numaralı dişlerde horizontal kök kırıkları, 32 numaralı dişte dişeti seviyesinin altına uzanan kırık ve yeterli ferrule elde edilmesini engelleyen madde kaybı belirlendi. 11 numaralı dişte insizal kenar kırığı mevcut olup kök kırığı izlenmedi. Restoratif prognoz göz önünde bulundurularak 21, 22 ve 32 numaralı dişlerin çekilmesine karar verildi.

Diş çekimleri alveoler kemik duvarlarının korunmasına özen gösterilerek atravmatik şekilde yapıldı. 21 ve 22 numaralı bölgelerde implantlar, planlanan restorasyonların çıkış profillerine uygun olacak biçimde palatinal konumda yerleştirildi. Soketin fasiyal duvarı ile implant arasında yeterli boşluk bırakılmasına dikkat edildi ve bukkal boşluklara kemik grefti uygulandı. Primer stabiliteyi desteklemek amacıyla agresif yiv tasarımına sahip 3.0 mm çapında ve 16 mm uzunluğunda implantlar tercih edildi.

Cerrahi işlemin ardında tarama bayrakları yerleştirildi ve dijital ölçü alındı. Dijital iş akışı ile tasarlanan polimetilmetakrilat (PMMA) geçici restorasyonlar aynı gün hastaya uygulandı. 21 ve 22 numaralı implantlarının geçici restorasyonları birbirine bağlanarak splintlendi. Geçici restorasyonlar sentrik ve eksentrik hareketlerde oklüzal temastan uzak tutuldu; böylece erken iyileşme döneminde implantlara iletilebilecek fonksiyonel yüklerin sınırlandırılması hedeflendi. Bu nedenle uygulama, oklüzal temas içeren immediat fonksiyonel yüklemeden ziyade immediat restorasyon olarak tanımlanmalıdır.

Yaklaşık üç aylık iyileşme döneminde geçici restorasyonların servikal bölgesine kompozit eklemeleri yapılarak periimplant yumuşak dokular kademeli olarak şekillendirildi; 21 ve 22 bölgelerinin gingival konturlarının karşı taraftaki 11 ve 12 bölgeleriyle uyumlu hale getirilmesi amaçlandı. Daimi protetik aşamada iki implant hijyen erişimini ve bireysel restorasyonların bakımını kolaylaştırmak amacıyla ayrı ayrı restore edildi. Bir yıllık klinik takipte alınan radyografik görüntülerde olumlu periimplant görünüm izlendi. Nicel marjinal kemik kaybı ölçümü bu sunum kapsamında raporlanmamıştır.

TARTIŞMA

Maksiller ön bölgede immediat implantasyonun başarısı yalnızca çekim sonrası implant yerleştirilmesine değil, biyolojik ve protetik gereksinimlerin birlikte karşılanmasına bağlıdır. Morton ve arkadaşlarının 2023 ITI konsensus raporu, fasiyal kemik duvarının durumu, primer stabilite, doğru üç boyutlu konumlandırma, implant–kemik boşluğu ve oklüzal koşulları hasta seçiminde önemli değişkenler olarak tanımlamıştır [2]. Sunulan olguda implantların palatinal konuma yönlendirilmesiyle protetik açıdan uygun çıkış profili oluşturulması ve bukkal kemik duvarına aşırı yaklaşmaktan kaçınılması amaçlanmıştır.

İmplant ile fasiyal soket duvarı arasındaki boşluk, immediat implantasyon protokollerinde dikkatle değerlendirilmelidir. Hamilton ve arkadaşlarının sistematik derleme ve meta-analizinde 2 mm'den geniş

fasiyal boşluk bildiren çalışmaların ağırlıklandırılmış implant sağkalım oranı %99,0; 2 mm'den dar boşluk bildiren çalışmaların oranı %95,9 olarak raporlanmıştır [3]. Bizim vakamızda greftleme, çekim soketinin bukkal tarafındaki hacim değişikliklerini sınırlandırmaya yönelik destekleyici bir yaklaşım olarak uygulanmıştır.

İmmediat implantasyon ile immediat yükleme kavramları birbirinden ayrılmalıdır. İmmediat implantasyon implantın çekimle aynı seansta yerleştirilmesini; immediat restorasyon ise yerleştirme sonrasında erken dönemde geçici protezin uygulanmasını ifade eder. İmmediat fonksiyonel yüklemede geçici restorasyonun oklüzal yük taşıması söz konusudur. Bu olguda geçici restorasyonların oklüzal temastan uzak tutulması, osseointegrasyonun erken döneminde kontrolsüz mikrohareket riskinin azaltılması amacıyla tercih edilmiştir [2,4].

İki komşu implant üzerine yapılan geçici restorasyonların splintlenmesi, yükün iki implant arasında dağıtılmasına ve tek tek implantlarda meydana gelebilecek hareketlerin kısıtlanmasına yardımcı olabilecek bir biyomekanik yaklaşımdır. Chung ve arkadaşlarının derlemesi, üst çenede immediat yükleme protokollerinde hassas uyumlu ve splintlenmiş restorasyonların mikrohareket kontrolü açısından önemini vurgulamaktadır [4]. Bununla birlikte splintlemenin her klinik durumda bağımsız bir sağkalım artışı sağladığı şeklinde kesin bir sonuç çıkarılamaz. Olgumuzda splintleme, geçici iyileşme dönemine özgü koruyucu bir protetik tercih olarak uygulanmıştır.

Ön bölgede geçici restorasyonlar, yalnızca fonksiyon ve görünüm sağlamak için değil, periimplant yumuşak doku mimarisini geliştirmek için de kullanılabilir. Geçici restorasyonların servikal profillerinin kontrollü olarak değiştirilmesi, papiller ve gingival konturların planlanan daimi restorasyona uygun biçimde yönlendirilmesini sağlar. Bu olguda üç aylık süreçte kompozit ilaveleriyle yapılan kontur düzenlemeleri, 21–22 bölgelerinde simetrik bir yumuşak doku görünümü elde edilmesini hedeflemiştir. Nihai aşamada restorasyonların ayrı ayrı yapılması, temizlenebilirlik ve bakım erişiminin artırılması düşüncesine dayanmaktadır.

Bu olgu sunumunun en önemli sınırlılığı tek hastaya ait olması ve takip süresinin bir yıl ile sınırlı kalmasıdır. Ayrıca standartlaştırılmış estetik indeksler, implant stabilite değişimleri ve kantitatif marjinal kemik seviyesi ölçümleri raporlanmadığından, uygulanan protokolün diğer tedavi seçeneklerine üstünlüğü ileri sürülemez.

SONUÇ

Travmaya bağlı prognozu olumsuz maksiller ön bölge dişlerinde, uygun anatomik koşullar ve yeterli primer stabilite mevcut olduğunda immediat implantasyon ile aynı gün geçici restorasyon uygulanması, estetik ve fonksiyonel rehabilitasyonun planlı biçimde sürdürülmesini sağlayabilir. Palatinal implant konumlandırması, bukkal boşluk yönetimi, oklüzal temastan uzak splintlenmiş geçici restorasyonlar ve kademeli yumuşak doku şekillendirmesi bu olgunun tedavi planının temel bileşenleridir. Bir yıllık takip bulguları olumlu olmakla birlikte uzun dönem izlem gereklidir.

KAYNAKLAR

1. Bourguignon C, Cohenca N, Lauridsen E, et al. International Association of Dental Traumatology guidelines for the management of traumatic dental injuries: 1. Fractures and luxations. Dental Traumatology. 2020;36(4):314–330. doi:10.1111/edt.12578.

2. Morton D, et al. Group 5 ITI Consensus Report: Implant placement and loading protocols. Clinical Oral Implants Research. 2023. doi:10.1111/clr.14137.

3. Hamilton A, Gonzaga L, Amorim K, et al. Selection criteria for immediate implant placement and immediate loading for single tooth replacement in the maxillary esthetic zone: A systematic review and meta-analysis. Clinical Oral Implants Research. 2023;34(Suppl 26):304–348. doi:10.1111/clr.14109.

4. Chung S, McCullagh A, Irinakis T. Immediate loading in the maxillary arch: Evidence-based guidelines to improve success rates: A review. Journal of Oral Implantology. 2011;37(5):610–621. doi:10.1563/AAID-D-JOI-10-00058.1.

3B Baskı ve Konvansiyonel Yöntemle Üretilen PMMA Rezinlerde Candida Albicans Tutulumunun ve Çeşitli Dezenfeksiyon Yöntemlerinin Etkinliğinin In Vitro Değerlendirilmesi

Aslı Çepni, Şebnem Begüm Türker

Marmara Üniversitesi, Protetik diş tedavisi, istanbul

Çalışmada 3B baskı ve konvansiyonel yöntemle üretilmiş PMMA diskler kullanıldı. Disklerin yüzey pürüzlülüğü (Ra) değerleri ölçüldü ve standart Candida albicans suşu ile biyofilm oluşturuldu. Oluşturulan biyofilmler üzerine farklı dezenfeksiyon yöntemleri (klorheksidin, sodyum hipoklorit, efervesan tablet ve mekanik temizleme) uygulandı. Dezenfeksiyon sonrası Candida albicans miktarı koloni oluşturan birim (CFU) yöntemi ile değerlendirildi. Veriler R ve Minitab programları ile analiz edildi. Normal dağılım Shapiro-Wilk testi ile incelendi. Kategorik veriler Fisher's Exact testi ve Yates düzeltmesi ile değerlendirilirken, nicel veriler Mann–Whitney U testi ve Spearman korelasyonu ile analiz edildi. Üretim tekniği ve grup etkileri genelleştirilmiş lineer model ile incelendi ve çoklu karşılaştırmalarda Bonferroni testi kullanıldı. Anlamlılık düzeyi $p<0,05$ olarak kabul edildi.

Anahtar Kelimeler: 3B baskı, yüzey pürüzlülüğü, candida albicans, dezenfeksiyon, PMMA

Farklı Jenerasyon Monolitik Zirkonyum Dioksit Restorasyonların İç Yüzeyine Uygulanan Sıcak Asitlemenin Bağlanma Dayanımına Etkisinin İn Vitro Olarak Değerlendirilmesi

Aslı Delice, Yılmaz Umut Aslan

Marmara Üniversitesi Diş Hekimliği Fakültesi, Protetik Diş Tedavisi, İstanbul

AMAÇ: Bu çalışmanın amacı, farklı jenerasyon monolitik zirkonyum dioksit restorasyonlara uygulanan farklı yüzey işlemlerinin, rezin simanla oluşturulan makaslama bağlanma dayanımı üzerine etkisini değerlendirmektir.

GEREÇ-YÖNTEM: CAD/CAM ile 4Y-PSZ ve 5Y-PSZ monolitik zirkonya disklerden 60 örnek hazırlanıp; örnekler materyal tipine göre iki gruba, yüzey işlem protokolüne göre altı alt gruba ayrılarak 12 grup oluşturulmuştur. Yüzey işlemleri; kontrol, kumlama, sıcak asitleme, oda sıcaklığı asitleme, kumlama+sıcak asitleme ve kumlama+oda sıcaklığı asitleme şeklindedir. Örneklere zirkonya primeri uygulanıp self-adeziv rezin siman ile simante edilmiş ve 10.000 devir termal siklus ile yaşlandırılmıştır. SBS testi universal test cihazında yapılmış, kopma tipleri stereomikroskop ile değerlendirilmiştir. Veriler ANOVA ve Fisher Exact testleri ile analiz edilmiştir ($p<0.05$)

BULGULAR: 5Y-PSZ, 4Y-PSZ'ye göre istatistiksel olarak anlamlı derecede yüksek SBS değerleri sergilemiştir ($p<0,001$). Yüzey işlemlerinin etkisi ($p=0,118$) anlamlı bulunmasa da en yüksek değerler kumlama ve sıcak asitleme gruplarında gözlenmiştir. Kopma tipi dağılımı ile yüzey işlemi protokolü arasında anlamlı bir ilişki saptanmış ($p<0,05$); yüksek SBS gösteren gruplarda karma, düşük SBS gösteren gruplarda ise adeziv kopmaların baskın olduğu görülmüştür. Kopma tipi ile materyal jenerasyonu arasında ise anlamlı bir ilişki bulunmamıştır ($p>0,05$).

SONUÇ: 5Y-PSZ materyalinin adeziv bağlanma potansiyelinin 4Y-PSZ'den daha yüksek olduğu saptanmıştır. Yüzey işlemleri SBS açısından istatistiksel olarak benzese de; kumlama ve sıcak asitleme uygulamaları bağlanma dayanımını artırmaktadır. Kopma tipi dağılımı, zirkonya jenerasyonundan ziyade, uygulanan yüzey işleminin sağladığı bağlanma dayanımı ile ilişkilidir.

Anahtar Kelimeler: Zirkonya, sıcak asitleme, kumlama, hidroflorik asit, makaslama bağlanma dayanımı

Adölesan hastalarda diş eksikliği ve koronal madde kaybının protetik rehabilitasyonu: minimal invazivden konvansiyonele üç olgu sunumu

Bahar Karcı, Aslı Seçilmiş
Gaziantep Üniversitesi Diş Hekimliği Fakültesi, Protetik Diş Tedavisi, Gaziantep

Amaç

Adölesan dönemde travma veya çürüğe bağlı diş ve koronal madde kaybı; estetik, fonksiyon ve fonasyonu etkileyerek erken protetik rehabilitasyonu gerektirmektedir. Büyüme-gelişim tamamlanmadığından implant destekli seçenekler sınırlıdır; endokuron ve rezin bağlı sabit protezler gibi minimal invaziv yaklaşımlar ön plandadır. Eksiltmeli ve eklemeli imalat yöntemleri bu seçeneklerin uygulama alanını genişletse de, kalan dokunun yetersiz olduğu olgularda konvansiyonel restorasyonlar gerekebilmektedir. Bu sunumda, adölesan hastalarda uygulanan protetik yaklaşımlar ve tedavi seçimini yönlendiren klinik parametreler sunulmaktadır.

Olgu Sunumu

Olgu 1: On altı yaşındaki kadın hastanın endodontik tedavili 17 numaralı dişinde ileri koronal madde kaybı mevcut olup kavite sınırı distal ve bukkalde subgingivaldi. Marjinlerin görünür olması amacıyla gingivektomi uygulanmış, diş dijital olarak tasarlanıp eksiltmeli imalat ile üretilen lityum disilikat seramik endokuron ile restore edilmiştir.

Olgu 2: Travmaya bağlı 21 numaralı diş eksikliği ve derin kapanışı bulunan 14 yaşındaki erkek hastada, komşu dişlerin sağlam olması nedeniyle minimal invaziv yaklaşım seçilmiştir. Sınırlı interoklüzal mesafe nedeniyle, metal alt yapısı eklemeli imalat (seçici lazer ergitme) ile üretilen tek kanatlı, porselen veneerli rezin bağlı sabit bölümlü protez (adeziv köprü) uygulanmıştır.

Olgu 3: Anterior diş kaybına ek olarak yetersiz oral hijyen, uyumsuz restorasyonlar ve Sınıf III maloklüzyon bulunan 15 yaşındaki erkek hastada, tedavi öncesinde ağız hijyeni motivasyonu sağlanmış ve bu restorasyonlar uzaklaştırılmıştır. İleri madde kaybı bulunan dişlere fiber post ve kompozit kor uygulanmış; tedavi, eksiltmeli imalatla üretilen monolitik zirkonya tam seramik kuron, zirkonya alt yapılı tam seramik kuronlar ve kantilever uzantılı sabit bölümlü protez ile tamamlanmıştır.

Sonuç

Kontrollerde restorasyonların marjinal uyumu, retansiyonu, oklüzyonu, estetiği ve periodontal uyumu değerlendirilmiş; komplikasyon izlenmemiş, hasta memnuniyeti yüksek bulunmuştur. Bu yaş grubunda tek bir ideal yaklaşım bulunmamakta; tedavi planlaması kalan diş dokusu miktarı, eksik diş sayısı ve lokalizasyonu, oklüzal ilişkiler, estetik beklenti ve fonksiyonel gereksinimler doğrultusunda

bireyselleştirilmelidir. Minimal invaziv yaklaşımlar öncelikli olmakla birlikte, kalan dokunun yetersizliğinde konvansiyonel restorasyonlarla da başarılı sonuçlar elde edilebilmektedir.

Anahtar Kelimeler: Adölesan, dental travma, CAD-CAM, eklemeli imalat, endokuron, adeziv köprü

İntraoral Fotogrametri ve Titanyum Bar Destekli 3B Baskılı Daimi Protezlerle Tam Dişsiz Hastanın Dijital Tam Ark Rehabilitasyonu

Başak Aslantürk
Başak Aslantürk

Giriş: Tam dişsiz hastalarda implant destekli tam ark rehabilitasyonu, implant konumlarının doğru kaydedilmesini, çeneler arası ilişkinin güvenilir biçimde aktarılmasını ve protezin pasif uyumunun sağlanmasını gerektirir. Dijital iş akışları; intraoral tarama, fotogrametri, bilgisayar destekli tasarım ve üretim (CAD/CAM) ile üç boyutlu baskı teknolojilerini bir araya getirerek bu aşamaların bütünleşik biçimde yürütülmesine olanak sağlar. Bu olgu sunumunda, intraoral fotogrametri ve titanyum bar destekli 3B baskılı daimi protezler kullanılarak gerçekleştirilen tam ark rehabilitasyonu açıklanmaktadır.

Olgu sunumu ve dijital kayıtlar: Altmış yaşındaki tam dişsiz erkek hastanın maksillasında beş, mandibulasında yedi implant bulunmaktaydı. İmplantların açısı ve yumuşak doku yüksekliği dikkate alınarak multi-unit abutmentlar seçildi ve 25 Ncm torkla sıkıldı. Peri-implant yumuşak dokular Aoralscan Elite intraoral tarayıcıyla kaydedildi. İmplant konumlarının dijital modele doğru aktarılması amacıyla kodlu scanbody'ler kullanılarak intraoral fotogrametri kayıtları alındı; scanbody tabanları ve çevre yumuşak dokular tarandı. Elde edilen veriler hizalanarak implantları ve yumuşak dokuları içeren dijital modeller oluşturuldu.

Çeneler arası ilişkinin aktarılması ve tasarım: Hastanın mevcut tam protezleri, oklüzal dikey boyutun ve maksillomandibular ilişkinin aktarılmasında kullanıldı. Protezler, multi-unit abutmentlarla temas etmeyecek şekilde düzenlendi; silikon materyal yardımıyla stabilizasyon ve kapanış kaydı sağlandı. Protezler ayrı ayrı ve birlikte taranarak dijital kayıtlara aktarıldı ve Exocad DentalCAD 3.3 yazılımında birleştirildi. Dijital tasarım sırasında özellikle üst anterior dişlerin konumu dudak desteği ve estetik açısından değerlendirildi; oklüzal ilişkiler, dengeli artikülasyon ve gingival konturlar düzenlendi.

Prototiplerin değerlendirilmesi ve altyapı üretimi: Hazırlanan prototipler klinikte estetik, fonksiyon ve fonasyon yönünden kontrol edildi. Muayene sırasında belirlenen değişiklikler yeniden taranarak nihai tasarıma aktarıldı. Titanyum barlar Ceramill Matron sistemiyle CAD/CAM yöntemiyle tasarlanıp üretildi. Mandibular fleksiyonun olası etkilerini azaltmak amacıyla mandibular prototip ve üst yapı iki segmentli olarak planlandı. Barların pasif uyumu Sheffield testi ve radyografilerle değerlendirildi. Tasarımda ayrıca hastanın peri-implant bölgeleri temizleyebilmesine olanak sağlayacak hijyen alanları dikkate alındı.

Daimi üst yapıların üretimi ve simantasyon: Daimi rezin üst yapılar Saremco print CROWNTEC materyali kullanılarak Asiga MAX UV yazıcıda üç boyutlu basıldı. Baskı sonrasında parçalar temizlendi ve Otoflash G171 cihazında iki kez 2000 flaşla son polimerizasyona tabi tutuldu. Titanyum ve rezin yüzeyleri bağlanmaya hazırlandı; rezin yüzeye G-Multi PRIMER uygulandı ve üst yapılar G-CEM ONE rezin siman kullanılarak titanyum barlara bağlandı. Gingival bölgelerde pembe kompozit ilaveleri yapıldı; restorasyonlar bitirme ve polisaj işlemlerinden geçirildi.

Klinik teslim ve takip önerileri: Restorasyonlar ağızda prova edilerek oturma, uyum ve peri-implant yumuşak dokularla ilişkileri kontrol edildi. Protezler multi-unit abutmentlara vidalı olarak sabitlendi; statik ve dinamik oklüzyon düzenlendi. Vida erişim kanalları PTFE bant ve kompozit ile kapatıldı. Estetik, dudak desteği, fonasyon ve oklüzal dikey boyut yeniden değerlendirildi; hastaya protezlerin ve peri-implant dokuların temizliği konusunda bilgilendirme yapıldı.

Sonuç: Bu olguda intraoral fotogrametri ile implant konumlarının kaydı, mevcut protezlerden çeneler arası ilişkinin aktarılması, dijital tasarım, CAD/CAM titanyum bar üretimi ve 3B baskılı daimi üst yapılar tek bir dijital iş akışında birleştirilmiştir. Prototiplerin klinik olarak doğrulanması ve pasif uyumun Sheffield testi ile radyografiler üzerinden kontrol edilmesi, tedavinin önemli aşamalarını oluşturmuştur. Mandibular üst yapının iki parçalı tasarımı ise mandibular fleksiyonun olası etkilerini dikkate alan bir yaklaşım olarak uygulanmıştır.

Kaynakça

Schwarz F, Schär A, Nelson K, et al. Recommendations for Implant-Supported Full-Arch Rehabilitation of Edentulous Patients. International Journal of Prosthodontics. 2021;34. doi:10.11607/ijp.

Uco T, Roushdy S, Andres C. Split-frame implant prosthesis designed to compensate for mandibular flexure: A clinical report. The Journal of Prosthetic Dentistry.

Pozzi A, et al. Photogrammetry versus intraoral scanning in complete arch digital implant impression: Systematic review and meta-analysis. Clinical Oral Implants Research. 2025.

Flottes Y, et al. Properties of 3D printed resins for definitive dental restorations: Systematic review. The Journal of Prosthetic Dentistry. 2025.

Rizzante FAP, et al. Influence of polymerization protocols on physical and mechanical properties of 3D printed resin. The Journal of Prosthetic Dentistry. 2025;133(4):1091.e1.

Pibulniyom M, et al. The influence of materials on joint stability. Journal of Prosthodontics. 2026;35(2):210–218.

Keskin E, et al. İmplant destekli protetik restorasyonlarda kullanılan yöntemleri ve materyalleri: Derleme. European Journal of Research in Dentistry. 2019;3(2):124–132.

ElMalah NS, Ibrahim Y, Mostafa D. Evaluation of 3D printed nano-modified resin shear bond strength on titanium surfaces (an in-vitro study). BMC Oral Health. 2025;25:806.

Wang X, Aarts JM, Heng NCK, Cameron AB, Choi JJE. Influence of different post-washing parameters on properties of additively-manufactured dental devices: Systematic review. Journal of Dentistry. 2026;165:106315.

INCREASING THE OCCLUSAL VERTICAL DIMENSION WITH POSTERIOR ZIRCONIA OVERLAY RESTORATIONS: A FULL-MOUTH REHABILITATION CASE

Assistant Professor Hayriye Yasemin Yay Kuşcu[1], Research Assistant Berfin Doğa Şahin[2]

[1] Department of Prosthodontics, Faculty of Dentistry, Burdur Mehmet Akif Ersoy University, Burdur, Türkiye

[2] Department of Prosthodontics, Faculty of Dentistry, Burdur Mehmet Akif Ersoy University, Burdur, Türkiye

INTRODUCTION

Preservation of the anatomical integrity of the teeth and intermaxillary relationships plays an important role in maintaining masticatory function and facial aesthetics. Severe tooth wear may necessitate comprehensive treatment because of sensitivity, functional impairment, and aesthetic concerns, in addition to the associated tissue loss. In these patients, treatment aims not only to replace lost tooth structure but also to evaluate the factors contributing to wear and establish a functional occlusal scheme while preserving the remaining tissues. Therefore, treatment decisions should take into account the extent and rate of progression of wear, the condition of the existing teeth, and the patient's complaints and expectations. When restorative treatment is required, approaches that are appropriate to the extent of tissue loss and as conservative as possible are recommended. [1,2]

Assessment of the occlusal vertical dimension is one of the fundamental stages of treatment planning in the rehabilitation of worn dentitions. Tooth wear, missing teeth, and changes that develop in existing prostheses over time may necessitate re-establishment of the intermaxillary relationship. In this assessment, the interocclusal rest space, defined as the difference between the vertical dimension at rest and the occlusal vertical dimension, is an important clinical parameter. However, because this space varies among individuals, measurement findings should be interpreted together with facial appearance and functional findings. [3] When an increase in the occlusal vertical dimension is planned, the magnitude of the increase should be determined by considering not only the interocclusal rest space but also the space required for the restorative material, anterior tooth display, anterior guidance, occlusal contacts, speech, and patient comfort. This approach may help meet aesthetic and functional requirements and limit additional tooth preparation undertaken to create restorative space. [4]

Once treatment objectives concerning the vertical dimension have been established, an appropriate restoration type must be selected for each tooth. Advances in adhesive procedures have enabled the replacement of lost posterior tooth structure with partial-coverage restorations without resorting to full crowns. The fundamental distinction among inlay, onlay, and overlay restorations is the extent of cuspal coverage. Inlays restore an intracoronal defect without covering the cusps, whereas onlays involve one or

more cusps and the adjacent occlusal surfaces. Overlays are a type of onlay that covers all cusps. Therefore, covering the entire occlusal surface with an overlay does not require complete preparation of the axial surfaces as is necessary for full crowns. [5,6]

The need for cuspal coverage is a determining factor when selecting among these restorations. Inlays may be considered when an indirect restoration is appropriate but cuspal coverage is unnecessary, whereas onlays may be considered when one or more cusps require reconstruction or coverage. An overlay design becomes an option when all cusps need to be included in the treatment. Selection should be based on the clinical condition of each tooth, and the feasibility of direct restorative techniques should also be considered. [5] Because the extent and depth of preparation, the material used, the bonding method, and the manufacturing process may influence the clinical outcomes of partial restorations, restoration design should be evaluated in relation to the existing tissue loss and the tooth structure that can be preserved. [6]

The treatment of extensive wear in posterior teeth aims to reconstruct the lost occlusal anatomy and establish appropriate tooth contacts. Occlusal veneers are restorations that allow worn surfaces to be restored with limited preparation. [7] Overlays covering all cusps allow the occlusal surface to be reconstructed while preserving axial tooth structure that can be retained. [5,6] In patients for whom an increase in the occlusal vertical dimension is planned, these restorations may be considered in accordance with the objectives of creating the necessary restorative space and preserving the remaining tooth structure. [2,4]

Determination of the restoration type is followed by selection of an appropriate material and manufacturing method. Partial-coverage restorations can be fabricated from various ceramic and resin-based materials, which differ in their mechanical properties, adhesive bonding requirements, and available clinical evidence. A systematic review evaluating current clinical studies indicates that further data are needed for long-term comparisons of materials used in posterior partial restorations. [6] Laboratory studies examining zirconia overlays also highlight the effect of preparation design on fracture resistance. However, these findings should not be interpreted as evidence of the long-term clinical superiority of zirconia overlays. [8] Therefore, material selection should be based on the available scientific evidence in conjunction with restoration design and case-specific requirements, rather than on anticipated strength alone. [2,6]

Evaluation of the planned occlusal relationship using provisional restorations may form part of the treatment process before proceeding to definitive restorations. This phase helps assess the patient's mastication, speech, aesthetics, and comfort at the new vertical dimension, make necessary adjustments, and evaluate treatment expectations. However, there is insufficient evidence to demonstrate that a provisional evaluation phase is necessary for all patients or improves treatment success. The implementation and duration of this phase should be determined according to clinical needs. [2,4] The incorporation of computer-aided design and manufacturing methods into restorative procedures has made it possible to digitally design partial restorations and fabricate them from different materials. Nevertheless, the use of digital methods does not alter the need for meticulous execution of preparation,

bonding, and occlusal adjustment procedures. [6,7]

The aim of this case report is to present the full-mouth rehabilitation of a 65-year-old female patient with generalized attrition, missing teeth, and loss of occlusal vertical dimension using posterior monolithic zirconia overlay restorations and fixed partial dentures. The report addresses the evaluation of the increased vertical dimension using provisional restorations fabricated by three-dimensional printing with NextDent Try-In resin, the transfer of the digital design of the provisional restorations to the definitive restorations, and the findings of a six-month clinical follow-up.

CASE REPORT

Clinical assessment and treatment plan

A 65-year-old female patient with no history of systemic disease presented to our clinic because of missing teeth and problems with the fit and function of her existing prosthetic restorations. The patient's history revealed bruxism. Clinical examination showed pronounced attrition on the occlusal surfaces of the posterior teeth. Assessment of the masticatory muscles and temporomandibular joints revealed no pain, tenderness on palpation, joint sounds, or limitation of mouth opening (Figure 1).



Figure 1. Pretreatment intraoral view

Scaling and the necessary periodontal care had been completed before prosthetic treatment. Although radiographic assessment revealed localized areas of alveolar bone loss, clinical examination showed no advanced tooth mobility. Teeth 21, 22, 26, 31, 32, 41, 42, and 47 were missing. An existing fixed partial denture extended from tooth 33 to tooth 43 in the mandibular anterior region (Figure 2).



Figure 2. Pretreatment radiographic image.

To assess the occlusal vertical dimension, two reference points were marked at the tip of the nose and the tip of the chin. The distance between these points was measured with the mandible at rest and with the teeth in occlusal contact. The interocclusal rest space was calculated by measuring the difference between the vertical dimension at rest and the occlusal vertical dimension. The measurements were evaluated together with tooth wear and facial appearance, and a loss of occlusal vertical dimension was identified. Based on the measurement between the facial reference points, an increase of 4 mm in the occlusal vertical dimension was planned (Figure 3).



Figure 3. Assessment of the occlusal vertical dimension

The treatment plan involved rehabilitation of teeth 14, 15, 16, 34, 35, 36, 37, 44, 45, and 46 with individual monolithic zirconia overlay restorations. Fixed partial dentures were planned in the 13–23, 24–27, and 33–43 regions to replace the missing teeth and renew the existing prosthesis in the mandibular anterior region. In the right mandibular posterior region, restorative treatment terminated at tooth 46, and the missing tooth 47 was not replaced prosthetically. The patient was informed about the planned treatment and its stages, and written informed consent was obtained.

Tooth preparation and evaluation with provisional restorations

The existing fixed partial denture extending from tooth 33 to tooth 43 in the mandibular anterior region was removed. As no additional restorative or endodontic treatment was required for the abutment teeth, the existing preparations were refined. Approximately 0.5 mm of occlusal reduction was performed on the posterior teeth to receive overlays, following the occlusal anatomy. The preparations were extended 3 mm cervically on all axial surfaces and terminated circumferentially with a 1-mm-wide deep chamfer finish line. Sharp internal angles were rounded, and transitions between surfaces were smoothed. After completion of the preparations and before digital impression taking, immediate dentin sealing (IDS) was performed on the exposed dentin surfaces. For this purpose, a universal adhesive (All-Bond Universal; BISCO, Schaumburg, IL, USA) was applied to the dentin surfaces, air-thinned, and light-cured for 10 seconds. Glycerin gel was then applied to the adhesive surface, and light-curing was performed through the gel for a further 10 seconds. This step aimed to eliminate the surface oxygen-inhibited layer and prevent the provisional restorations from adhering to the adhesive-sealed dentin (Figure 4).

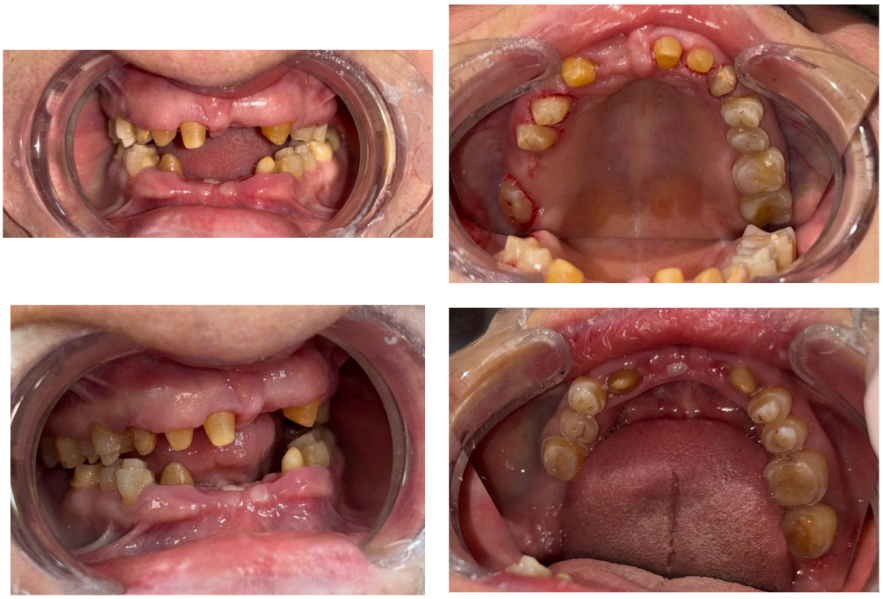

Figure 4. Intraoral view of the preparations

Digital impressions were obtained using an intraoral scanner (TRIOS 5, 3Shape, Copenhagen, Denmark). Provisional restorations, including the posterior teeth, were digitally designed at the planned new occlusal vertical dimension. The provisional restorations were fabricated using a printing resin (NextDent Try-In, NextDent B.V., Soesterberg, the Netherlands) in a three-dimensional printer (NextDent 5100, 3D Systems, Rock Hill, SC, USA) at a layer thickness of 50 µm. After printing, the restorations were cleaned in 99% isopropyl alcohol for five minutes, rinsed and dried, and post-cured in a curing unit (LC-3D Print Box, NextDent) for 20 minutes. They were then cemented with a temporary cement (Cavex Temporary Cement, Cavex Holland B.V., Haarlem, the Netherlands). Occlusal contacts were checked at the initial placement, and the necessary adjustments were made. The patient was followed for eight weeks to evaluate adaptation to the increased occlusal vertical dimension and the clinical condition of the provisional restorations. Follow-up visits were conducted weekly because of decementation of the provisional restorations. No additional occlusal adjustment was required during follow-up after the initial adjustments. Sensitivity developed in tooth 46 during the use of the provisional restorations. The sensitivity resolved after two sessions of topical fluoride application (1.23% fluoride ion; Polimo APF Fluid Effect, IMICRYL, Konya, Türkiye). During the eight-week evaluation period, the patient reported no muscle or joint pain or difficulty with speech or mastication. Fabrication of the definitive restorations commenced after completion of this period.

Fabrication and try-in of the definitive restorations

The definitive restorations were fabricated based on the vertical dimension and occlusal relationships evaluated with the provisional restorations. The digital design of the provisional restorations was

transferred to the design of the definitive restorations to preserve the intermaxillary relationship established during treatment. The restorations were fabricated from high-translucency monolithic zirconia (Zolid Gen-X Multilayer, Amann Girrbach, Koblach, Austria) using CAD/CAM technology; the mean occlusal thickness of the overlay restorations was set at 2.5 mm.

During shade selection, the patient was advised to choose a shade compatible with the existing natural teeth. However, the patient expressed a preference for lighter restorations. Accordingly, shade A2, which was lighter than her natural teeth, was selected. During the intraoral try-in, seating of the restorations on the preparations and marginal adaptation were evaluated; no marginal gaps were observed clinically. Occlusal contacts and lateral movements were checked, and the necessary adjustments were made. The occlusion was adjusted to provide canine guidance during lateral movements.

Surface treatments and adhesive cementation

Before cementation, the internal surfaces of the zirconia restorations were air-abraded with 50-µm aluminum oxide particles at approximately 0.2 MPa for 10 seconds. After air abrasion, the surfaces were cleaned, and a ceramic primer containing 10-methacryloyloxydecyl dihydrogen phosphate (MDP) (Clearfil Ceramic Primer Plus, Kuraray Noritake) was applied.

The tooth primer of the Panavia V5 system (Panavia V5 Tooth Primer, Kuraray Noritake) was applied to the tooth surfaces according to the manufacturer's instructions and air-dried. No separate bonding agent was applied. A2-shade resin cement (Panavia V5, Kuraray Noritake) was placed on the internal surfaces of the restorations, and the restorations were seated on the teeth under light pressure. After brief light exposure had brought the cement to a gel consistency, excess cement was removed from the marginal regions. Polymerization was then completed by light-curing each surface for 20 seconds (Figures 5a and 5b).



Figure 5a. Intraoral view following cementation of the definitive restorations and occlusal adjustments



Figure 5b. Radiographic image following cementation of the definitive restorations

Post-treatment care and clinical follow-up

At the end of treatment, a 2-mm-thick night guard fabricated for the maxillary arch (Manu Aligner, Damla Ortodonti, Türkiye) was delivered to the patient, who was advised to wear it for approximately eight

hours each night. Follow-up examinations were performed at one, three, and six months after cementation of the definitive restorations. No fracture or decementation of the definitive restorations was observed during the six-month follow-up. The patient reported no tooth sensitivity, pain in the masticatory muscles, or temporomandibular joint complaints. The patient expressed satisfaction with the aesthetic and functional outcomes of treatment (Figures 6a and 6b).



Figure 6a. Intraoral views at the six-month follow-up.



Figure 6b. Frontal view at the six-month follow-up.

DISCUSSION

In the management of severe occlusal wear, the extent of restoration is critical both for reconstructing the lost anatomy and for preserving the remaining tooth structure. The primary rationale for choosing overlay restorations in the posterior teeth is to limit the additional tissue removal required for full-crown preparation while reconstructing all cusps and posterior contacts at the increased occlusal vertical dimension. Stevens et al. demonstrated that lithium disilicate onlay and overlay preparations resulted in less volumetric tooth loss than monolithic zirconia crown preparations in model teeth with pre-existing mesio-occluso-distal cavities. [9] This study, which compared preparations for different materials, does not directly demonstrate the superiority of zirconia overlays. Nevertheless, it supports limiting the extent of restoration to the existing tissue loss in teeth that do not require full coverage. In this case, the combined use of posterior overlays and fixed partial dentures also allowed the extent of restoration to be determined according to regional requirements rather than applying the same preparation approach to every tooth.

The mechanical adequacy of a tissue-preserving design should not be evaluated solely on the basis of the extent of preparation. Channarong et al. found no significant difference in fracture resistance among ceramic overlays prepared with different axial wall heights and finish lines in maxillary premolars. Conversely, the frequent involvement of the pulp region and extension below the cementoenamel junction in fractures of the restored teeth indicated that the damage caused by failure should be considered alongside the load sustained. [10] These findings suggest that extending the preparation to

obtain additional mechanical retention may not be beneficial under all circumstances.

The effect of preparation design on different assessment parameters was demonstrated in greater detail in the study by Refaey et al. In this study of overlays fabricated from advanced lithium disilicate, 1.5 mm of anatomical occlusal reduction was performed in all groups, and a circumferential shoulder finish line or a central groove was additionally incorporated in the comparison groups. The design without an additional finish line or groove exhibited the highest fracture resistance, whereas the design with a circumferential shoulder exhibited the smallest marginal gap. [11] Therefore, no single design should be considered superior under all conditions in terms of marginal adaptation and fracture resistance. Jurado et al., who directly evaluated zirconia overlays, also reported that the location of the chamfer finish line could affect fracture resistance. [8] When these studies are considered together, the rationale for a chamfer design should not be based solely on the presence of a finish line; the remaining tooth structure, restoration extent, and material thickness should be considered jointly. Findings obtained with glass-ceramics should also not be directly translated into a preparation rule for zirconia.

Regarding the mechanical rationale for selecting zirconia, it is important to evaluate its behavior under repeated loading in addition to its single-load fracture resistance. Nasr et al. compared onlay, overlay, and vonlay designs, the latter incorporating a veneer component extending onto the buccal surface, in premolar tooth models under progressively increasing step-stress fatigue loading. Partially stabilized zirconia containing 4 mol% yttria exhibited greater fatigue performance than lithium disilicate, zirconia-reinforced lithium silicate, and nanohybrid composite in onlay and overlay designs. However, the same zirconia exhibited fewer cycles to failure in the vonlay design. [12] These findings provide experimental support for the use of zirconia in the posterior region while also demonstrating that its mechanical advantage is not independent of restoration geometry.

Findings concerning thin occlusal restorations also support the mechanical adequacy of zirconia but highlight the importance of the outcome criterion used. In the 2019 study by Ioannidis et al., 1-mm-thick zirconia veneers bonded to enamel exhibited greater maximum load-bearing capacity than lithium disilicate. In the same study, 0.5-mm zirconia specimens could not be fabricated, and this group therefore could not be evaluated. [13] In the authors' 2020 study, 0.5-mm-thick restorations could be fabricated on preparations extending into dentin, and the first crack occurred at a higher load in milled zirconia than in heat-pressed lithium disilicate. However, no significant difference in maximum load was reported between these two materials. [14] This distinction demonstrates that the onset of damage and ultimate fracture do not represent the same mechanical outcome. Furthermore, obtaining laboratory load values exceeding normal masticatory forces does not imply equivalent long-term clinical outcomes for the materials.

Considering zirconia as a single material group complicates the interpretation of differing findings across studies. Fulde et al. reported favorable laboratory results for the 3Y and 4Y groups in occlusal veneers fabricated from different zirconia types, with thicknesses of 0.3 mm at the fissures and 0.6 mm at the cusps. [15] In contrast, in the study by Prott et al. comparing lithium disilicate with 4Y/5Y zirconia exhibiting a composition gradient across its layers, cracks were observed in half of the 0.5-mm zirconia

specimens after chewing simulation. [16] These differences demonstrate that a result obtained with one zirconia product cannot be assumed to apply directly to another product or thickness. Accordingly, material selection in this case was based on consideration of zirconia in conjunction with restoration design and the mechanical requirements of the posterior region, rather than on the assumption that zirconia is superior under all conditions.

The direction of loading and mode of failure allow the advantages and limitations of zirconia to be evaluated together. Zamzam et al. compared occlusal veneers on natural molars under lateral static loading and reported a mean failure load of 843 N in the zirconia group and approximately 493 and 500 N in the lithium disilicate and hybrid ceramic groups, respectively. However, the predominant failure mode was debonding in the zirconia specimens and fracture in the other materials. [17] While supporting the mechanical resistance of zirconia to lateral loads, this finding demonstrates that high material strength does not eliminate deficiencies at the tooth–restoration interface. This result is relevant in a patient with a history of bruxism; however, lateral static loading does not fully represent the repetitive and multidirectional loads associated with bruxism.

Preparation of the bonding surface is therefore a fundamental component of treatment. A systematic review and network meta-analysis by Li et al., which evaluated 77 laboratory studies, showed that alumina air abrasion and bonding components containing 10-MDP supported zirconia–resin bonding. However, the decrease in bond strength after aging under most experimental conditions demonstrates the need to distinguish initial strength from long-term stability. [18] In this case, air abrasion of the internal zirconia surface and application of an MDP-containing primer were consistent with these findings in terms of combining mechanical and chemical surface treatments. However, this review does not demonstrate that the air-abrasion pressure and duration used are optimal for all zirconia products.

Bonding conditions at the tooth surface are as important as the mechanical properties of the restoration. Nasr and AboElHassan reported that, for occlusal veneers fabricated from different materials, sealing the dentin with an adhesive immediately after preparation generally provided greater bond strength than sealing at the cementation stage, whereas it had no significant effect on fracture resistance. [19] Immediate dentin sealing performed after preparation constituted the tooth-side component of the adhesive approach in this case. However, because the adhesive system and provisional restoration period in the study differed from those in this case, the reported bond strength values should not be directly extrapolated to the clinical outcome. Moreover, sensitivity in tooth 46 during the provisional phase indicates that this procedure should not be interpreted as completely preventing sensitivity in all patients.

The principal contribution of the digital workflow in this treatment was the ability to use the occlusal design evaluated with provisional restorations when fabricating the definitive restorations. Nevertheless, transferring the digital design alone does not guarantee adequate marginal adaptation or correct occlusal relationships. The study by Kassis et al., which evaluated overlays fabricated from different materials using a triple-scan technique, demonstrated that internal and marginal gaps could vary according to the material and measurement region. [20] Therefore, in this case, separate evaluation of marginal adaptation,

occlusal contacts, and lateral movements at the try-in stage after transfer of the design was important. The absence of a clinically detectable gap is not equivalent to a quantitative measurement of marginal adaptation.

The patient population and treatment objective should also be considered when assessing the clinical relevance of experimental findings. Eldehna et al. compared zirconia and lithium disilicate overlays in young permanent molars affected by molar–incisor hypomineralization and reported three decementations in the zirconia group and one fracture in the lithium disilicate group during a one-year follow-up. [21] Although this study provides an example of the clinical use of zirconia overlays, its findings should not be directly generalized to full-mouth rehabilitation in an older patient with a history of bruxism, because it was conducted in pediatric patients and excluded individuals with parafunctional habits. In particular, the decementations observed in the zirconia group also support the clinical importance of the bonding requirements identified in laboratory studies.

The eight-week provisional restoration period allowed monitoring of patient comfort and occlusal relationships at the increased vertical dimension. Decementation of the provisional restorations and sensitivity that subsided after two sessions of fluoride application during this period demonstrate the contribution of the evaluation phase to identifying clinical problems. The absence of complications in the definitive restorations during the six-month follow-up and patient satisfaction are favorable early findings. However, the short follow-up period and assessment of a single case preclude definitive conclusions regarding the long-term success of the material and the independent effects of canine-protected occlusion and the night guard. Longer follow-up of restoration integrity, bonding stability, wear of the opposing teeth, and occlusal relationships is required.

CONCLUSION

Full-mouth rehabilitation with posterior monolithic zirconia overlays and fixed partial dentures enabled the re-establishment of occlusal relationships at an increased occlusal vertical dimension in this patient. Following transfer of the design evaluated with provisional restorations to the definitive restorations, no complications were observed at the six-month follow-up, and patient satisfaction was achieved. Although these findings support the early clinical outcomes of the approach used, continued regular follow-up is required to evaluate long-term success.

References

Loomans B, Opdam N, Attin T, Bartlett D, Edelhoff D, Frankenberger R, et al. Severe tooth wear: European consensus statement on management guidelines. J Adhes Dent. 2017;19(2):111–119. doi: 10.3290/j.jad.a38102.

Ioannidis A, Pitta J, Agustín Panadero R, Chantler JGM, Fernández Villar S, Fonseca M, et al. Rehabilitation strategies and occlusal vertical dimension considerations in the management of worn dentitions: consensus statement from SSRD, SEPES, and PROSEC conference on minimally invasive restorations. J Esthet Restor Dent. 2025;37(3):702–706. doi: 10.1111/jerd.13432.

Goldstein G, Goodacre C, MacGregor K. Occlusal vertical dimension: best evidence consensus statement. J Prosthodont. 2021;30(Suppl 1):12–19. doi: 10.1111/jopr.13315.

Chantler J, Strasding M, Strauss F, Ioannidis A, Naenni N. Importance of an evaluation phase when increasing the occlusal vertical dimension: a systematic review. J Esthet Restor Dent. 2025;37(3):669–689. doi: 10.1111/jerd.13331.

Eggmann F, Orta AL, Abdulmajeed A, Att W, Beuer F, Bergler M, et al. Interdisciplinary Delphi study by PROSEC North America: recommendations on single indirect restorations made from ceramic and nonmetallic biomaterials for posterior teeth. J Esthet Restor Dent. 2025;37(3):809–820. doi: 10.1111/jerd.13289.

Prott LS, Pieralli S, Klein P, Spitznagel FA, Ibrahim F, Metzendorf MI, et al. Survival and complications of partial coverage restorations on posterior teeth—a systematic review and meta-analysis. J Esthet Restor Dent. 2025;37(3):620–641. doi: 10.1111/jerd.13353.

Del Cisne Maldonado K, Espinoza JA, Astudillo DA, Delgado BA, Bravo WD. Resistance of CAD/CAM composite resin and ceramic occlusal veneers to fatigue and fracture in worn posterior teeth: a systematic review. Dent Med Probl. 2024;61(3):417–426. doi: 10.17219/dmp/157347.

Jurado CA, Afrashtehfar KI, Robles M, Alaqeely RS, Alsayed HD, Lindquist TJ, et al. Effect of preparation design and endodontic access on fracture resistance of zirconia overlays in mandibular molars: an in vitro study. J Prosthodont. 2025;34(4):412–421. doi: 10.1111/jopr.13865.

Stevens CD, Couso-Queiruga E, Blen D, Renné WG. Differences in volumetric tooth loss for monolithic ceramic crowns, occlusal overlays, and partial-coverage onlays. Int J Prosthodont. 2024;37(2):181–189. doi: 10.11607/ijp.8011.

Channarong W, Lohawiboonkij N, Jaleyasuthumkul P, Ketpan K, Duangrattanaprathip N, Wayakanon K. Fracture resistance of bonded ceramic overlay restorations prepared in various designs. Sci Rep. 2022;12:16599. doi: 10.1038/s41598-022-21167-7.

Refaey HS, Abdelkader SH, Aly YM. Fracture resistance and marginal fit of three different overlay designs using advanced zirconia-reinforced lithium disilicate CAD/CAM material. BMC Oral Health. 2025;25:20. doi: 10.1186/s12903-024-05315-1.

Nasr DM, Abdelraheem IM, Watts DC, Silikas N, Borba M, Alharbi N, et al. Effect of preparation designs and CAD-CAM materials on step-stress fatigue survival of premolar partial coverage restorations: an in-vitro study with fractographic analysis. Dent Mater. 2025;41(2):122–133. doi: 10.1016/j.dental.2024.11.003.

Ioannidis A, Mühlemann S, Özcan M, Hüsler J, Hämmerle CHF, Benic GI. Ultra-thin occlusal veneers bonded to enamel and made of ceramic or hybrid materials exhibit load-bearing capacities not different from conventional restorations. J Mech Behav Biomed Mater. 2019;90:433–440. doi: 10.1016/j.jmbbm.2018.09.041.

Ioannidis A, Bomze D, Hämmerle CHF, Hüsler J, Birrer O, Mühlemann S. Load-bearing capacity of CAD/CAM 3D-printed zirconia, CAD/CAM milled zirconia, and heat-pressed lithium disilicate ultra-thin occlusal veneers on molars. Dent Mater. 2020;36(4):e109–e116. doi: 10.1016/j.dental.2020.01.016.

Fulde N, Wille S, Kern M. Fracture resistance and wear behavior of ultra-thin occlusal veneers made from translucent zirconia ceramics bonded to different tooth substrates. J Esthet Restor Dent. 2025;37(6):1463–1473. doi: 10.1111/jerd.13409.

Prott LS, Harlaß M, Marksteiner A, Spitznagel FA, Langner R, Zhang Y, et al. Fatigue performance and failure load of minimally-invasive occlusal veneers made of lithium disilicate and composition-gradient multilayered zirconia: an in vitro study. J Prosthodont Res. 2026;70(2):233–242. doi: 10.2186/jpr.JPR_D_25_00068.

Zamzam H, Olivares A, Fok A. Load capacity of occlusal veneers of different restorative CAD/CAM materials under lateral static loading. J Mech Behav Biomed Mater. 2021;115:104290. doi: 10.1016/j.jmbbm.2020.104290.

Li X, Liang S, Inokoshi M, Zhao S, Hong G, Yao C, et al. Different surface treatments and adhesive monomers for zirconia-resin bonds: a systematic review and network meta-analysis. Jpn Dent Sci Rev. 2024;60:175–189. doi: 10.1016/j.jdsr.2024.05.004.

Nasr DM, AboElHassan RG. Effect of different ceramic materials and dentin sealing on occlusal veneers bond strength and fracture resistance. BMC Oral Health. 2025;25:186. doi: 10.1186/s12903-025-05505-5.

Kassis C, Mehanna C, Khoury P, Tohme H, Cuevas-Suárez CE, Bourgi R, et al. Triple scan evaluation of internal and marginal adaptation of overlays using different restorative materials. J Esthet Restor Dent. 2023;35(3):493–500. doi: 10.1111/jerd.12977.

Eldehna AM, Montaser AG, ALrafee SA, Abdelgawad A. Clinical outcome of CAD/CAM overlays of MIH affected young permanent molars. Saudi Dent J. 2023;35:699–706. doi: 10.1016/j.sdentj.2023.05.028.

POSTERİOR ZİRKONYA OVERLAY RESTORASYONLARLA OKLÜZAL DİKEY BOYUTUN ARTIRILMASI: BİR TAM AĞIZ REHABİLİTASYON OLGUSU

Dr. Öğr. Üyesi Hayriye Yasemin Yay Kuşcu[1], Arş. Gör. Berfin Doğa Şahin[2]

[1] Burdur Mehmet Akif Ersoy Üniversitesi, Diş Hekimliği Fakültesi, Protetik Diş Tedavisi Anabilim Dalı, Burdur, Türkiye

[2] Burdur Mehmet Akif Ersoy Üniversitesi, Diş Hekimliği Fakültesi, Protetik Diş Tedavisi Anabilim Dalı, Burdur, Türkiye

GİRİŞ

Dişlerin anatomik bütünlüğünün ve çeneler arası ilişkilerin korunması, çiğneme işlevinin ve yüz estetiğinin sürdürülmesinde önemli bir yere sahiptir. İleri derecede diş aşınmaları, oluşturdukları doku kaybının yanı sıra hassasiyet, işlevsel yetersizlik ve estetik şikayetler nedeniyle kapsamlı bir tedavi gereksinimi doğurabilmektedir. Bu hastalarda tedavinin amacı yalnızca kaybedilen diş dokularının yerine konulması değil, aşınmaya yol açan etkenlerin değerlendirilmesi ve kalan dokuların korunarak işlevsel bir oklüzal düzenin oluşturulmasıdır. Bu nedenle tedavi kararı; aşınmanın yaygınlığı ve ilerleme hızı, mevcut dişlerin durumu, hastanın şikayetleri ve beklentileri birlikte ele alınarak verilmelidir. Restoratif tedavinin gerekli olduğu olgularda, doku kaybına uygun ve mümkün olduğunca koruyucu yaklaşımların benimsenmesi önerilmektedir. [1,2]

Aşınmış dişlerin rehabilitasyonunda oklüzal dikey boyutun değerlendirilmesi, tedavi planlamasının temel aşamalarından biridir. Diş aşınmaları, diş eksiklikleri ve mevcut protezlerde zamanla gelişen değişiklikler, çeneler arası ilişkinin yeniden düzenlenmesini gerektirebilmektedir. Bu değerlendirmede, istirahat dikey boyutu ile oklüzal dikey boyut arasındaki farkı ifade eden interoklüzal istirahat aralığı önemli bir klinik ölçüttür. Bununla birlikte, bu aralığın bireysel değişkenlik göstermesi nedeniyle ölçüm sonuçları yüz görünümü ve işlevsel bulgularla birlikte yorumlanmalıdır. [3] Oklüzal dikey boyutun artırılmasına karar verildiğinde, artış miktarı belirlenirken interoklüzal istirahat aralığının yanı sıra restoratif materyal için gerekli alan, ön dişlerin görünürlüğü, anterior rehberlik, oklüzal temaslar, konuşma ve hasta konforu dikkate alınmalıdır. Bu yaklaşım, estetik ve işlevsel gereksinimlerin karşılanmasına ve restoratif alan oluşturmak amacıyla yapılacak ek diş preparasyonunun sınırlandırılmasına katkı sağlayabilir. [4]

Dikey boyuta ilişkin tedavi hedefleri belirlendikten sonra, her diş için uygun restorasyon tipinin seçilmesi gerekir. Adeziv uygulamalardaki gelişmeler, posterior dişlerde kaybedilen dokuların tam kronlara başvurulmadan, parsiyel örtücülü restorasyonlarla tamamlanmasına olanak sağlamıştır. İnley, onley ve overlay restorasyonlar arasındaki temel ayrım, tüberküllerin örtülme derecesine bağlı birbirinden ayrılır. İnleyler tüberkülleri örtmeden dişin kronu içindeki defekti restore ederken, onleyler bir veya daha fazla tüberkülü ve bunlara komşu oklüzal yüzeyleri kapsamaktadır. Overlayler ise bütün tüberkülleri örten bir onley türüdür. Bu nedenle tüm oklüzal yüzeyin overlay ile örtülmesi, aksiyal yüzeylerin tam kronlarda olduğu gibi bütünüyle hazırlanmasını gerektirmemektedir. [5,6]

Bu restorasyonlar arasında seçim yapılırken, tüberkül örtücülüğüne duyulan gereksinim belirleyicidir. İndirekt restorasyonun uygun görüldüğü ancak tüberküllerin örtülmesinin gerekmediği durumlarda inleyler; bir veya birden fazla tüberkülün yeniden oluşturulması ya da örtülmesi gereken durumlarda onleyler değerlendirilebilir. Bütün tüberküllerin tedavi kapsamına alınması gerektiğinde ise overlay tasarımı gündeme gelmektedir. Seçim her dişin klinik durumuna göre yapılmalı; doğrudan restoratif yöntemlerin uygulanabilirliği de göz önünde bulundurulmalıdır. [5] Preparasyonun kapsamı ve derinliği, kullanılacak materyal, bağlanma yöntemi ve üretim süreci parsiyel restorasyonların klinik sonuçlarını etkileyebildiğinden, restorasyon tasarımı mevcut doku kaybı ve korunabilir diş yapısıyla birlikte değerlendirilmelidir. [6]

Posterior dişlerde yaygın aşınmanın tedavisinde, kaybedilen oklüzal anatominin ve uygun diş temaslarının yeniden oluşturulması amaçlanır. Oklüzal veneerler, aşınmış yüzeylerin sınırlı preparasyonla restore edilmesine olanak sağlayan restorasyonlardır. [7] Tüm tüberkülleri örten overlayler ise oklüzal yüzeyin yeniden düzenlenmesine ve korunabilir aksiyal diş dokularının muhafaza edilmesine olanak tanır. [5,6] Oklüzal dikey boyut artışı planlanan hastalarda bu restorasyonlar, gerekli restoratif alanın oluşturulması ve kalan diş dokusunun korunması hedefleri doğrultusunda değerlendirilebilir. [2,4]

Restorasyon türünün belirlenmesini, uygun materyal ve üretim yönteminin seçimi takip eder. Parsiyel örtücülü restorasyonlar farklı seramik ve rezin esaslı materyallerle üretilebilmekte olup; bu materyaller; mekanik özellikleri, adeziv bağlanma gereksinimleri ve sundukları klinik veriler açısından farklılık göstermektedir. Güncel klinik araştırmaların değerlendirildiği bir sistematik derleme, posterior parsiyel restorasyonlarda materyallerin uzun dönem karşılaştırılması için daha fazla veriye gereksinim bulunduğunu ortaya koymaktadır. [6] Zirkonya overlayleri inceleyen laboratuvar araştırmaları da preparasyon tasarımının kırılma direnci üzerindeki etkisine dikkat çekmektedir. Ancak bu sonuçlar, zirkonya overlaylerin uzun dönem klinik üstünlüğünü gösteren kanıtlar olarak değerlendirilmemelidir. [8] Bu nedenle materyal seçimi, tek başına dayanım beklentisine değil, restorasyon tasarımı ve olguya özgü gereksinimlerle birlikte mevcut bilimsel kanıtlara dayandırılmalıdır. [2,6]

Daimi restorasyonlara geçiş öncesinde, planlanan oklüzal ilişkinin geçici restorasyonlarla değerlendirilmesi tedavi sürecinin bir parçası olabilir. Bu aşama, hastanın yeni dikey boyuttaki çiğneme, konuşma, estetik ve konforunun gözlenmesine, gerekli düzenlemelerin yapılmasına ve tedavi beklentilerinin değerlendirilmesine yardımcı olmaktadır. Bununla birlikte, geçici değerlendirme döneminin bütün hastalarda gerekli olduğunu veya tedavi başarısını artırdığını gösteren kanıtlar yeterli değildir. Bu aşamanın uygulanması ve süresi, klinik gereksinimler doğrultusunda belirlenmelidir. [2,4] Bilgisayar destekli tasarım ve üretim yöntemlerinin restoratif uygulamalara dâhil edilmesiyle, parsiyel restorasyonların dijital ortamda tasarlanması ve farklı materyallerden üretilmesi mümkün hâle gelmiştir. Bununla birlikte, dijital yöntemlerin kullanılması preparasyon, bağlanma ve oklüzal düzenleme basamaklarının dikkatle yürütülmesi gerekliliğini değiştirmemektedir. [6,7]

Bu olgu sunumunun amacı, yaygın atrizyon, diş eksiklikleri ve oklüzal dikey boyut kaybı bulunan 65 yaşındaki kadın hastanın, posterior monolitik zirkonya overlay restorasyonlar ve sabit bölümlü protezlerle gerçekleştirilen tam ağız rehabilitasyonunu sunmaktır. Tedavi kapsamında artırılan dikey boyutun NextDent Try-In baskı reçinesi kullanılarak üç boyutlu olarak üretilen geçici restorasyonlarla değerlendirilmesi, geçici restorasyonların dijital tasarımının daimi restorasyonlara aktarılması ve altı aylık klinik takip bulguları ele alınmaktadır.

OLGU SUNUMU

Klinik değerlendirme ve tedavi planı

Sistemik hastalık öyküsü bulunmayan 65 yaşındaki kadın hasta, diş eksiklikleri ve mevcut protetik restorasyonlarında gelişen uyum ve fonksiyon sorunları nedeniyle kliniğimize başvurdu. Hastadan alınan

anamnezde bruksizm öyküsü bulunduğu öğrenildi. Klinik muayenede posterior dişlerin oklüzal yüzeylerinde belirgin atrizyon gözlendi. Çiğneme kasları ve temporomandibular eklem değerlendirmesinde ağrı, palpasyon hassasiyeti, eklem sesi veya ağız açmada kısıtlılık saptanmadı (Şekil 1).



Şekil 1. Tedavi öncesi ağız içi görünüm

Protetik tedavi öncesinde diş taşı temizliği ve gerekli periodontal bakım işlemleri tamamlanmıştı. Radyografik değerlendirmede yer yer alveoler kemik kayıpları bulunmakla birlikte, klinik muayenede ileri derecede diş mobilitesi saptanmadı. Hastada 21, 22, 26, 31, 32, 41, 42 ve 47 numaralı dişlerin eksik olduğu belirlendi. Mandibular anterior bölgede 33–43 arasında mevcut bir sabit bölümlü protez bulunmaktaydı (Şekil 2).



Şekil 2. Tedavi öncesi radyografik görüntü.

Oklüzal dikey boyutun değerlendirilmesi amacıyla burun ucu ve çene ucunda iki referans noktası işaretlendi. Bu noktalar arasındaki mesafe, mandibulanın istirahat konumunda ve dişlerin oklüzal teması sırasında ölçüldü. İstirahat dikey boyutu ile oklüzal dikey boyut arasındaki fark ölçülerek interoklüzal istirahat aralığı hesaplandı. Ölçüm sonuçları, dişlerdeki aşınma ve yüz görünümüyle birlikte değerlendirilerek oklüzal dikey boyut kaybı olduğu sonucuna varıldı. Yüz üzerindeki referans noktaları arasındaki ölçüm esas alınarak oklüzal dikey boyutun 4 mm artırılması planlandı (Şekil 3).



Şekil 3. Oklüzal dikey boyutun değerlendirilmesi

Tedavi planında 14, 15, 16, 34, 35, 36, 37, 44, 45 ve 46 numaralı dişlerin birbirinden bağımsız monolitik zirkonya overlay restorasyonlarla rehabilite edilmesi öngörüldü. Diş eksikliklerinin giderilmesi ve mandibular anterior bölgedeki mevcut protezin yenilenmesi amacıyla 13–23, 24–27 ve 33–43 bölgelerinde sabit bölümlü protezler planlandı. Sağ mandibular posterior bölgede restoratif tedavi 46 numaralı dişte sonlandırıldı ve 47 numaralı dişin eksikliği protetik olarak tamamlanmadı. Hasta, planlanan tedavi ve uygulama aşamaları hakkında bilgilendirildi; yazılı bilgilendirilmiş onamı alındı.

Diş preparasyonları ve geçici restorasyonlarla değerlendirme

Mandibular anterior bölgede 33–43 numaralı dişler arasındaki mevcut sabit bölümlü protez uzaklaştırıldı. Destek dişlerde ilave restoratif veya endodontik tedavi gereksinimi saptanmadığından mevcut preparasyonlar yeniden düzenlendi. Overlay uygulanacak posterior dişlerde, oklüzal anatomi izlenerek yaklaşık 0,5 mm oklüzal indirgeme yapıldı. Preparasyonlar, tüm aksiyal yüzeylerde servikal yönde 3 mm uzatıldı ve çevresel olarak 1 mm genişliğinde derin chamfer bitim sınırıyla sonlandırıldı. Keskin iç açılar yuvarlatılarak yüzeyler arasındaki geçişler yumuşatıldı. Preparasyonların tamamlanmasının ardından, dijital ölçü öncesinde açığa çıkan dentin yüzeylerine dentinin hemen örtülenmesi (immediate dentin sealing, IDS) işlemi uygulandı. Bu amaçla üniversal adeziv (All-Bond Universal; BISCO, Schaumburg, IL, ABD) dentin yüzeylerine uygulandı, hava ile inceltildi ve 10 saniye süreyle ışıkla polimerize edildi. Ardından adeziv yüzeyine gliserin jel uygulanarak jel üzerinden 10 saniye daha ışıkla polimerizasyon gerçekleştirildi. Bu aşamayla yüzeydeki oksijen inhibisyon tabakasının giderilmesi ve geçici restorasyonların adezivle örtülenmiş dentine yapışmasının önlenmesi amaçlandı. (Şekil 4).

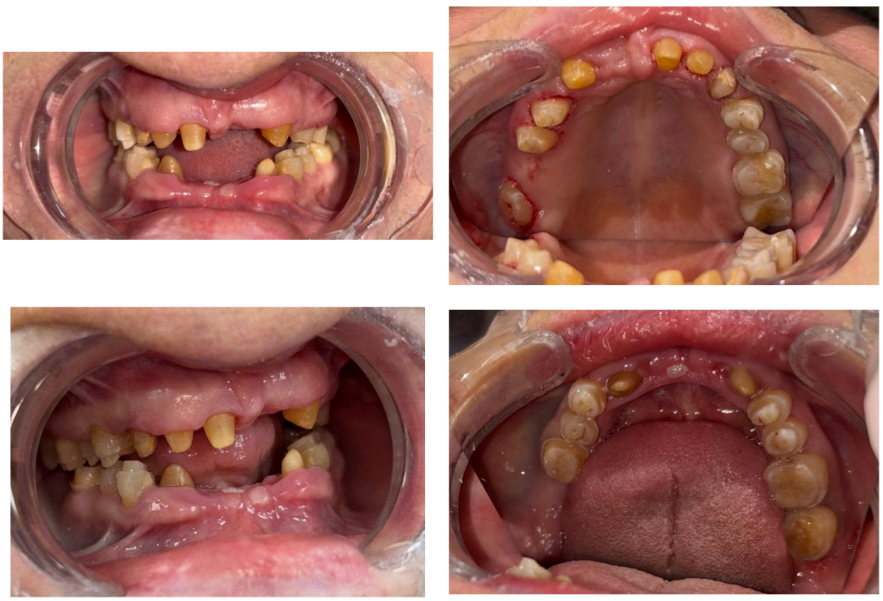

Şekil 4. Preparasyonların ağız içi görünümü

Dijital ölçüler, ağız içi tarayıcı (TRIOS 5, 3Shape, Kopenhag, Danimarka) kullanılarak elde edildi. Planlanan yeni oklüzal dikey boyutta, posterior dişleri de kapsayan geçici restorasyonlar dijital ortamda tasarlandı. Geçici restorasyonlar, baskı reçinesi (NextDent Try-In, NextDent B.V., Soesterberg, Hollanda) kullanılarak üç boyutlu yazıcıda (NextDent 5100, 3D Systems, Rock Hill, SC, ABD), 50 µm tabaka kalınlığında üretildi. Baskı sonrasında restorasyonlar %99 izopropil alkolde beş dakika temizlendi, durulanıp kurutuldu ve son polimerizasyon cihazında (LC-3D Print Box, NextDent) 20 dakika süreyle polimerize edildi. Ardından geçici simanla (Cavex Temporary Cement, Cavex Holland B.V., Haarlem, Hollanda) simante edildi. İlk uygulama sırasında oklüzal temaslar kontrol edilerek gerekli düzenlemeler yapıldı. Hasta, artırılan oklüzal dikey boyuta uyumun ve geçici restorasyonların klinik durumunun değerlendirilmesi amacıyla sekiz hafta boyunca takip edildi. Geçici restorasyonlarda desimantasyon yaşanması nedeniyle kontroller haftalık olarak gerçekleştirildi. İlk düzenlemelerin ardından takip döneminde ilave oklüzal düzeltmeye gereksinim duyulmadı. Geçici restorasyonların kullanımı sırasında 46 numaralı dişte hassasiyet gelişti. İki seans topikal flor uygulamasının (%1,23 florür iyonu; Polimo APF Fluid Effect, IMICRYL, Konya, Türkiye) ardından hassasiyet giderildi. Sekiz haftalık değerlendirme döneminde hasta tarafından kas veya eklem ağrısı, konuşma ya da çiğneme güçlüğü bildirilmedi. Bu sürecin tamamlanmasının ardından daimi restorasyonların hazırlanmasına geçildi.

Daimi restorasyonların hazırlanması ve prova

Daimi restorasyonların hazırlanmasında, geçici restorasyonlarla değerlendirilen dikey boyut ve oklüzal ilişkiler esas alındı. Geçici restorasyonların dijital tasarımı daimi restorasyonların tasarımına aktarılarak tedavi sürecinde oluşturulan çeneler arası ilişkinin korunması amaçlandı. Restorasyonlar, yüksek

translusent monolitik zirkonyadan (Zolid Gen-X Multilayer, Amann Girrbach, Koblach, Avusturya) CAD/CAM yöntemiyle üretildi; overlay restorasyonların ortalama oklüzal kalınlığı 2,5 mm olarak düzenlendi.

Renk seçimi sırasında hastaya mevcut doğal dişlerle uyumlu bir ton tercih edilmesi önerildi. Ancak hasta daha açık renkli restorasyonlar istediğini belirtti. Bu tercih doğrultusunda, doğal dişlerinden daha açık olan A2 rengi seçildi. Ağız içi prova sırasında restorasyonların preparasyonlara oturması ve kenar uyumu değerlendirildi; klinik olarak marjinal açıklık gözlenmedi. Oklüzal temaslar ve lateral hareketler kontrol edilerek gerekli düzenlemeler yapıldı. Lateral hareketlerde kanin rehberliği sağlayacak şekilde oklüzyon düzenlendi.

Yüzey işlemleri ve adeziv simantasyon

Simantasyon öncesinde zirkonya restorasyonların iç yüzeyleri, 50 µm alüminyum oksit partikülleriyle yaklaşık 0,2 MPa basınç altında 10 saniye kumlandı. Kumlama sonrasında yüzeyler temizlendi ve 10-metakriloiloksidesil dihidrojen fosfat (MDP) içeren seramik primeri (Clearfil Ceramic Primer Plus, Kuraray Noritake) uygulandı.

Diş yüzeylerine Panavia V5 sistemine ait diş primeri (Panavia V5 Tooth Primer, Kuraray Noritake) üretici talimatlarına uygun şekilde uygulandı ve hava ile kurutuldu. Ayrı bir bağlayıcı ajan uygulanmadı. A2 rengindeki rezin siman (Panavia V5, Kuraray Noritake), restorasyonların iç yüzeylerine yerleştirildi ve restorasyonlar hafif basınç altında dişlere oturtuldu. Kısa süreli ışık uygulamasıyla simanın jel kıvamına gelmesi sağlandıktan sonra marjinal bölgelerdeki siman fazlalıkları uzaklaştırıldı. Ardından her bir yüzeyden 20 saniye süreyle ışık uygulanarak polimerizasyon tamamlandı (Şekil 5a ve 5b).



Şekil 5a. Daimi restorasyonların simantasyonu ve oklüzal düzenlemeler sonrasında ağız içi görünüm



Şekil 5b. Daimi restorasyonların simantasyonu sonrası radyografik görüntü

Tedavi sonrası bakım ve klinik takip

Tedavi sonunda üst çene için hazırlanan 2 mm kalınlığında gece plağı (Manu Aligner, Damla Ortodonti, Türkiye) hastaya teslim edildi ve geceleri yaklaşık sekiz saat kullanması önerildi. Daimi restorasyonların simantasyonunu izleyen birinci, üçüncü ve altıncı aylarda kontrol muayeneleri gerçekleştirildi. Altı aylık

takip süresince daimi restorasyonlarda kırık veya desimantasyon gözlenmedi. Hasta tarafından diş hassasiyeti, çiğneme kaslarında ağrı veya temporomandibular ekleme ilişkin bir şikâyet bildirilmedi. Hasta, tedavinin estetik ve fonksiyonel sonuçlarından memnun olduğunu ifade etti (Şekil 6a,6b).



Şekil 6a. Altı aylık takipte ağız içi görüntüler.



Şekil 6b. Altı aylık takipte cephe görüntüsü.

TARTIŞMA

İleri derecede oklüzal aşınmanın tedavisinde restorasyon kapsamı, kaybedilen anatominin yeniden oluşturulması kadar kalan diş dokusunun korunması açısından da belirleyicidir. Posterior dişlerde overlay restorasyonların tercih edilmesinin temel gerekçesi, artırılan oklüzal dikey boyutta tüm tüberküllerin ve posterior temasların yeniden oluşturulması sırasında tam kron preparasyonunun gerektireceği ek doku kaybının sınırlandırılmasıdır. Stevens ve arkadaşları, önceden mesiooklüzodistal kavite bulunan model dişlerde lityum disilikat onlay ve overlay preparasyonlarının, monolitik zirkonya kron preparasyonlarına göre daha az hacimsel doku kaybına neden olduğunu göstermiştir. [9] Farklı materyallere yönelik preparasyonların karşılaştırıldığı bu araştırma, doğrudan zirkonya overlaylerin üstünlüğünü göstermemektedir. Bununla birlikte, tam örtücülüğün gerekli olmadığı dişlerde restorasyon kapsamının mevcut doku kaybıyla sınırlandırılmasına destek sağlamaktadır. Bu olguda posterior overlayler ile sabit bölümlü protezlerin birlikte kullanılması da her dişe aynı preparasyon yaklaşımını uygulamak yerine, restorasyon kapsamının bölgesel gereksinimlere göre belirlenmesini sağlamıştır.

Doku koruyucu bir tasarımın mekanik yeterliliği, yalnızca preparasyonun genişliğine göre değerlendirilmemelidir. Channarong ve arkadaşları, üst premolar dişlerde farklı aksiyal duvar yükseklikleri ve bitim sınırlarıyla hazırlanan seramik overlayler arasında kırılma direnci bakımından anlamlı fark saptamamıştır. Buna karşılık, restore edilen dişlerde kırıkların sıklıkla pulpa bölgesini ve mine-sement sınırının altını kapsaması, dayanılan yük kadar başarısızlığın oluşturduğu hasarın da dikkate alınması gerektiğini göstermiştir. [10] Bu bulgular, ek mekanik tutuculuk elde etmek amacıyla preparasyonun

genişletilmesinin her koşulda yarar sağlamadığını düşündürmektedir.

Preparasyon tasarımının farklı değerlendirme ölçütleri üzerindeki etkisi, Refaey ve arkadaşlarının araştırmasında daha ayrıntılı biçimde ortaya konmuştur. Geliştirilmiş lityum disilikat esaslı overlaylerin incelendiği bu çalışmada, bütün gruplarda 1,5 mm anatomik oklüzal indirgeme yapılmış; karşılaştırma gruplarına ayrıca çevresel shoulder basamak veya merkezi oluk eklenmiştir. Ek basamak ya da oluk içermeyen tasarım en yüksek kırılma direnci değerini, çevresel basamaklı tasarım ise en düşük kenar aralığını göstermiştir. [11] Dolayısıyla kenar uyumu ve kırılma direnci bakımından tek bir tasarımın bütün koşullarda üstün olduğu söylenmemelidir. Zirkonya overlayleri doğrudan değerlendiren Jurado ve arkadaşları da chamfer bitim sınırının konumunun kırılma direncini etkileyebildiğini bildirmiştir. [8] Bu araştırmalar birlikte değerlendirildiğinde, chamfer tasarımının gerekçesi yalnızca bir basamağın varlığına dayandırılmamalı; kalan diş yapısı, restorasyonun uzanımı ve materyal kalınlığı birlikte ele alınmalıdır. Cam seramiklerle elde edilen sonuçlar da zirkonya için doğrudan bir preparasyon kuralına dönüştürülmemelidir.

Zirkonya tercihinin mekanik dayanağı açısından, tek seferlik kırılma yükünün yanında tekrarlayan yükler altındaki davranışın değerlendirilmesi önemlidir. Nasr ve arkadaşları, premolar diş modellerinde onlay, overlay ve bukkal yüzeye uzanan veneer bölümü içeren vonlay tasarımlarını giderek artan basamaklı yorulma yükleri altında karşılaştırmıştır. Yüzde 4 mol itriya içeren kısmen stabilize zirkonya, onlay ve overlay tasarımlarında lityum disilikat, zirkonya ile güçlendirilmiş lityum silikat ve nanohibrit kompozitten daha yüksek yorulma performansı göstermiştir. Bununla birlikte, aynı zirkonyanın vonlay tasarımında başarısızlığa kadar dayandığı döngü sayısı daha düşük bulunmuştur. [12] Bu sonuçlar posterior bölgede zirkonya kullanımına deneysel destek sağlarken, materyalin mekanik avantajının restorasyon geometrisinden bağımsız olmadığını da ortaya koymaktadır.

İnce oklüzal restorasyonlara ilişkin bulgular da zirkonyanın mekanik yeterliliğini desteklemekte, ancak kullanılan başarı ölçütünün önemini göstermektedir. Ioannidis ve arkadaşlarının 2019 tarihli araştırmasında, mineye bağlanan 1 mm kalınlığındaki zirkonya veneerler lityum disilikattan daha yüksek maksimum yük taşıma kapasitesi göstermiştir. Aynı araştırmada 0,5 mm zirkonya örnekleri üretilemediğinden bu grup değerlendirilememiştir. [13] Araştırmacıların 2020 tarihli çalışmasında ise dentine uzanan preparasyonlar üzerinde 0,5 mm kalınlığında restorasyonlar hazırlanabilmiş; frezelenmiş zirkonyada ilk çatlak, preslenmiş lityum disilikata göre daha yüksek yükte oluşmuştur. Buna karşın, bu iki materyal arasında maksimum yük bakımından anlamlı farklılık bildirilmemiştir. [14] Bu ayrım, ilk hasarın oluşması ile nihai kırılmanın aynı mekanik sonucu tanımlamadığını göstermektedir. Ayrıca laboratuvarda normal çiğneme kuvvetlerini aşan yük değerlerinin elde edilmesi, materyallerin uzun dönem klinik sonuçlarının eşdeğer olduğu anlamına gelmemektedir.

Zirkonyanın tek bir materyal grubu gibi değerlendirilmesi, çalışmalar arasındaki farklı sonuçların yorumlanmasını güçleştirmektedir. Fulde ve arkadaşları, farklı zirkonya türlerinden üretilen, fissürlerde 0,3 mm ve tüberküllerde 0,6 mm kalınlığındaki oklüzal veneerlerde 3Y ve 4Y grupları için olumlu laboratuvar sonuçları bildirmiştir. [15] Buna karşılık, Prott ve arkadaşlarının lityum disilikat ile bileşimi katmanlar boyunca değişen 4Y/5Y zirkonyayı karşılaştırdığı araştırmada, 0,5 mm zirkonya örneklerinin yarısında

çiğneme simülasyonu sonrasında çatlak gözlenmiştir. [16] Bu farklılıklar, bir zirkonya üründe elde edilen sonucun başka bir ürün veya kalınlık için doğrudan geçerli kabul edilemeyeceğini göstermektedir. Bu nedenle olgudaki materyal seçimi, zirkonyanın bütün koşullarda üstün olduğu varsayımına değil, restorasyon tasarımı ve posterior bölgenin mekanik gereksinimleriyle birlikte değerlendirilmesine dayanmaktadır.

Yükün yönü ve başarısızlığın biçimi, zirkonyanın avantajlarını ve sınırlılıklarını birlikte değerlendirmeye olanak sağlamaktadır. Zamzam ve arkadaşları, doğal molarlar üzerindeki oklüzal veneerleri lateral statik yük altında karşılaştırmış; zirkonya grubunda ortalama başarısızlık yükünü 843 N, lityum disilikat ve hibrit seramik gruplarında ise yaklaşık 493 ve 500 N olarak bildirmiştir. Ancak zirkonya örneklerinde baskın başarısızlık biçimi restorasyonun ayrılması, diğer materyallerde ise kırılma olmuştur. [17] Bu bulgu, zirkonyanın lateral yüklere karşı mekanik dayanımını desteklerken, yüksek materyal dayanımının diş-restorasyon bağlantısındaki yetersizliği ortadan kaldırmadığını göstermektedir. Bruksizm öyküsü bulunan bir hastada bu sonuç dikkate değerdir; ancak lateral statik yükleme, bruksizmin tekrarlayan ve çok yönlü yüklerini bütünüyle temsil etmemektedir.

Bağlanma yüzeyinin hazırlanması bu nedenle tedavinin temel bileşenlerinden biridir. Li ve arkadaşlarının 77 laboratuvar araştırmasını değerlendirdiği sistematik derleme ve ağ meta-analizi, alümina ile kumlamanın ve 10-MDP içeren bağlayıcı bileşenlerin zirkonya-rezin bağlantısını desteklediğini göstermiştir. Bununla birlikte, yaşlandırma sonrasında bağlantı dayanımının çoğu deney koşulunda azalması, başlangıç dayanımı ile uzun dönem kararlılığın birbirinden ayrılması gerektiğini ortaya koymaktadır. [18] Bu olguda zirkonya iç yüzeyine kumlama ve MDP içeren primer uygulanması, mekanik ve kimyasal yüzey işlemlerinin birlikte kullanılması bakımından söz konusu bulgularla uyumludur. Ancak bu derleme, kullanılan kumlama basıncı ve süresinin bütün zirkonya ürünleri için en uygun değerler olduğunu göstermemektedir.

Diş yüzeyindeki bağlanma koşulları da restorasyonun mekanik özellikleri kadar önem taşımaktadır. Nasr ve AboElHassan, farklı materyallerden hazırlanan oklüzal veneerlerde preparasyondan hemen sonra dentinin adezivle örtülmesinin, simantasyon aşamasında yapılan örtülemeye göre genel olarak daha yüksek bağlantı dayanımı sağladığını; kırılma direnci üzerinde ise anlamlı etkisinin bulunmadığını bildirmiştir. [19] Preparasyon sonrasında uygulanan dentinin hemen örtülenmesi işlemi, bu olguda adeziv yaklaşımın diş tarafındaki bileşenini oluşturmaktadır. Bununla birlikte, araştırmadaki adeziv sistem ve geçici restorasyon süresi olgudaki koşullarla aynı olmadığından, elde edilen bağlantı dayanımı değerleri doğrudan klinik sonuca aktarılmamalıdır. Ayrıca geçici dönemde 46 numaralı dişte ortaya çıkan hassasiyet, bu işlemin bütün hastalarda hassasiyeti tamamen önlediği şeklinde bir yorum yapılmaması gerektiğini göstermektedir.

Dijital iş akışının bu tedavideki başlıca katkısı, geçici restorasyonlarla değerlendirilen oklüzal tasarımın daimi restorasyonların hazırlanmasında kullanılabilmesidir. Bununla birlikte, dijital tasarımın aktarılması tek başına yeterli kenar uyumunu veya doğru oklüzal ilişkileri garanti etmemektedir. Kassis ve arkadaşlarının farklı materyallerden üretilen overlayleri üçlü tarama yöntemiyle değerlendirdiği araştırma, iç ve kenar aralıklarının materyale ve ölçüm bölgesine göre değişebildiğini göstermiştir. [20] Bu nedenle

olguda tasarımın aktarılmasının ardından kenar uyumu, oklüzal temaslar ve lateral hareketlerin prova aşamasında ayrıca değerlendirilmesi önem taşımaktadır. Klinik kontrolde belirgin açıklık saptanmaması ise nicel bir kenar uyumu ölçümüyle eşdeğer değildir.

Deneysel bulguların klinik karşılığı değerlendirilirken hasta grubu ve tedavi amacı da göz önünde bulundurulmalıdır. Eldehna ve arkadaşları, molar-kesici hipomineralizasyonundan etkilenen genç daimi molarlarda zirkonya ve lityum disilikat overlayleri karşılaştırmış; bir yıllık izlemde zirkonya grubunda üç desimantasyon, lityum disilikat grubunda bir kırık bildirmiştir. [21] Bu araştırma zirkonya overlaylerin klinik kullanımına örnek oluşturmakla birlikte, çocuk hastalarda yürütülmesi ve parafonksiyonel alışkanlığı bulunan bireylerin dışlanması nedeniyle, bruksizm öyküsü olan ileri yaştaki bir hastanın tam ağız rehabilitasyonuna doğrudan genellenmemelidir. Özellikle zirkonya grubunda gözlenen desimantasyonlar, laboratuvar çalışmalarında ortaya çıkan bağlantı gereksiniminin klinik önemini de desteklemektedir.

Sekiz haftalık geçici restorasyon dönemi, artırılan dikey boyutta hasta konforunun ve oklüzal ilişkilerin izlenmesine olanak sağlamıştır. Bu süreçte görülen geçici restorasyon desimantasyonları ve iki seans flor uygulaması sonrasında gerileyen hassasiyet, değerlendirme döneminin klinik sorunların belirlenmesi açısından katkısını göstermektedir. Daimi restorasyonlarda altı aylık takip boyunca komplikasyon gözlenmemesi ve hasta memnuniyeti olumlu erken dönem bulgularıdır. Bununla birlikte, kısa takip süresi ve tek olguya dayanan değerlendirme, materyalin uzun dönem başarısı ile kanin koruyuculu oklüzyon ve gece plağının bağımsız etkileri hakkında kesin yargıya varılmasına olanak vermemektedir. Restorasyonların bütünlüğü, bağlantı kararlılığı, karşıt dişlerdeki aşınma ve oklüzal ilişkilerin daha uzun süre izlenmesi gereklidir.

SONUÇ

Posterior monolitik zirkonya overlayler ve sabit bölümlü protezlerle gerçekleştirilen tam ağız rehabilitasyonu, bu hastada artırılan oklüzal dikey boyutta oklüzal ilişkilerin yeniden oluşturulmasına olanak sağlamıştır. Geçici restorasyonlarla değerlendirilen tasarımın daimi restorasyonlara aktarılmasının ardından, altı aylık takipte komplikasyon gözlenmemiş ve hasta memnuniyeti sağlanmıştır. Bu bulgular, uygulanan yaklaşımın erken dönem klinik sonuçlarını desteklemekle birlikte, uzun dönem başarının değerlendirilmesi için düzenli takibin sürdürülmesi gerekmektedir.

Kaynaklar

Loomans B, Opdam N, Attin T, Bartlett D, Edelhoff D, Frankenberger R, et al. Severe tooth wear: European consensus statement on management guidelines. J Adhes Dent. 2017;19(2):111–119. doi: 10.3290/j.jad.a38102.

Ioannidis A, Pitta J, Agustín Panadero R, Chantler JGM, Fernández Villar S, Fonseca M, et al. Rehabilitation strategies and occlusal vertical dimension considerations in the management of worn dentitions: consensus statement from SSRD, SEPES, and PROSEC conference on minimally invasive restorations. J Esthet Restor Dent. 2025;37(3):702–706. doi: 10.1111/jerd.13432.

Goldstein G, Goodacre C, MacGregor K. Occlusal vertical dimension: best evidence consensus statement. J Prosthodont. 2021;30(Suppl 1):12–19. doi: 10.1111/jopr.13315.

Chantler J, Strasding M, Strauss F, Ioannidis A, Naenni N. Importance of an evaluation phase when increasing the occlusal vertical dimension: a systematic review. J Esthet Restor Dent. 2025;37(3):669–689. doi: 10.1111/jerd.13331.

Eggmann F, Orta AL, Abdulmajeed A, Att W, Beuer F, Bergler M, et al. Interdisciplinary Delphi study by PROSEC North America: recommendations on single indirect restorations made from ceramic and nonmetallic biomaterials for posterior teeth. J Esthet Restor Dent. 2025;37(3):809–820. doi: 10.1111/jerd.13289.

Prott LS, Pieralli S, Klein P, Spitznagel FA, Ibrahim F, Metzendorf MI, et al. Survival and complications of partial coverage restorations on posterior teeth—a systematic review and meta-analysis. J Esthet Restor Dent. 2025;37(3):620–641. doi: 10.1111/jerd.13353.

Del Cisne Maldonado K, Espinoza JA, Astudillo DA, Delgado BA, Bravo WD. Resistance of CAD/CAM composite resin and ceramic occlusal veneers to fatigue and fracture in worn posterior teeth: a systematic review. Dent Med Probl. 2024;61(3):417–426. doi: 10.17219/dmp/157347.

Jurado CA, Afrashtehfar KI, Robles M, Alaqeely RS, Alsayed HD, Lindquist TJ, et al. Effect of preparation design and endodontic access on fracture resistance of zirconia overlays in mandibular molars: an in vitro study. J Prosthodont. 2025;34(4):412–421. doi: 10.1111/jopr.13865.

Stevens CD, Couso-Queiruga E, Blen D, Renné WG. Differences in volumetric tooth loss for monolithic ceramic crowns, occlusal overlays, and partial-coverage onlays. Int J Prosthodont. 2024;37(2):181–189. doi: 10.11607/ijp.8011.

Channarong W, Lohawiboonkij N, Jaleyasuthumkul P, Ketpan K, Duangrattanaprathip N, Wayakanon K. Fracture resistance of bonded ceramic overlay restorations prepared in various designs. Sci Rep. 2022;12:16599. doi: 10.1038/s41598-022-21167-7.

Refaey HS, Abdelkader SH, Aly YM. Fracture resistance and marginal fit of three different overlay designs using advanced zirconia-reinforced lithium disilicate CAD/CAM material. BMC Oral Health. 2025;25:20. doi: 10.1186/s12903-024-05315-1.

Nasr DM, Abdelraheem IM, Watts DC, Silikas N, Borba M, Alharbi N, et al. Effect of preparation designs and CAD-CAM materials on step-stress fatigue survival of premolar partial coverage restorations: an in-vitro study with fractographic analysis. Dent Mater. 2025;41(2):122–133. doi: 10.1016/j.dental.2024.11.003.

Ioannidis A, Mühlemann S, Özcan M, Hüsler J, Hämmerle CHF, Benic GI. Ultra-thin occlusal veneers bonded to enamel and made of ceramic or hybrid materials exhibit load-bearing capacities not different from conventional restorations. J Mech Behav Biomed Mater. 2019;90:433–440. doi: 10.1016/j.jmbbm.2018.09.041.

Ioannidis A, Bomze D, Hämmerle CHF, Hüsler J, Birrer O, Mühlemann S. Load-bearing capacity of CAD/CAM 3D-printed zirconia, CAD/CAM milled zirconia, and heat-pressed lithium disilicate ultra-thin occlusal veneers on molars. Dent Mater. 2020;36(4):e109–e116. doi: 10.1016/j.dental.2020.01.016.

Fulde N, Wille S, Kern M. Fracture resistance and wear behavior of ultra-thin occlusal veneers made from translucent zirconia ceramics bonded to different tooth substrates. J Esthet Restor Dent. 2025;37(6):1463–1473. doi: 10.1111/jerd.13409.

Prott LS, Harlaß M, Marksteiner A, Spitznagel FA, Langner R, Zhang Y, et al. Fatigue performance and failure load of minimally-invasive occlusal veneers made of lithium disilicate and composition-gradient multilayered zirconia: an in vitro study. J Prosthodont Res. 2026;70(2):233–242. doi: 10.2186/jpr.JPR_D_25_00068.

Zamzam H, Olivares A, Fok A. Load capacity of occlusal veneers of different restorative CAD/CAM materials under lateral static loading. J Mech Behav Biomed Mater. 2021;115:104290. doi: 10.1016/j.jmbbm.2020.104290.

Li X, Liang S, Inokoshi M, Zhao S, Hong G, Yao C, et al. Different surface treatments and adhesive monomers for zirconia-resin bonds: a systematic review and network meta-analysis. Jpn Dent Sci Rev. 2024;60:175–189. doi: 10.1016/j.jdsr.2024.05.004.

Nasr DM, AboElHassan RG. Effect of different ceramic materials and dentin sealing on occlusal veneers bond strength and fracture resistance. BMC Oral Health. 2025;25:186. doi: 10.1186/s12903-025-05505-5.

Kassis C, Mehanna C, Khoury P, Tohme H, Cuevas-Suárez CE, Bourgi R, et al. Triple scan evaluation of internal and marginal adaptation of overlays using different restorative materials. J Esthet Restor Dent. 2023;35(3):493–500. doi: 10.1111/jerd.12977.

Eldehna AM, Montaser AG, ALrafee SA, Abdelgawad A. Clinical outcome of CAD/CAM overlays of MIH affected young permanent molars. Saudi Dent J. 2023;35:699–706. doi: 10.1016/j.sdentj.2023.05.028.

Farklı cilalama yöntemleri ve ağız gargaralarının 3B baskı daimi restoratif rezinlerin renk stabilitesi üzerindeki etkisi

renk stabilitesi üzerindeki etkisi

Berfin Nur Eriş Boyraz[1], Alper Aktosun[1], Sina Saygılı[1], Merve Cansızoğlu[2], Canan Bural[1]

[1] İstanbul Üniversitesi Diş Hekimliği Fakültesi, Protetik Diş Tedavisi Anabilim Dalı, İstanbul

[2] İstanbul Kent Üniversitesi Diş Hekimliği Fakültesi, Protetik Diş Tedavisi Anabilim Dalı, İstanbul

Özet

AMAÇ: Bu çalışmanın amacı, üç boyutlu (3B) baskılama ile üretilen daimi rezinlerde farklı cilalama yöntemlerinin farklı ağız gargaralarıyla kullanımındaki etkileşiminin renk stabilitesine etkisinin incelenmesidir.

GEREÇ-YÖNTEM: Dört farklı 3B baskı daimi restoratif rezin (DentaFab C&B Ceramic Resin, Saremco Print CROWNTEC, BEGO VarseoSmile Crown Plus ve Formlabs Permanent Crown Resin) kullanılarak disk şeklinde, 10 mm çapında ve 3 mm kalınlığında toplam 216 örnek hazırlanmıştır. Örnekler kimyasal, mekanik ve kombine cilalama (mekanik+kimyasal) olmak üzere üç farklı protokolle cilalanmıştır. Her cilalama grubundaki örnekler gargaraların renklerine göre Klorhex, Eludril ve Listerine Cool Mint gargaralarında 28 gün bekletilmiştir (n=6). Renk ölçümleri gargara uygulaması öncesinde ve sonrasında spektrofotometre (VITA Easyshade V, Almanya) kullanılarak gerçekleştirilmiş ve renk değişimi CIEDE2000 (ΔE00) formülüyle hesaplanmıştır. Veriler robust ANOVA ile analiz edilmiştir (□=.05).

BULGULAR: Cilalama yöntemi ve rezin tipi ΔE00 değerlerini anlamlı olarak etkilemiş (P<.001), gargara türünün etkisi de anlamlı bulunmuştur (P=.001). Mekanik cilalama en yüksek, kombine cilalama en düşük ΔE00 değerlerini göstermiştir. Listerine en yüksek, Klorhex en düşük renk değişimine neden olmuştur. Cilalama × rezin, cilalama × gargara ve rezin × gargara ikili etkileşimleri ile cilalama × rezin × gargara üçlü etkileşimi istatistiksel olarak anlamlı bulunmuştur (P=.001).

TARTIŞMA: Kombine cilalama protokolünün mekanik cilalamaya kıyasla renk değişimini azalttığı bulunmuştur. Bu sonuç, 3B baskı daimi restorasyonlarda uygun cilalama protokolünün renk stabilitesinin korunmasında önemli olabileceğini göstermektedir.

SONUÇ: 3B baskı daimi restoratif rezinlerin renk stabilitesinin rezin materyali, cilalama yöntemi ve gargara türünden anlamlı düzeyde etkilendiği gösterilmiştir. Faktörler arasındaki anlamlı ikili ve üçlü etkileşimler, cilalama yöntemi ve gargara türünün renk stabilitesi üzerindeki etkilerinin rezin materyaline bağlı olarak değiştiğini göstermiştir. Bu nedenle materyal, cilalama protokolü ve gargara seçiminin birlikte değerlendirilmesi önerilmektedir.

Anahtar Kelimeler: 3 boyutlu baskı, Ağız gargarası, Cilalama, Renk stabilitesi

Abstract

PURPOSE: The aim of this study was to investigate the effect of the interaction between different polishing methods and different mouthwashes on the color stability of permanent resins produced by three-dimensional (3D) printing.

MATERIALS AND METHODS: A total of 216 disk-shaped specimens, 10 mm in diameter and 3 mm in thickness, were prepared from four different 3D-printed permanent restorative resins (DentaFab C&B Ceramic Resin, Saremco Print CROWNTEC, BEGO VarseoSmile Crown Plus, and Formlabs Permanent Crown Resin). The specimens were polished with three different protocols: chemical, mechanical, and combined (mechanical+chemical) polishing. The specimens in each polishing group were immersed in Klorhex, Eludril, or Listerine Cool Mint mouthwash for 28 days (n=6). Color measurements were performed before and after mouthwash immersion with a spectrophotometer (VITA Easyshade V, Germany), and color change was calculated with the CIEDE2000 (ΔE00) formula. Data were analyzed with robust ANOVA (□=.05).

RESULTS: Polishing method and resin type significantly affected ΔE00 values (P<.001), and the effect of mouthwash type was also significant (P=.001). Mechanical polishing showed the highest and combined polishing the lowest ΔE00 values. Listerine caused the greatest and Klorhex the least color change. The polishing × resin, polishing × mouthwash, and resin × mouthwash two-way interactions and the polishing × resin × mouthwash three-way interaction were statistically significant (P=.001).

DISCUSSION: The combined polishing protocol reduced color change compared with mechanical polishing. This finding indicates that an appropriate polishing protocol may be important for preserving the color stability of 3D-printed permanent restorations.

CONCLUSION: The color stability of 3D-printed permanent restorative resins was significantly affected by the resin material, polishing method, and mouthwash type. The significant two- and three-way interactions among the factors showed that the effects of polishing method and mouthwash type on color stability varied depending on the resin material. Therefore, the material, polishing protocol, and mouthwash should be selected together.

Keywords: 3D printing, Mouthwash, Polishing, Color stability

Giriş

Eklemeli üretim (3B baskı) teknolojilerindeki gelişmeler, geçici restorasyonların yanı sıra daimi restoratif materyallerin de 3B yazıcılarla üretilmesine olanak sağlamıştır [1]. Tamamen dijital iş akışı, düşük maliyet, kısa üretim süresi ve yüksek üretim hassasiyeti bu yöntemin başlıca avantajlarıdır. Günümüzde daimi 3B baskı rezinler kuron, inley, onley ve implant destekli restorasyonlarda kullanılabilmektedir [1,2].

Bu materyaller ağız ortamında uzun süre kalacağından, mekanik özelliklerin yanı sıra estetik özelliklerin ve özellikle renk stabilitesinin korunması klinik başarı açısından önem taşımaktadır [2]. 3B baskı rezinlerin renklenme eğilimi; rezin matriksin yapısı, doldurucu içeriği, polimerizasyon derecesi ve su emilimi gibi materyale bağlı faktörlerden etkilenir [3,4]. Katmanlı üretim, baskı sonrası polimerizasyon ve rezidüel monomerler de renk değişimine sebep olabilir [5].

Yüzey özellikleri renk stabilitesini belirleyen bir diğer önemli faktördür. Artan yüzey pürüzlülüğü, gargara ve içeceklerdeki renk verici ajanların yüzeye tutunmasını kolaylaştırarak renklenmeye yol açar; pürüzsüz bir yüzey ise plak birikimi, çürük ve renklenme olasılığını azaltır [3,6]. Bu nedenle bitirme ve cila işlemleri, restorasyonun uzun dönem estetik başarısında kritik rol oynar.

Mekanik cilaya alternatif ya da ek olarak uygulanan ışıkla polimerize olan yüzey örtücüler, yüzey özelliklerini ve renklenmeye karşı direnci iyileştirebilir [6,7]. OptiGlaze (GC), silisyum ve titanyum dioksit katkılı, metil metakrilat esaslı akışkan bir yüzey örtücüdür ve pürüzsüz, parlak bir yüzey sağlayarak bitirme işlemini basitleştirir. Yüzey örtücülerin mekanik cilaya göre daha iyi renk stabilitesi sağladığını bildiren çalışmalar bulunsa da, 3B baskı restorasyonlarda bu konudaki veriler sınırlıdır [7].

Ağız gargaraları, plak kontrolü ve periodontal tedavi amacıyla yaygın olarak ve çoğu zaman uzun süreli kullanılmaktadır. Klorheksidin, esansiyel yağ ve alkol gibi farklı içeriklere sahip gargaraların restoratif materyallerin rengini farklı ölçüde etkilediği gösterilmiştir [8–11]. Ancak yüzey işlemi ve gargara formülasyonunun 3B baskı daimi rezinlerin renk stabilitesi üzerindeki birlikte etkisini inceleyen çalışma sayısı sınırlıdır.

Bu çalışmanın amacı, dört farklı 3B baskı daimi restoratif rezinde mekanik, kimyasal ve kombine cilalama yöntemlerinin ve üç farklı ağız gargarasının (Klorhex, Eludril, Listerine Cool Mint) renk stabilitesi üzerindeki etkisini ve bu faktörler arasındaki etkileşimi değerlendirmektir. Çalışmanın sıfır hipotezi (H0), cilalama yöntemi, rezin tipi ve gargara türünün tek başına veya birbirleriyle etkileşim hâlinde 3B baskı daimi rezinlerin renk değişimi (ΔE_{00}) üzerinde anlamlı bir etkisinin olmadığıdır.

Gereç ve Yöntem

Çalışma 4 rezin × 3 cilalama yöntemi × 3 gargara olmak üzere 36 gruptan oluşmaktadır. Örneklem büyüklüğü, önceki bir çalışmanın verilerine dayanılarak G*Power yazılımı (sürüm 3.1.9.6; Heinrich-Heine-Universität Düsseldorf, Almanya) ile hesaplanmıştır [12]. Etki büyüklüğü f = 0,40 ve anlamlılık düzeyi 0,05 alındığında, grup başına en az 5 örnek (toplam 180 örnek) ile sıfır hipotezini test etmek için %95 test gücüne ulaşılmıştır. İstatistiksel gücü artırmak amacıyla her grupta 6 örnek kullanılmıştır. Çalışmada, A2 renginde dört farklı 3B baskı daimi kuron rezini kullanılmıştır: BEGO VarseoSmile Crown plus (VSC; BEGO), Formlabs Permanent Crown Resin (FPC; Formlabs), Saremco print CROWNTEC (CRT; SAREMCO Dental) ve DentaFab PowerResins C&B Ceramic (PCR; PowerResins). Her rezinden 10 × 3 mm boyutlarında 54 disk olmak üzere toplam 216 örnek hazırlanmıştır. Çapı 10 mm ve kalınlığı 3 mm olan disk şeklindeki örnekler, bilgisayar destekli tasarım yazılımında (Meshmixer; Autodesk Inc) tasarlanarak STL formatında kaydedilmiştir. CRT ve VSC örnekleri dijital ışık işleme (DLP) teknolojisine sahip bir 3B yazıcıda (Asiga MAX UV; Asiga), PCR örnekleri bir DLP yazıcıda (Sega;

DentaFab) ve FPC örnekleri stereolitografi (SLA) teknolojisine sahip bir 3B yazıcıda (Form 3B; Formlabs Inc) üretilmiştir. Tüm örnekler 50 µm katman kalınlığında ve 0 derece (yatay) baskı oryantasyonunda üretilmiştir.

Baskı sonrasında örnekler, üretici talimatları doğrultusunda temizlenmiş ve post-polimerize edilmiştir. CRT örneklerinin yüzeyindeki artık rezin, %96 alkolle nemlendirilmiş gazlı bez kullanılarak uzaklaştırılmış ve örnekler basınçlı havayla kurutulmuştur. Ardından örnekler, ksenon flaş ışık cihazında (Otoflash G171; NK-Optik GmbH) azot atmosferi altında 2 × 2000 flaş uygulanarak post-polimerize edilmiş ve ilk döngünün ardından ters çevrilmiştir.

VSC örnekleri, ultrasonik banyoda %96 etanol ile 3 dakika, ardından yenilenmiş %96 etanol ile 2 dakika temizlenmiştir. Örnekler %96 etanol püskürtülerek durulanmış ve basınçlı havayla kurutulmuştur. Destek yapıları uzaklaştırıldıktan sonra yüzeydeki beyaz tabaka, 50 µm cam küreciklerle (Perlablast micro; BEGO) 1,5 bar basınçta kumlanarak uzaklaştırılmıştır. Ardından örnekler, ışıkla polimerizasyon cihazında (BEGO Otoflash; BEGO) 2 × 1500 flaş uygulanarak post-polimerize edilmiş ve iki döngü arasında ters çevrilmiştir.

FPC örnekleri, yıkama ünitesinde (Form Wash; Formlabs Inc) ≥%99 izopropil alkol ile 3 dakika temizlenmiş, izopropil alkolle durulanmış ve basınçlı havayla kurutulmuştur. Örnekler, destek yapıları yerindeyken ışıkla polimerizasyon cihazında (Form Cure; Formlabs Inc) 60 °C'de 20 dakika post-polimerize edilmiştir. Destek yapıları uzaklaştırıldıktan sonra yüzeydeki beyaz tabaka, 50 µm cam küreciklerle en fazla 1,5 bar basınçta kumlanarak uzaklaştırılmıştır. Ardından örnekler, test yüzeyleri yukarı bakacak şekilde aynı cihazda 60 °C'de 20 dakika daha post-polimerize edilmiştir.

PCR örnekleri, polimerize olmamış rezin tamamen uzaklaştırılana kadar %96 etil alkole batırılmış bez ile silinmiş ve hava ile kurutulmuştur. Örnekler ksenon ışık cihazında (Otoflash G171; NK-Optik GmbH; 2 × 100 W, 280–700 nm) azot atmosferi altında 2 × 2500 flaş ile post-polimerize edilmiştir.

Başlangıç yüzey farklılıklarını en aza indirmek amacıyla tüm örneklerin ölçüm yüzeyi su soğutması altında sırasıyla 600, 800 ve 1200 grit silisyum karbür zımparalarla, her aşamada 30 sn süreyle zımparalanmıştır. İşlemler aynı araştırmacı tarafından, standart hareketlerle ve benzer manuel basınçla yapılmıştır. Örnekler abraziv artıkların uzaklaştırılması için distile suda 10 dk ultrasonik temizlenmiş; karşı yüzey cilalanmamış ve ölçümlerde kullanılmamıştır.

Her rezinden 54 örnek rastgele üç cilalama grubuna (n = 18) ayrılmıştır.

Mekanik cilalamada Renfert All in One Starter Kit (Renfert GmbH, Hilzingen, Almanya) kullanılmıştır. Sırasıyla silikon polisaj ucu (6000 rpm), kıl fırça (6000–10.000 rpm), keçi kılı fırça (6000–10.000 rpm) ve cila patlı pamuk keçe (10.000 rpm) uygulanmıştır.

Kimyasal cilalamada yüzeyler 50 µm alüminyum oksit ile 1,5 bar basınçta kumlanmış (Renfert Basic quattro), buharla temizlenip kurutulmuştur. G-Multi PRIMER (GC Corp., Tokyo, Japonya) ince tabaka hâlinde uygulanarak yağsız havayla kurutulmuştur. Ardından OptiGlaze color Clear HV (GC Corp.) damlatıldıktan sonra 1 dk içinde fırçayla sürülmüş, Labolight DUO (GC Corp.) cihazında 90 sn polimerize edilmiştir. Kombine cilalamada kimyasal cilalama protokolünün ardından mekanik cilalama protokolü

uygulanmıştır.

Her cilalama grubu rastgele üç gargara alt grubuna (n = 6) ayrılmıştır (Tablo 1). Örnekler başlangıç ölçümü öncesinde 37 °C distile suda 24 saat bekletilmiştir. Her örnek, buharlaşmayı önlemek için kapaklı 50 ml falkon tüplerinde 20 ml gargara içinde, 37 °C etuvde 28 gün bekletilmiş ve solüsyonlar her gün yenilenmiştir.

Tablo 1. Çalışmada kullanılan ağız gargaraları

Gargara (Üretici) | İçerik

Klorhex (Drogsan, Ankara, Türkiye) | %0,2 klorheksidin glukonat, gliserin, limon özütü, nane özütü

Eludril (Pierre Fabre, Fransa) | %0,1 klorheksidin diglukonat, %0,5 klorbutanol

Listerine Cool Mint (Johnson & Johnson, ABD) | %0,092 ökaliptol, %0,042 mentol, %0,060 metil salisilat, %0,064 timol, %21,6 alkol

Renk ölçümleri VITA Easyshade V spektrofotometresi (VITA Zahnfabrik, Bad Säckingen, Almanya) ile CIE L*a*b* sisteminde ve D65 standart aydınlatmasına göre yapılmıştır. Ölçümler standart beyaz arka plan üzerinde gerçekleştirilmiş; her örnekten üç ardışık ölçüm alınarak L*, a* ve b* değerlerinin ortalaması kaydedilmiştir. Ölçümler başlangıçta (T0) ve 28. günde (T1) yapılmış; T1 ölçümü öncesinde örnekler distile suyla 5 dk yıkanmış ve kâğıt havluyla kurulanmıştır.

Renk değişimi (ΔE_{00}) CIEDE2000 formülüyle, kL = kC = kH = 1 alınarak hesaplanmıştır [11,13]

$$\Delta E_{00} = \sqrt{\left(\frac{\Delta L'}{k_L S_L}\right)^2 + \left(\frac{\Delta C'}{k_C S_C}\right)^2 + \left(\frac{\Delta H'}{k_H S_H}\right)^2 + R_T\left(\frac{\Delta C'}{k_C S_C}\right)\left(\frac{\Delta H'}{k_H S_H}\right)}$$

Renk değişimi (ΔE_{00}) değerleri üzerinde cilalama yöntemi (kimyasal, mekanik, kombine), rezin markası (DentaFab, Saremco, BEGO, Formlabs) ve gargara türünün (Listerine, Eludril, Klorhex) ana etkileri ile ikili ve üçlü etkileşimleri değerlendirilmiştir. Varsayım kontrollerinde varyans homojenliğinin (Levene testi, F = 4,99; p < 0,001) ve normal dağılımın (Shapiro-Wilk testi, W = 0,977; p = 0,002) sağlanmadığı belirlenmiş; bu nedenle üç faktörlü tasarımın analizinde kırpılmış ortalamalara dayalı robust ANOVA yöntemi kullanılmıştır [11]. Gruplar arası karşılaştırmalar kırpılmış ortalamalara dayalı robust post-hoc testlerle yapılmıştır. İstatistiksel analizler Jamovi (sürüm 2.7) yazılımı ile yürütülmüş, anlamlılık düzeyi □ = 0,05 olarak kabul edilmiştir.

Bulgular

Üç yönlü robust ANOVA sonuçlarına göre cilalama yöntemi, gargara türü ve rezin tipinin ana etkileri ile tüm ikili ve üçlü etkileşimler istatistiksel olarak anlamlı bulunmuştur (Tablo 2).

Tablo 2. Üç yönlü robust ANOVA sonuçları

Etki | Q | p

Cila | 129,3 | < 0,001

Rezin | 35,4 | < 0,001

Gargara | 201,4 | 0,001

Cila × Rezin | 88,8 | 0,001

Cila × Gargara | 42,8 | 0,001

Rezin × Gargara | 32,9 | 0,001

Cila × Rezin × Gargara | 99,3 | 0,001

Cilalama yöntemleri karşılaştırıldığında, mekanik cilalama grubunda (1,74), kimyasal (1,23) ve kombine (1,11) cilalama gruplarına kıyasla anlamlı olarak daha yüksek ΔE_{00} değerleri elde edilmiştir (her iki karşılaştırma için $p < 0,001$). Kimyasal ve kombine cilalama arasında anlamlı fark bulunmamıştır ($p = 0,155$). Gargara türleri karşılaştırıldığında, Listerine grubunda Eludril ve Klorhex gruplarına göre anlamlı olarak daha yüksek ΔE_{00} değerleri elde edilmiştir (her iki karşılaştırma için $p < 0,001$). Rezin tipinin ana etkisi istatistiksel olarak anlamlı bulunmuş, ancak rezinler arasındaki post-hoc ikili karşılaştırmalarda anlamlı fark saptanmamıştır. Gruplara göre ΔE_{00} değerleri, kimyasal cilalanmış BEGO–Eludril grubunda 0,47 ± 0,09 ile mekanik cilalanmış Saremco–Listerine grubunda 3,21 ± 0,31 arasında değişmiştir (Tablo 3). Listerine uygulanan gruplarda yalnızca kimyasal cilalanmış DentaFab (2,52 ± 0,15) ile kimyasal cilalanmış Saremco (1,15 ± 0,12) arasında anlamlı fark bulunmuştur. Eludril uygulanan gruplarda mekanik cilalanmış BEGO (2,57 ± 0,12), kimyasal cilalanmış BEGO ve mekanik cilalanmış Saremco dışındaki tüm gruplardan anlamlı olarak daha yüksek ΔE_{00} değeri göstermiştir. Kimyasal cilalanmış BEGO (0,47 ± 0,09) ve kombine cilalanmış BEGO (0,58 ± 0,04), kimyasal cilalanmış Formlabs (1,18 ± 0,07), mekanik cilalanmış DentaFab (1,72 ± 0,08), mekanik cilalanmış Formlabs (1,70 ± 0,05) ve kombine cilalanmış Saremco'dan (1,30 ± 0,08) anlamlı olarak daha düşük ΔE_{00} değerleri göstermiştir. Kombine cilalanmış Formlabs (0,96 ± 0,09) da mekanik cilalanmış DentaFab ve Formlabs'tan anlamlı olarak daha düşük bulunmuştur. Eludril uygulanan gruplar arasındaki diğer karşılaştırmalarda anlamlı fark saptanmamıştır. Klorhex uygulanan gruplarda ise anlamlı fark yalnızca kombine cilalanmış BEGO (0,61 ± 0,05) ile mekanik cilalanmış Formlabs (0,99 ± 0,04) ve kombine cilalanmış Saremco (1,34 ± 0,08) arasında belirlenmiş; kombine cilalanmış BEGO bu iki gruptan daha düşük ΔE_{00} değeri göstermiştir. Aynı cila–rezin kombinasyonu içerisinde gargara türleri karşılaştırıldığında, kimyasal cilalanmış DentaFab ve kombine cilalanmış BEGO örneklerinde Listerine grubunun ΔE_{00} değerleri, Eludril ve Klorhex gruplarından anlamlı olarak daha yüksek bulunmuştur. Mekanik cilalanmış Formlabs örneklerinde Eludril grubunun ΔE_{00} değeri, Klorhex grubundan anlamlı olarak daha yüksek bulunurken Listerine grubu ile diğer iki gargara grubu arasında anlamlı fark saptanmamıştır. Diğer dokuz cila–rezin kombinasyonunda gargara türleri arasında anlamlı fark bulunmamıştır.

Tablo 3. Gruplara göre ΔE_{00} değerleri (kırpılmış ortalama ± standart hata)

Cilalama | Rezin | Listerine | Eludril | Klorhex

Kimyasal | DentaFab | 2,52 ± 0,15 Bb | 1,28 ± 0,15 ABCa | 1,27 ± 0,16 ABCa

Kimyasal | Saremco | 1,15 ± 0,12 Aa | 0,92 ± 0,14 ABCa | 1,42 ± 0,16 ABCa

Kimyasal | BEGO | 1,69 ± 0,08 ABa | 0,47 ± 0,09 ADa | 1,08 ± 0,10 ABCa

Kimyasal | Formlabs | 1,20 ± 0,02 ABa | 1,18 ± 0,07 CEa | 0,91 ± 0,15 ABCa

Mekanik | DentaFab | 1,89 ± 0,09 ABa | 1,72 ± 0,08 Ca | 0,90 ± 0,13 ABCa

Mekanik | Saremco | 3,21 ± 0,31 ABa | 1,47 ± 0,33 ABCDa | 1,46 ± 0,25 ABCa

Mekanik | BEGO | 2,34 ± 0,24 ABa | 2,57 ± 0,12 Da | 1,25 ± 0,26 ABCa

Mekanik | Formlabs | 1,88 ± 0,09 ABab | 1,70 ± 0,05 Cb | 0,99 ± 0,04 Ca

Kombine | DentaFab | 1,73 ± 0,10 ABa | 1,11 ± 0,19 ABCa | 0,87 ± 0,16 ABCa

Kombine | Saremco | 1,32 ± 0,18 ABa | 1,30 ± 0,08 BCa | 1,34 ± 0,08 BCa

Kombine | BEGO | 1,37 ± 0,04 ABb | 0,58 ± 0,04 Aa | 0,61 ± 0,05 Aa

Kombine | Formlabs | 1,58 ± 0,13 ABa | 0,96 ± 0,09 ABEa | 0,65 ± 0,05 ACa

Büyük harfler aynı sütundaki (aynı gargara) grupları, küçük harfler aynı satırdaki (aynı cila–rezin kombinasyonu) gargaraları karşılaştırır. Aynı harfi paylaşan gruplar arasında anlamlı fark yoktur.

Tartışma

Cilalama yöntemi, rezin tipi ve gargara türünün ana etkileri ile tüm ikili ve üçlü etkileşimler anlamlı bulunduğundan sıfır hipotezi reddedilmiştir. Anlamlı üçlü etkileşim, bir gargaranın yol açtığı renk değişiminin rezin tipine ve uygulanan cilalama protokolüne bağlı olduğunu göstermektedir. Bu nedenle ana etkiler tüm kombinasyonlara genellenmemeli, sonuçlar her rezin–cila–gargara kombinasyonu için ayrı değerlendirilmelidir.

Mevcut çalışmada mekanik cilalama, OptiGlaze içeren kimyasal ve kombine cilalama protokollerine göre anlamlı olarak daha yüksek renk değişimi göstermiştir. Işıkla polimerize olan yüzey örtücüler yüzeydeki mikro düzensizlikleri doldurarak daha pürüzsüz bir yüzey oluşturur ve renk verici ajanların tutunmasını azaltır [6,7]. Gazioglu ve Ongul'un 3B baskı geçici restorasyonlarda OptiGlaze uygulamasının hem renk değişimini hem de yüzey pürüzlülüğünü azalttığını bildirmesi, mevcut bulgularla uyumludur [7].

Allccahuaman-Avalos ve ark. %0,12 klorheksidinli gargarada cilasız kompozitlerin renk değişiminin materyale bağlı olarak cilalı örneklerden daha yüksek olduğunu bildirmiş ve bu farkı yüzey pürüzlülüğüyle ilişkilendirmiştir [8]. Mevcut çalışmada cilalama yönteminin anlamlı etkisi yüzey işleminin önemini desteklemekle birlikte, bu etkinin rezin ve gargara türüne göre değiştiği görülmüştür.

Gargaralar arasında en yüksek renk değişimi Listerine grubunda gözlenmiştir. Bu bulgu, Listerine'in en yüksek renk değişimine yol açan gargaralar arasında yer aldığını bildiren Gazioglu ve Ongul'un sonuçlarıyla uyumludur [7]. Listerine'in içerdiği %21,6 oranındaki alkol, rezin matrisinde plastikleşmeye,

rezidüel monomerlerin çözünmesine ve sıvı emiliminin artmasına yol açarak renk değişimini kolaylaştırabilir [14,15]. Bununla birlikte, gargaradaki alkolün renk değişimine etkisi konusunda literatürde farklı sonuçlar bildirilmiştir [16].

Alpkilic ve ark., aynı gargaraları ve benzer bekletme koşullarını kullanarak Klorhex'in farklı CAD-CAM materyallerinde en yüksek renk değişimine neden olduğunu bildirmiştir [10]. Buna karşılık mevcut çalışmada Klorhex hiçbir grupta diğer gargaralardan anlamlı olarak daha yüksek renk değişimi göstermemiştir. Bu farklılık; Alpkilic ve ark.'nın çoğunluğu cam seramiklerden oluşan CAD-CAM materyallerini değerlendirmesi, cilalamayı gargara uygulamasından sonra yapması ve renk değişimini ΔE*ab ile hesaplamasıyla açıklanabilir.

Rotar ve ark., gargara türünün CAD-CAM rezin esaslı materyallerde renk değişimini anlamlı olarak etkilediğini ve bu etkinin materyale göre değiştiğini bildirmiştir [9]. Bu bulgu, mevcut çalışmada saptanan anlamlı rezin × gargara etkileşimiyle uyumludur.

Rezin tipinin ana etkisi anlamlı bulunmakla birlikte ikili karşılaştırmalarda rezinler arasında fark saptanmamıştır. Bu durum, rezinler arasındaki farkların cilalama yöntemi ve gargara türüne bağlı olarak yön değiştirmesi ve gruplar birleştirildiğinde birbirini dengelemesiyle açıklanabilir.

Mevcut bulgular, 3B baskı daimi restorasyonlarda OptiGlaze gibi bir yüzey örtücü uygulanmasının renk stabilitesinin korunmasına katkı sağlayabileceğini düşündürmektedir. Ancak bu avantaj rezin ve gargara türüne bağlı olduğundan, materyal, cilalama protokolü ve gargara seçimi birlikte değerlendirilmelidir. Bu çalışmanın bazı sınırlılıkları bulunmaktadır. İn vitro çalışma koşullarında tükürük, edinilmiş pelikıl, sıcaklık değişimleri ve diş fırçalama gibi ağız içi faktörler simüle edilmemiştir. Renk değişimi yalnızca 28. günün sonunda değerlendirilmiş, zamana bağlı değişimi incelenmemiştir. Standart boyutlu disk şeklindeki örnekler, klinik restorasyonların anatomik özelliklerini tam olarak yansıtmamaktadır.

Gelecek çalışmalarda termal döngü ve diş fırçalama simülasyonlarının yanı sıra günlük gargara kullanımını daha iyi yansıtan aralıklı bekletme protokollerinin uygulanması önerilmektedir. Ayrıca yüzey örtücü ajanların uzun dönem dayanıklılığı, alkolsüz gargaraların etkileri ve gargaralarla kahve veya çay gibi renklendirici içeceklerin birlikte kullanımının 3B baskı daimi kuron rezinlerinin renk stabilitesi üzerindeki etkileri araştırılmalıdır. Bulguların klinik çalışmalarla desteklenmesi gerekmektedir.

Sonuçlar

Bu in vitro çalışmanın sınırlılıkları dahilinde aşağıdaki sonuçlara ulaşılmıştır:

Rezin tipi, cilalama yöntemi ve gargara türü 3B baskı daimi rezinlerin renk stabilitesini anlamlı şekilde etkilemiştir.

Mekanik cilalama, OptiGlaze içeren kimyasal ve kombine cilalama protokollerine göre daha yüksek renk değişimine yol açmış; kimyasal ve kombine cilalama arasında fark bulunmamıştır.

Tüm ikili ve üçlü etkileşimler anlamlı bulunmuştur; cilalama ve gargaranın etkisi kullanılan rezin materyaline göre değişmektedir.

Klinik uygulamada materyal, cilalama protokolü ve gargara seçimi birlikte ve materyale özgü olarak değerlendirilmelidir.

Kaynaklar

Flottes Y, Smail Y, Palomino-Durand C, et al. Properties of 3D printed resins for definitive dental restorations: A systematic review. J Prosthet Dent. 2026;135(4):e6-e27. doi:10.1016/j.prosdent.2025.11.040

Mosaddad SA, Diaz P, Khanzadeh H, et al. Do color stability and translucency differ between 3D printed and milled resin-based fixed dental restorations? A systematic review and meta-analysis. J Prosthet Dent. 2026;136(1):30-39. doi:10.1016/j.prosdent.2026.02.015

Unlu Ö, Sakalli S, Yildirim Manav E. Effect of staining beverages on color stability and surface roughness of additively manufactured permanent resin materials. BMC Oral Health. 2026;26(1):1217. doi:10.1186/s12903-026-08404-5

Donmez MB, Rotter NM, Sabatini GP, Diken Türksayar AA, Yoon HI, Yilmaz B. Surface roughness, stainability, and translucency of an additively manufactured interim resin reinforced with a commercially available ceramic composite concentrate after coffee thermal cycling. J Prosthodont. Published online 2026. doi:10.1111/jopr.70131

Yan X, Liu Y, Han C, Bai S. Factors affecting the surface quality of 3D printed resin dental restorations in digitally assisted dentistry: A systematic review. J Prosthet Dent. 2026;136(2):e87-e94. doi:10.1016/j.prosdent.2026.03.046

Şahin O, Dede DÖ, Köroğlu A, Yılmaz B. Influence of surface sealant agents on the surface roughness and color stability of artificial teeth. J Prosthet Dent. 2015;114(1):130-137. doi:10.1016/j.prosdent.2015.02.009

Gazioglu E, Ongul D. Effects of surface treatments and mouth rinses on the roughness and color stability of interim restorations produced through additive manufacturing. Int J Prosthodont. 2026;39(4):516-524. doi:10.11607/ijp.9303

Allccahuaman-Avalos R, Medina-Sánchez R, Castro-Ramirez L, et al. In vitro color stability evaluation of three polished and unpolished nanohybrid resin composites immersed in a 0.12% chlorhexidine-based mouthwash at different times. Polymers (Basel). 2023;15(6):1339. doi:10.3390/polym15061339

Rotar R, Cândea A, Măroiu A, et al. Impact of various mouthwashes on the color stability of hybrid ceramic and reinforced composite CAD/CAM restorative materials: An in vitro study. Materials (Basel). 2026;19(4):758. doi:10.3390/ma19040758

Alpkilic DS, Ongul D, Isler Deger S. Stainability of different ceramic materials against mouth rinses and effect of polishing after staining. J Prosthet Dent. 2021;126(5):686.e1-686.e7. doi:10.1016/j.prosdent.2021.06.002

Turker Kader I, Yuzbasioglu E, Smail FS, Ilhan C. How do various mouth rinses influence the color stability of CAD-CAM resin-based restorative materials? J Prosthet Dent. 2025;133(6):1584.e1-1584.e8.

doi:10.1016/j.prosdent.2025.03.036

Rohym S, Tawfeek HEM, Kamh R. Effect of coffee on color stability and surface roughness of newly introduced single shade resin composite materials. BMC Oral Health. 2023;23(1):236. doi:10.1186/s12903-023-02942-y

Sharma G, Wu W, Dalal EN. The CIEDE2000 color-difference formula: Implementation notes, supplementary test data, and mathematical observations. Color Res Appl. 2005;30(1):21-30. doi:10.1002/col.20070

Ferracane JL. Hygroscopic and hydrolytic effects in dental polymer networks. Dent Mater. 2006;22(3):211-222. doi:10.1016/j.dental.2005.05.005

Derigi LP, Barros LS, Sugii MM, et al. Effect of commercial mouth rinses on physical properties of conventional and bulk-fill resin composites. Oper Dent. 2023;48(6):720-731. doi:10.2341/23-041-L

Álvarez-Horna J, Aliaga-Mariñas A, Castro-Ramirez L, et al. Color stability of resin composites immersed for different durations in alcohol-based and alcohol-free mouthwashes: An in vitro study. J Clin Exp Dent. 2025;17(10):e1189-e1196. doi:10.4317/jced.63174

The Effect of Manufacturing Factors on the Bacterial Biofilm Growth in the Inner Part of 3D-Printed Oral Appliances

Merve Dede[1], Berkman Albayrak[2], Alper Aktosun[3], Sina Saygili[3], Nursen Topcuoglu[4]

1 Department of Prosthodontics, Faculty of Dentistry, Istanbul Galata University, Istanbul, Turkey

2

3 Department of Prosthodontics, Faculty of Dentistry, Istanbul University, Istanbul, Turkey

4 Department Of Basic Medical Sciences, Faculty Of Dentistry, Istanbul University, Istanbul, Turkey

Merve Dede[1]

ORCID NO: 0000-0002-2744-3069

Berkman Albayrak[2]

ORCID NO: 0000-0001-9002-2024

Alper Aktosun[3]

ORCID NO: 0009-0005-3732-3297

Sina Saygili[3]

ORCID NO: 000-0001-9411-0507

Nursen Topcuoglu[4]

ORCID NO: 0000-0002-5041-1129

Abstract

Objectives: To investigate biofilm formation using the anterior and posterior tooth regions of occlusal splints in relation to their surface properties.

Materials and Methods: In the present study, specimens were manufactured using a digital light processing (DLP)–based 3D printer for fabrication. Half of the specimens were placed vertically and the other half horizontally on the build platform. Printing was carried out using two different layer thicknesses (50 µm and 100 µm). Post-printing cleaning methods applied with alcohol and centrifuge. The total biofilm mass of Streptococcus mutans grown on the the splints was quantified with a crystal violet staining method. SEM analysis was performed using a field-emission scanning electron microscope from the inner surface of splint sections. All statistical analyses were performed using Jamovi (Version 2.7.6.0). Due to deviations from normality and/or homoscedasticity assumptions, robust ANOVA was applied.

Results: Build orientation, layer thickness, and cleaning protocol significantly affected Streptococcus mutans biofilm mass (P<.001), and region type significantly affected biofilm mass (P=.004). Vertical orientation exhibited greater biofilm mass than horizontal, while a 100-µm layer thickness and alcohol-based cleaning were associated with higher biofilm mass than 50-µm layer thickness and centrifugation-based cleaning, respectively, in both anterior and posterior regions. Anterior tooth-section specimens exhibited significantly greater biofilm mass than posterior.

Conclusion: Build orientation, layer thickness, and cleaning protocol significantly affected Streptococcus mutans biofilm formation. Vertical fabrication was associated with the highest biofilm mass. Centrifuge cleaning produced lower biofilm accumulation than alcohol-based cleaning. Anterior tooth sections showed greater biofilm accumulation than posterior sections, irrespective of the manufacturing parameters applied.

INTRODUCTION

Occlusal splints are widely used removable appliances for the management of temporomandibular disorders and bruxism, primarily to redistribute occlusal loads, reduce parafunctional activity, and protect tooth structure.[1,2] Traditionally fabricated from heat or cold-polymerized polymethyl methacrylate using vacuum-forming or compression-moulding techniques.[3] These appliances are increasingly produced through digital CAD-CAM workflows incorporating intraoral scanning and additive manufacturing.[4] This approach enables patient-specific designs, improved dimensional consistency, and reduced laboratory time compared with conventional fabrication methods.[5]

The intraoral environment presents a sustained microbiological challenge to removable appliances, with occlusal splints typically worn for six to eight hours nightly.[6] Prolonged contact promotes salivary pellicle formation and bacterial adhesion, leading to biofilm accumulation that may contribute to gingival inflammation, dental caries, and oral candidiasis, particularly during long-term use.[7–9]

In additively manufactured resins, surface characteristics are influenced by build orientation, layer thickness, and post-printing cleaning. Build orientation and layer thickness affect layer transitions and interlayer polymerization, while organic solvents such as isopropanol and ethanol may alter surface characteristics through partial monomer dissolution and swelling. In contrast, centrifugation retains a protective resin layer before post-polymerization, potentially resulting in smoother surfaces.[10,11]

Therefore, the purpose of this in vitro study was to evaluate the combined effects of build orientation, layer thickness, and post-printing cleaning protocol on the *Streptococcus mutans* biofilm formation on the inner surface of 3-dimensionally printed occlusal splints, with separate quantification of anterior and posterior tooth sections.

The null hypothesis stated that build orientation, layer thickness, and cleaning procedures would have no differences in *Streptococcus mutans* adhesion would be observed between anterior and posterior tooth sections in the splints.

MATERIALS AND METHODS

Twelve splint-section specimens per group were designed using the demo cases available in exocad DentalCAD (exocad GmbH). The splint-section specimens were obtained by sectioning the mesial and distal aspects of the demo cases using Meshmixer (Autodesk) (Figure 1). All specimens were exported in standard tessellation language (STL) format and subsequently manufactured using a digital light processing (DLP) 3D printer (Max UV, Asiga) and an occlusal splint resin (Dentafab Powerresins). Half of the specimens were positioned at a 90° (vertical) orientation and the other half at a 0° (horizontal) orientation relative to the build platform; support structures were generated automatically. Printing was carried out at 2 layer thicknesses (50 µm and 100 µm). Following fabrication, specimens within each orientation/layer-thickness combination were divided equally into 2 post-printing cleaning groups: an

alcohol group, in which specimens initially underwent cleaning in an ultrasonic bath (Sonorex Super RK100H) containing 99% ethanol (Merck KGaA, Darmstadt, Germany) two times for 3 minutes each; and a centrifuge group, in which specimens were centrifuged at 500 rpm for 3 minutes using a centrifuge device (Tera Harz Spinner; Graphy Inc.). After the post-printing cleaning procedure, all specimens were post-polymerized using an Otoflash NK curing unit (NK-Optik) under a nitrogen atmosphere in accordance with the manufacturer's recommended protocol.

Streptococcus mutans (American Type Culture Collection [ATCC] 25175) was used as the bacterial strain. Specimens were sterilized with ethylene oxide prior to the experiment. For salivary pellicle formation, specimens were coated with 500 µL of artificial saliva solution (Testonic, Colin Specific Solutions, Istanbul, Turkey) and incubated at 37°C on an orbital shaker for 1 hour. Total biofilm mass was quantified by crystal violet staining.

For SEM analysis, specimens were mounted on aluminum stubs and sputter-coated with a 10–20 nm gold–palladium layer (Leica EM ACE200, Leica Microsystems, Vienna, Austria) to ensure electrical conductivity. Imaging was performed using a field-emission scanning electron microscope (Zeiss EVO 40, Carl Zeiss, Oberkochen, Germany) at × *1000* magnification.

All statistical analyses were performed using Jamovi (Version 2.7.6.0). Because assumptions of normality and homoscedasticity were violated, robust analysis of variance was applied to assess the effects of orientation, layer thickness, cleaning procedure, and region on optical density (OD). The significance level was set at $\alpha = .05$.

RESULTS

All 2-way and higher-order interactions — including region × orientation (Q = 16.6, P<.001), region × layer thickness (Q = 12.5, *P*<.001), region × cleaning protocol (Q = 31.6, P<.001), orientation × layer thickness (Q = 25.2, *P*<.001), orientation × cleaning protocol (Q = 36.0, P<.001), layer thickness × cleaning protocol (Q = 18.6, *P*<.001), were statistically significant (all *P*<.001), indicating that biofilm accumulation was collectively influenced by all evaluated parameters Region type (Q = 8.38, *P*=.004), orientation (Q = 34.8, *P*<.001), layer thickness (Q = 11.3, *P*<.001), and cleaning protocol (Q = 47.5, *P*<.001) had a significant main effect on OD values (Q = 47.5, *P*<.001).

Anterior tooth-section specimens s howing higher OD values than posterior specimens.

Vertically fabricated specimens exhibiting higher OD values than horizontally fabricated specimens.

A 100-µm specimens showing higher OD values than 50-µm specimens.

Alcohol-cleaned specimens exhibiting higher OD values than centrifuge-cleaned specimens (Table 1) (Figure 2).

Representative SEM micrographs of the inner splint specimen surfaces are presented in Figure 4 at x 1000 magnification. Centrifuge-cleaned specimens exhibited the smoothest surfaces, with minimal irregularities. All other groups showed microscopic grooves and surface erosion, with the 100H-I group displaying the most pronounced surface features. Surface irregularities were more evident in the 100-µm groups than in the 50-µm groups. Specimens 50V-C and 100V-C exhibited comparable surface morphologies with only minor imperfections (Figure 3).

DISCUSSION

The present findings confirmed that build orientation, layer thickness, and post-printing cleaning protocol each exerted significant and interactive effects on *Streptococcus mutans* biofilm formation on 3-dimensionally printed occlusal splints; accordingly, the null hypothesis was rejected.

The present study simultaneously examined the combined effects of build orientation, layer thickness, and cleaning protocol, following the approach of Wuersching et al., while additionally quantifying *S. mutans* biofilm separately on anterior and posterior tooth-section geometries — a level of anatomical specificity not previously reported in this context.[12]

Anterior tooth-section specimens showing higher OD values than posterior specimens.

The inclined surfaces of anterior teeth were expected to exhibit greater surface roughness and, consequently, increased bacterial retention in these areas. Our findings were consistent with this expectation. Horizontal and vertical build orientations were compared because they alter the relationship between the printed layers and the inner surface, potentially resulting in different surface characteristics.[12,13] In this study, vertical orientation exhibited greater biofilm mass than horizontal. Vertical fabrication was associated with greater biofilm accumulation.

The present study, 100-µm layer thickness was associated with higher biofilm mass than 50-µm layer thickness, respectively, in both anterior and posterior regions. In another studies also investigating the relationship between layer thickness of 3D-printed resin materials and cell adhesion, cell adhesion increased with increasing layer thickness.[14,15]

In this study, alcohol-cleaned specimens demonstrated higher OD values than centrifuge-cleaned specimens. This finding may be related to differences in the post-processing protocol, as previous studies have shown that washing duration, solvent type, and cleaning method influence the removal of uncured resin and the resulting surface characteristics of additively manufactured dental resins.[16–18]

Furthermore, centrifugation-based cleaning has been reported to better preserve surface integrity while reducing solvent-induced alterations, which may partially explain the lower biofilm accumulation observed in the present study. Currently, evidence regarding the influence of alcohol-based and centrifugation-based post-processing protocols on *S. mutans* biofilm formation in 3D-printed occlusal splint materials is lacking.[19]

In these studies, biofilm development has generally been evaluated using single or limited microbial species, most commonly *S. mutans*[11,13,20–22],as well as *Streptococcus gordonii*, *Streptococcus oralis*, *Streptococcus sanguinis*, *Actinomyces naeslundii*, and *Candida albicans*.[15,21] In the present study, the inclusion of *S. mutans* aimed to simulate a biofilm with cariogenic potential, since dental caries is one of the most frequent complications during or following long-term use of oral appliances.

SEM analysis corroborated these findings, revealing more pronounced material debris in these groups. The increased roughness observed after alcohol-based cleaning may be attributed to chemical interactions between the resin and alcohol, potentially leading to greater material loss from the surface compared with centrifuge cleaning and, consequently, higher surface irregularities.

It should be emphasized that the interpretability of the present findings is constrained by the in vitro nature of the experiments, which cannot fully reproduce the complexity of the human oral environment. Under in

vivo conditions, the surface characteristics of resin splints may undergo changes as a result of water uptake, mechanical wear, and material aging. In particular, masticatory forces can induce surface wear, thereby markedly affecting surface properties and potentially modifying the material's susceptibility to microbial colonization. Consequently, in situ studies involving splints clinically worn for defined periods are required to better elucidate long-term biofilm development on these materials. In addition, evaluation of the biocompatibility of 3D-printed resin splints is of particular importance, as the potential release of residual monomers into the oral cavity may pose a risk of adverse effects on adjacent oral tissues.

Future studies should assess additional surface parameters, including surface energy, wettability, and chemical composition, to establish which material characteristics most reliably govern bacterial adhesion, and long-term in vivo evaluations are warranted to confirm the clinical relevance of the present findings.

CONCLUSION

Within the limitations of this in vitro study,

Anterior tooth-section specimens exhibited greater biofilm accumulation than posterior specimens across all manufacturing conditions.

The significantly lower biofilm mass observed with centrifugation cleaning, horizontal build orientation, and a 50-µm layer thickness.

Acknowledgments: The authors would like to thank Ömer Arslan from DentaFab (Istanbul, Turkey) for their support with occlusal splint resin.

1. Tran C, Ghahreman K, Huppa C, Gallagher JE. Management of temporomandibular disorders: a rapid review of systematic reviews and guidelines. *Int J Oral Maxillofac Surg*. 2022;51(9):1211-1225. doi:10.1016/j.ijom.2021.11.009

2. Beddis H, Pemberton M, Davies S. Sleep bruxism: An overview for clinicians. *Br Dent J*. 2018;225(6):497-501. doi:10.1038/sj.bdj.2018.757

3. Grymak A, Waddell JN, Aarts JM, Ma S, Choi JJE. Evaluation of wear behaviour of various occlusal splint materials and manufacturing processes. *J Mech Behav Biomed Mater*. 2022;126. doi:10.1016/j.jmbbm.2021.105053

4. Wedekind L, Güth JF, Schweiger J, et al. Elution behavior of a 3D-printed, milled and conventional resin-based occlusal splint material. *Dent Mater*. 2021;37(4):701-710. doi:10.1016/j.dental.2021.01.024

5. Wulff J, Schmid A, Huber C, Rosentritt M. Dynamic fatigue of 3D-printed splint materials. *J Mech Behav Biomed Mater*. 2021;124. doi:10.1016/j.jmbbm.2021.104885

6. Al-Nadawi M, Kravitz ND, Hansa I, Makki L, Ferguson DJ, Vaid NR. Effect of clear aligner wear protocol on the efficacy of tooth movement: A randomized clinical trial. *Angle Orthod*. 2021;91(2):157-163. doi:10.2319/071520-630.1

7. Bürgers R, Schneider-Brachert W, Rosentritt M, Handel G, Hahnel S. Candida albicans adhesion to composite resin materials. *Clin Oral Investig*. 2009;13(3):293-299. doi:10.1007/s00784-008-0226-4

8. Kolenbrander PE, London J. Adhere today, here tomorrow: Oral bacterial adherence. *J Bacteriol*. 1993;175(11):3247-3252. doi:10.1128/jb.175.11.3247-3252.1993

9. Ruby J, Barbeau J. The buccale puzzle: The symbiotic nature of endogenous infections of the oral cavity. In: *Canadian Journal of Infectious Diseases*. Vol 13. ; 2002:34-41. doi:10.1155/2002/492656

10. Benli M, Eker Gümüş B, Kahraman Y, et al. Surface roughness and wear behavior of occlusal splint materials made of contemporary and high-performance polymers. *Odontology*. 2020;108(2):240-250. doi:10.1007/s10266-019-00463-1

11. Ionescu A, Wutscher E, Brambilla E, Schneider-Feyrer S, Giessibl FJ, Hahnel S. Influence of surface properties of resin-based composites on in vitro Streptococcus mutans biofilm development. *Eur J Oral Sci*. 2012;120(5):458-465. doi:10.1111/j.1600-0722.2012.00983.x

12. Wuersching SN, Westphal D, Stawarczyk B, Edelhoff D, Kollmuss M. Surface properties and initial bacterial biofilm growth on 3D-printed oral appliances: a comparative in vitro study. *Clin Oral Investig*. 2023;27(6):2667-2677. doi:10.1007/s00784-022-04838-7

13. Kurzendorfer-Brose L, Rosentritt M. The Effect of Manufacturing Factors on the Material Properties and Adhesion of C. albicans and S. mutans on Additive Denture Base Material. *Materials (Basel)*. 2025;18(6). doi:10.3390/ma18061323

14. Waerhaug J. Effect of Rough Surfaces Upon Gingival Tissue. *J Dent Res*. 1956;35(2):323-325. doi:10.1177/00220345560350022601

15. Bächle J, Merle C, Hahnel S, Rosentritt M. Bacterial Adhesion on Dental Polymers as a Function of Manufacturing Techniques. *Materials (Basel)*. 2023;16(6). doi:10.3390/ma16062373

16. Patchanee S, Amornvit P, Mortin M, Chaiprakit N. Effect of different post-processing conditions on the accuracy of liquid crystal display-printed orthognathic surgical splints. *Heliyon*. 2025;11(1). doi:10.1016/j.heliyon.2024.e41177

17. Mayer J, Stawarczyk B, Vogt K, Hickel R, Edelhoff D, Reymus M. Influence of cleaning methods after 3D printing on two-body wear and fracture load of resin-based temporary crown and bridge material. *Clin Oral Investig*. 2021;25(10):5987-5996. doi:10.1007/s00784-021-03905-9

18. Li P, Lambart AL, Stawarczyk B, Reymus M, Spintzyk S. Postpolymerization of a 3D-printed denture base polymer: Impact of post-curing methods on surface characteristics, flexural strength, and cytotoxicity. *J Dent*. 2021;115. doi:10.1016/j.jdent.2021.103856

19. Dai J, Luo K, Spintzyk S, et al. Post-processing of DLP-printed denture base polymer: Impact of a protective coating on the surface characteristics, flexural properties, cytotoxicity, and microbial adhesion. *Dent Mater*. 2022;38(12):2062-2072. doi:10.1016/j.dental.2022.11.008

20. Bilgili D, Dündar A, Barutçugil Ç, Tayfun D, Özyurt ÖK. Surface properties and bacterial adhesion of bulk-fill composite resins. *J Dent*. 2020;95. doi:10.1016/j.jdent.2020.103317

21. Aykent F, Yondem I, Ozyesil AG, Gunal SK, Avunduk MC, Ozkan S. Effect of different finishing techniques for restorative materials on surface roughness and bacterial adhesion. *J Prosthet Dent*. 2010;103(4):221-227. doi:10.1016/S0022-3913(10)60034-0

22. Ismail HS, Ali AI, El-Ella MAA, Mahmoud SH. Effect of different polishing techniques on surface roughness and bacterial adhesion of three glass ionomer-based restorative materials: In vitro study. *J Clin Exp Dent*. 2020;12(7):e620-e625. doi:10.4317/JCED.56616

Table 1. Effect of Region, Orientation, Layer Thickness, and Cleaning Procedure on OD

Region	Orientation		Cleaning					
			Alcohol	Centrifuge	Total		Q	P
Anterior	Horizontal	50 µm	0.092 ± 0.002^{j}	0.067 ± 0.003^{f}	0.079 ± 0.003^{NO}	Region	8.38	0.004
		100 µm	0.091 ± 0.002^{j}	0.088 ± 0.003^{hj}	0.089 ± 0.002^{N}	Orientation	34.8	<0.001
		Total	0.091 ± 0.001^{V}	0.077 ± 0.003ST	0.084 ± 0.002^{A}	Layer Thickness	11.3	<0.001
	Vertical	50 µm	0.130 ± 0.007^{i}	0.114 ± 0.005^{i}	0.120 ± 0.004^{R}	Cleaning	47.5	<0.001
		100 µm	0.184 ± 0.012^{k}	0.102 ± 0.011^{fghij}	0.143 ± 0.012^{PR}	Region*Orientation	16.6	<0.001
		Total	0.156 ± 0.009^{W}	0.106 ± 0.005^{UV}	0.131 ± 0.007^{B}	Region*Layer Thickness	12.5	<0.001
	Total	50 µm	0.109 ± 0.006^{p}	0.089 ± 0.006^{lop}	0.099 ± 0.004^{C}	Region*Cleaning	31.6	<0.001
		100 µm	0.136 ± 0.012^{mp}	0.093 ± 0.005^{op}	0.113 ± 0.007^{C}	Orientation*Layer Thickness	25.2	<0.001
		Total	0.121 ± 0.007^{F}	0.091 ± 0.004^{G}	0.105 ± 0.004	Orientation*Cleaning	36	<0.001
Posterior	Horizontal	50 µm	0.073 ± 0.003^{f}	0.067 ± 0.003^{f}	0.070 ± 0.002^{O}	Layer Thickness*Cleaning	18.6	<0.001
		100 µm	0.130 ± 0.011^{ghijk}	0.072 ± 0.001^{f}	0.098 ± 0.008^{NP}	Region*Orientation*Layer Thickness	22.2	<0.001
		Total	0.099 ± 0.008^{TUV}	0.069 ± 0.002^{S}	0.082 ± 0.004^{A}	Region*Orientation*Cleaning	32.3	<0.001
	Vertical	50 µm	0.120 ± 0.022^{fghijk}	0.075 ± 0.002^{fh}	0.088 ± 0.005^{N}	Region*Layer Thickness* Cleaning	17.6	<0.001
		100 µm	0.141 ± 0.016^{hijk}	0.075 ± 0.003^{fh}	0.105 ± 0.011^{NOPR}	Orientation*Layer Thickness*Cleaning	26.1	<0.001
		Total	0.124 ± 0.010^{U}	0.075 ± 0.002ST	0.097 ± 0.006^{A}	Region*Orientation*Layer Thickness*Cleaning	26.2	<0.001
	Total	50 µm	0.088 ± 0.005^{np}	0.071 ± 0.002^{i}	0.078 ± 0.003^{D}			
		100 µm	0.133 ± 0.009^{mp}	0.074 ± 0.002^{in}	0.101 ± 0.007^{C}			
		Total	0.111 ± 0.007^{F}	0.072 ± 0.001^{E}	0.089 ± 0.004			
Total	Horizontal	50 µm	0.083 ± 0.003^{a}	0.066 ± 0.002^{b}	0.074 ± 0.002^{I}			
		100 µm	0.107 ± 0.006^{c}	0.079 ± 0.002^{a}	0.092 ± 0.004^{H}			
		Total	0.094 ± 0.004^{K}	0.073 ± 0.002^{L}	0.082 ± 0.002			
	Vertical	50 µm	0.118 ± 0.006^{e}	0.093 ± 0.005^{ac}	0.105 ± 0.004^{J}			
		100 µm	0.163 ± 0.011^{d}	0.086 ± 0.006^{ac}	0.124 ± 0.009^{J}			
		Total	0.141 ± 0.007^{M}	0.090 ± 0.004^{K}	0.114 ± 0.005			

Total	50 µm	0.099 ± 0.004^{u}	0.079 ± 0.003^{s}	0.088 ± 0.003
	100 µm	0.135 ± 0.008^{t}	0.082 ± 0.003^{r}	0.107 ± 0.005
	Total	0.117 ± 0.005	0.080 ± 0.002	0.097 ± 0.003

Q: Robust ANOVA test statistic; trimmed mean ± standard error (with a trimming proportion of 0.05); $^{a\text{-}e,\ A\text{-}C,\ x\text{-}z,\ W\text{-}Z}$ Interaction groups that share the same letter are not significantly different.

Figure 1. Anterior and posterior splint sections

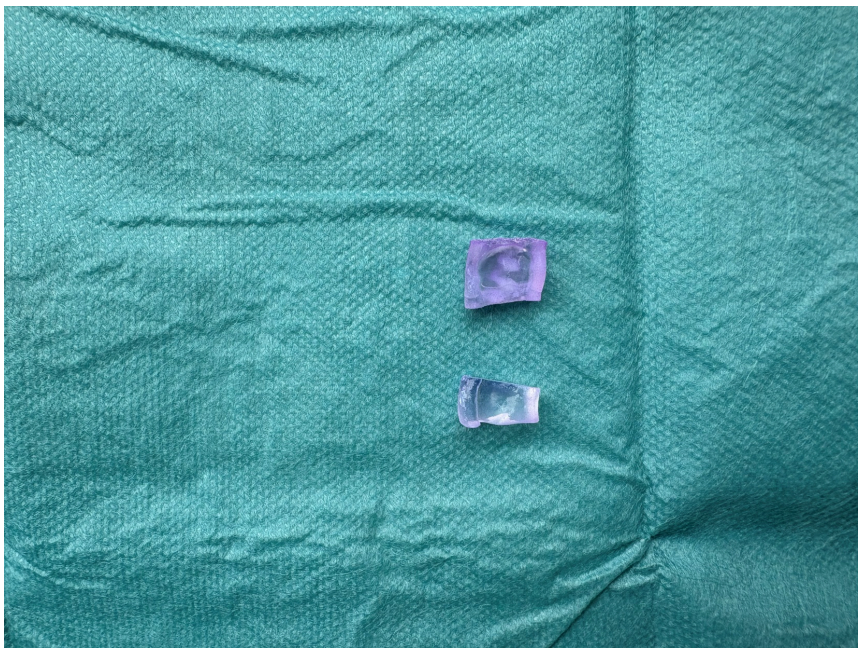

Figure 2. The distribution of mean OD readings for S.mutans in the subgroups for all occlusal splint specimens

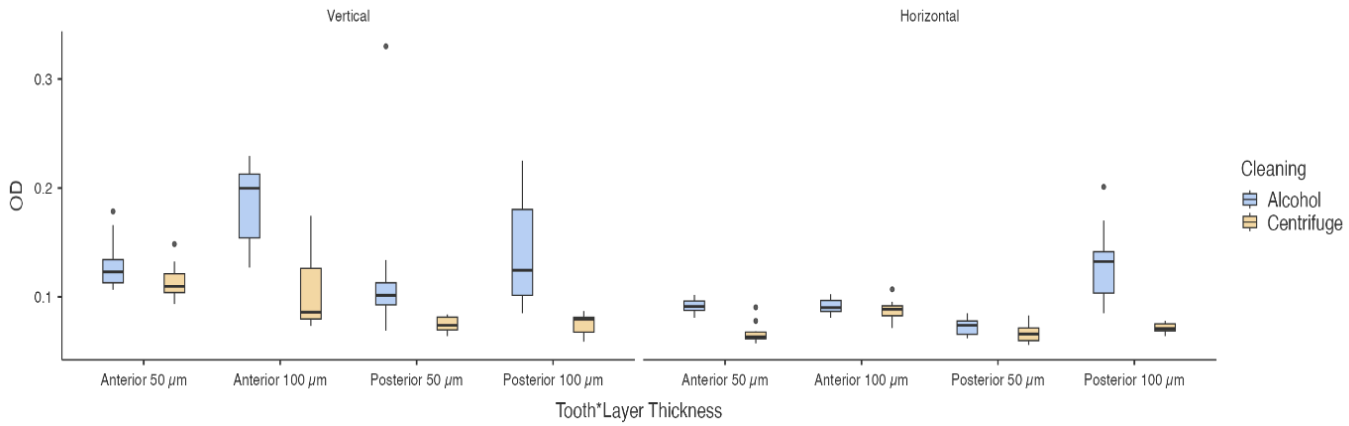

	ANTERIOR	POSTERIOR
50V-ALCOHOL		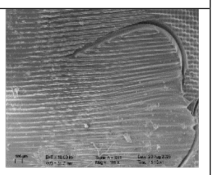
100V-ALCOHOL		
50H-ALCOHOL	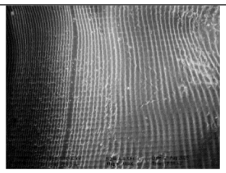	
100H-ALCOHOL		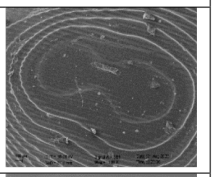
50V-CENTRIFUGE	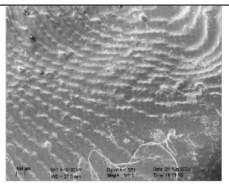	
100V-CENTRIFUGE		
50H-CENTRIFUGE		
100H-CENTRIFUGE	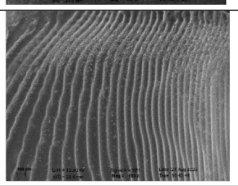	

Nanopartikül İlavesinin Farklı Protez Kaide Rezinlerinin Mekanik ve Fiziksel Özelliklerine Etkisinin Değerlendirilmesi

Beşar İzzetağa1, Gaye Sağlam2, Ayşegül Köroğlu2, İlker Emin Dağ3

1Karabük Üniversitesi Diş Hekimliği Fakültesi, Protetik Diş Tedavisi Anabilim Dalı, Karabük
2Zonguldak Bülent Ecevit Üniversitesi Diş Hekimliği Fakültesi, Protetik Diş Tedavisi Anabilim Dalı, Zonguldak
3Zonguldak Bülent Ecevit Üniversitesi Mühendislik Fakültesi, Metalurji ve Malzeme Mühendisliği Bölümü, Üretim Metalurjisi Anabilim Dalı, Zonguldak

AMAÇ: Diş hekimliğinde total protez kaidelerinin üretiminde yaygın olarak tercih edilen polimetilmetakrilat (PMMA) temel materyallerden biridir. Günümüzde dijitalleşmenin diş hekimliği alanında rutin hale gelmesiyle birlikte, PMMA'nın mekanik ve fiziksel özelliklerinin geliştirilmesine yönelik olarak farklı materyal modifikasyonları ve üç boyutlu (3B) yazıcı teknolojileri üzerine çok sayıda çalışma yapılmaktadır.

YÖNTEM: Çalışmada PMMA ve 3B yazıcı ile üretilen rezinler %0, %0.5, %1 ve %1.5 konsantrasyonlarında titanyum dioksit (TiO_2) ve gümüş (Ag) nanopartikülleri ile modifiye edilerek toplam 322 örnek hazırlandı. Nanopartikül ilavesinin rezinlerin eğilme dayanımı, elastik modül, dinamik mekanik analiz (DMA), yüzey sertliği ve yüzey pürüzlülüğü üzerindeki etkileri değerlendirildi. Elde edilen veriler, IBM SPSS Statistics, Minitab ve R programları kullanılarak analiz edildi.

BULGU: PMMA ve 3B yazıcı rezin gruplarının eğilme dayanımı, yüzey pürüzlülüğü ve sertlik değerleri arasında istatistiksel olarak anlamlı farklılıklar görülmesine rağmen ($p<0.05$) elastik modül değerlerinin arasında anlamlı bir fark bulunmadı ($p>0.05$). Bununla birlikte storage modülü değerlerinin TiO_2 takviyesi ile arttığı; ancak 3B yazıcı ile üretilen rezinlerde loss modülü ve tanjant değerlerinin PMMA'ya kıyasla daha yüksek olduğu ve yüksek sıcaklıklarda mekanik özelliklerin daha iyi korunduğu tespit edildi. Ag nanopartikülü PMMA gruplarında konsantrasyon arttıkça storage ve loss modülünü artırırken, 3B yazıcı grubunda %0.5 konsantrasyonda en yüksek storage modülü elde edildi ve artan konsantrasyonla bu değerlerin düştüğü gözlemlendi.

SONUÇ: Ag nanopartikül takviyeli 3B yazıcı grubu dışında, nanopartikül ilavesinin PMMA ve 3B yazıcı rezinlerin mekanik ve yüzey özelliklerini genel olarak klinik kabul edilebilir sınırlar içerisinde etkilediği görüldü. PMMA gruplarında yüzey sertliği artışı daha belirgin bulunurken, 3B yazıcı rezinlerin yüksek sıcaklıklarda mekanik özelliklerini daha iyi koruduğu tespit edildi.

Anahtar Kelimeler: 3B yazıcı, Gümüş, Mekanik özellikler, Nanopartikül, PMMA, Titanyum dioksit

Farklı Kalınlık ve CAD/CAM Materyallerinden Üretilen Overlay Restorasyonların Çiğneme Simülasyonu Sonrası Aşınma Davranışlarının Karşılaştırılması: In-vitro Çalışma

Beyzanur Baysal, Ceren Küçük, Nazlı Zeynep Aktaş
Marmara Üniversitesi, Protetik Diş Tedavisi, İstanbul

AMAÇ: Bu çalışmanın amacı, immediat dentin sealing (IDS) uygulanmış ve termomekanik yaşlandırmaya tabi tutulmuş farklı kalınlıklardaki CAD/CAM lityum disilikat, hibrit seramik ve kompozit reçine overlay restorasyonlarının aşınma dirençlerinin in vitro olarak değerlendirilmesidir.

GEREÇ-YÖNTEM: Bu çalışmada toplam 54 adet çekilmiş insan molar dişi kullanıldı ve örnekler materyal (lityum disilikat, hibrit seramik, kompozit reçine) ve kalınlığa (0,6 mm ve 1,0 mm) göre altı gruba ayrıldı (n=9). Tüm örneklere IDS protokolü kapsamında OptiBond FL adeziv sistemi uygulandı ve restorasyonlar dual-cure rezin siman ile simante edildi. Örnekler termomekanik yaşlandırmaya tabi tutuldu (240.000 siklus, 50 N yük, 5–55°C). Aşınma analizi, üç boyutlu yüzey tarama ve çakıştırma yöntemi ile aşınma derinliği (mm) ve hacimsel madde kaybı (mm^3) ölçülerek gerçekleştirildi. Veriler uygun istatistiksel testler ile analiz edildi (α=0,05).

BULGULAR: Genel ortalama aşınma derinliği −0,087 ± 0,057 mm, hacim kaybı ise 0,298 ± 0,313 mm^3 olarak bulunmuştur. Kompozit reçine grubunda aşınma derinliği, hibrit seramik ve lityum disilikat grubuna kıyasla istatistiksel olarak anlamlı derecede daha yüksek bulunmuştur ($p<0,001$). Benzer şekilde hacim kaybı da kompozit reçine grubunda, hibrit seramik ve lityum disilikat grubuna göre anlamlı derecede daha fazladır ($p<0,001$). Hibrit seramik grubu da lityum disilikat grubuna kıyasla daha yüksek aşınma göstermiştir ($p<0,05$). Kalınlık açısından değerlendirildiğinde, 0.6 mm ve 1.0 mm grupları arasında hem aşınma derinliği ($p=0,656$) hem de hacim kaybı ($p=0,644$) açısından istatistiksel olarak anlamlı fark bulunmamıştır. Ayrıca materyal bazlı alt grup analizlerinde de kalınlığın aşınma üzerine anlamlı bir etkisi olmadığı saptanmıştır ($p>0,05$).

SONUÇ: Kompozit reçine restorasyonlar, hibrit seramik ve lityum disilikat materyallere kıyasla daha düşük aşınma direnci göstermiştir. Hibrit seramikler orta düzeyde, lityum disilikat ise en yüksek aşınma direncine sahip materyal olarak belirlenmiştir. Restorasyon kalınlığının (0,6 mm ve 1,0 mm) aşınma davranışı üzerinde anlamlı bir etkisinin olmaması, minimal invaziv restoratif yaklaşımların klinik olarak uygulanabilirliğini desteklemektedir.

Anahtar Kelimeler: Aşınma direnci, Biyomimetik, CAD/CAM materyalleri, Oklüzal veneer

3D Baskılı Daimi Kron Reçinelerinin Optik Davranışı: Son Kürleme Süresi ve Termal Yaşlandırmanın Etkileri

Bülent Kadir Tartuk
Bülent Kadir Tartuk

Bingöl Üniversitesi Diş Hekimliği Fakültesi, Protetik Diş Tedavisi Ana Bilim Dalı, Bingöl, Türkiye

Amaç: Bu in vitro çalışmanın amacı, farklı son kürleme sürelerinin 3D baskıyla üretilen daimi kron reçinelerinin termal yaşlandırma sonrası renk değişimi ve translusensi özellikleri üzerindeki etkilerini değerlendirmektir.

Gereç ve Yöntem: VarseoSmile Crown Plus (VS) ve Crowntec (CT) daimi reçinelerinden toplam 60 disk şeklinde numune hazırlandı. Her materyal, 5, 15 ve 30 dakikalık son kürleme sürelerine göre üç gruba ayrıldı (n=10). Son kürleme işlemi 405 nm LED ışık kullanılarak 60 °C'de gerçekleştirildi. Termal yaşlandırma öncesinde CIE L*, a* ve b* renk koordinatları ile translusensi parametresi (TP) ölçüldü. Numuneler daha sonra 5 °C ve 55 °C'deki su banyoları arasında 5.000 termal siklusa tabi tutuldu ve ölçümler tekrarlandı. Renk değişimi CIEDE2000 formülü kullanılarak ΔE_{00}, translusensi değişimi ise ΔTP olarak hesaplandı. Veriler, materyal türü, son kürleme süresi ve termal yaşlandırmanın etkileri açısından istatistiksel olarak analiz edildi.

Bulgular: Termal yaşlandırma sonrasında her iki materyalde L* değerleri azalırken b* değerleri arttı; a* değerlerindeki değişimler sınırlı kaldı. En yüksek renk değişimi 5 dakikalık son kürleme gruplarında saptandı. Ortalama ΔE_{00} değerleri VS için 5, 15 ve 30 dakikada sırasıyla 1,74, 0,83 ve 0,83; CT için ise 1,61, 0,89 ve 0,86 olarak bulundu. Son kürleme süresi ΔE_{00} üzerinde anlamlı etki gösterirken ($p<0,001$), materyal türü ve materyal × son kürleme süresi etkileşimi anlamlı değildi ($p>0,05$). 5 dakikalık gruplarda klinik kabul edilebilirlik eşiğini aşan renk değişimleri gözlenirken, 15 ve 30 dakikalık gruplarda bu eşik aşılmadı. TP ve ΔTP açısından anlamlı farklılık saptanmadı ($p>0,05$).

Sonuç: Son kürleme süresinin uzatılması, incelenen 3D baskılı daimi kron reçinelerinde termal yaşlandırma sonrası renk stabilitesini artırırken translusensi üzerinde anlamlı bir değişiklik oluşturmadı. 15 ve 30 dakikalık son kürleme süreleri benzer optik performans gösterdi.

Anahtar kelimeler: 3D baskı, daimi kron reçinesi, son kürleme, renk stabilitesi, CIEDE2000, translusensi, termal yaşlandırma.

Optical Behavior of 3D-Printed Permanent Crown Resins: Effects of Post-Curing Duration and Thermal Aging

Bingöl University, Faculty of Dentistry, Department of Prosthodontics, Bingöl, Turkiye

Objective: The aim of this in vitro study was to evaluate the effects of different post-curing durations on the color change and translucency properties of 3D-printed permanent crown resins after thermal aging.

Materials and Methods: Sixty disc-shaped specimens were fabricated from VarseoSmile Crown Plus

(VS) and Crowntec (CT) permanent resins. Each material was divided into three post-curing groups of 5, 15, and 30 minutes (n=10). Post-curing was performed using 405 nm LED light at 60 °C. CIE L*, a*, and b* coordinates and translucency parameter (TP) were measured before thermal aging. Specimens were then subjected to 5,000 thermocycles between 5 °C and 55 °C water baths, and measurements were repeated. Color change was calculated as ΔE_{00} using the CIEDE2000 formula, and translucency change as ΔTP. Data were statistically analyzed for the effects of material type, post-curing duration, and thermal aging.

Results: Following thermal aging, L* values decreased and b* values increased in both materials, whereas changes in a* values were limited. The greatest color changes were observed in the 5-minute post-curing groups. The mean ΔE_{00} values for VS at 5, 15, and 30 minutes were 1.74, 0.83, and 0.83, respectively, while the corresponding values for CT were 1.61, 0.89, and 0.86. Post-curing duration had a significant effect on ΔE_{00} ($p<0.001$), whereas material type and the material × post-curing duration interaction were not significant ($p>0.05$). Color changes exceeding the clinical acceptability threshold were observed in the 5-minute groups, whereas this threshold was not exceeded in the 15- and 30-minute groups. No significant differences were found in TP or ΔTP ($p>0.05$).

Conclusion: Increasing the post-curing duration improved color stability after thermal aging in the evaluated 3D-printed permanent crown resins without significantly affecting translucency. Post-curing durations of 15 and 30 minutes demonstrated comparable optical performance.

Keywords: 3D printing, permanent crown resin, post-curing, color stability, CIEDE2000, translucency, thermal aging.

Periodontal Nedenle Çekilen Anterior Dişlerde Dijital Olarak Üretilen İmmediat Geçici Pontiklerle Yumuşak Doku Yönetimi

Büşra Bulut, Nazik İrem Önügören
İnönü Üniversitesi, Diş Hekimliği Fakültesi, Malatya

AMAÇ: Periodontal kemik kaybına bağlı mobil dişlerin çekimi sonrasında oluşabilecek yumuşak doku kontur kaybı, sabit protetik restorasyonların estetik sonucunu olumsuz etkileyebilir. Anterior bölgede çekim soketinin çökmesi, papil desteğinin azalmasına ve pontik altında estetik olmayan bir görünüm oluşmasına yol açabilir. Bu olgu serisinin amacı, çekim soketine uyumlandırılan ve üç boyutlu yazıcıyla üretilen immediat geçici köprülerle yumuşak dokunun şekillendirilmesini ve nihai restorasyon sürecini sunmaktır.

OLGU: Periodontal kemik kaybına bağlı mobilite nedeniyle anterior dişlerine çekim endikasyonu konulan üç hasta, Periodontoloji Anabilim Dalı ile birlikte takip edildi. Destek diş preparasyonları çekim günü tamamlandı. Geçici sabit protezler Exocad yazılımında tasarlandı ve Dentsply Sirona Primeprint üç boyutlu yazıcıyla üretildi. Çekimlerin hemen ardından geçicileri takılan hastaların yumuşak doku şekillenmesi yaklaşık bir ay boyunca periodontal kontrollerle izlendi. Birinci olguda 35 yaşındaki erkek hastanın 11 ve 21 numaralı dişleri çekildi, soketlere greft materyali yerleştirildi ve iyileşmenin ardından 13-23 arasında zirkonya sabit bölümlü protez hazırlandı. İkinci olguda 55 yaşındaki kadın hastanın 11 numaralı dişi çekildi ve 13-23 arasında metal destekli seramik sabit bölümlü protez tamamlandı. Üçüncü olguda 47 yaşındaki kadın hastanın 31 numaralı dişi çekildi ve 32-42 arasında zirkonya sabit bölümlü protez hazırlandı. Tüm olgularda geçici pontikler çekim soketlerine uyumlandırılarak iyileşen yumuşak dokular yönlendirildi.

BULGULAR: Üç olguda da immediat geçici pontiklerin çekim bölgelerindeki yumuşak dokuları desteklediği ve nihai restorasyonlar için doğal çıkış profilini taklit eden pontik alanlarının oluşturulmasına katkı sağladığı gözlendi. Nihai protezler sonrasında klinik olarak kabul edilebilir yumuşak doku uyumu ve estetik görünüm elde edildi.

SONUÇ: Çekim soketine uyumlandırılmış, üç boyutlu yazıcıyla üretilen immediyat geçici pontikler, periodontal açıdan takip edilen hastalarda yumuşak doku konturunun desteklenmesi ve estetik pontik alanının oluşturulması için uygulanabilir bir seçenektir. Bu yaklaşım, nihai restorasyon öncesinde dokuların stabilizasyonuna ve öngörülebilir pontik konturunun belirlenmesine yardımcı olabilir. Başarı için atravmatik çekim, kontrollü doku teması ve iyileşme sürecinin düzenli değerlendirilmesi önemlidir.

Anahtar Kelimeler: Üç boyutlu yazıcı, immediyat geçici protez, ovate pontik, yumuşak doku şekillendirmesi, sabit bölümlü protez

Eklemeli İmalat ile Üretilen Daimi Kron Rezinleri: Güncel Literatürün Değerlendirilmesi

Büşra Karatop Keleş, Zeynep Başağaoğlu Demirekin

Süleyman Demirel Üniversitesi Diş Hekimliği Fakültesi Protetik Diş Tedavisi Anabilim Dalı Isparta

GİRİŞ: Eklemeli imalat teknolojilerindeki gelişmeler, rezin esaslı materyallerin daimi kron restorasyonlarında kullanımını mümkün kılmış ve dijital restoratif diş hekimliğinde yeni bir üretim yaklaşımı oluşturmuştur. Bununla birlikte, farklı materyal bileşimleri ve üretim sonrası işlemlerin restorasyonların performansı üzerindeki etkilerine ilişkin bulgular çeşitlilik göstermektedir.

AMAÇ: Bu derlemenin amacı, eklemeli imalat ile üretilen daimi kron rezinlerinin mekanik, fiziksel ve yüzey özellikleri ile marjinal ve internal adaptasyonu, yaşlandırma davranışı, simantasyon özellikleri ve klinik performansına ilişkin güncel literatürü değerlendirmektir.

MATERYAL-METOD: PubMed/MEDLINE veri tabanında Eylül 2026'da gerçekleştirilen literatür taramasında, Ocak 2020–Eylül 2026 arasında yayımlanan çalışmalar değerlendirildi. "3D printing", "additive manufacturing", "resin", "definitive restoration" ve "permanent crown" anahtar kelimeleri Boolean operatörleri kullanılarak tarandı. Eklemeli imalat ile üretilen ve daimi kron restorasyonlarında kullanılan rezin esaslı materyallerin mekanik, fiziksel, optik ve yüzey özellikleri, marjinal/internal adaptasyonu, yaşlandırma davranışı, simantasyon veya klinik performansını değerlendiren çalışmalar dahil edildi. Geçici restorasyon, protez kaide ve model rezinleri, ortodontik ve cerrahi materyaller ile derlemeler ve olgu sunumları dışlandı. Uygun çalışmalar konu başlıklarına göre nitel olarak değerlendirildi.

SONUÇ: Daimi kron rezinlerinin mekanik ve yüzey özelliklerinin materyal bileşimi, üretim parametreleri ve post-processing protokolüne bağlı olarak değiştiği görülmektedir. Yapay yaşlandırma ve termomekanik yükleme bazı materyallerde mekanik performansı olumsuz etkileyebilmektedir. Marjinal ve internal adaptasyonun genel olarak klinik olarak kabul edilebilir aralıklarda olduğu, ancak materyal, preparasyon geometrisi, cement space ve dijital tasarım parametrelerinden etkilenebildiği bildirilmiştir. Post-curing, baskı sonrası temizleme ve yüzey işlemlerinin mekanik, aşınma ve bağlanma özellikleri üzerindeki etkileri materyale özgü bulunmuştur. İki yıllık prospektif klinik çalışmalarda, eklemeli olarak üretilen daimi rezin ve rezin-matris seramik restorasyonların genel olarak kabul edilebilir kısa dönem klinik performans gösterdiği; bununla birlikte renk değişimi, debonding ve sınırlı mekanik başarısızlıkların bildirildiği görülmüştür. Uzun dönem klinik kanıtların sınırlı olması nedeniyle materyal seçimi ve üretim protokolünün materyale özgü olarak değerlendirilmesi gerekmektedir.

Anahtar Kelimeler: Eklemeli imalat, 3D baskı, rezin, dijital diş hekimliği

3D Total Protez Üretiminde Fonksiyonel Kayıtların Konvansiyonel-Dijital Hibrit İş Akışına Entegrasyonu: Olgu Sunumu

Ceren Arısoy, Erdal Eroğlu

Süleyman Demirel Üniversitesi Diş Hekimliği Fakültesi, Protetik Diş Tedavisi Anabilim Dalı, Isparta

GİRİŞ

Tam dişsiz hastalarda protez kaide sınırlarının fonksiyonel olarak belirlenmesi ve çeneler arası ilişkinin doğru kaydedilmesi, total protez iş-akışının temel klinik aşamalarıdır. Konvansiyonel kayıtların dijitalleştirilmesi, klinik verilerin CAD tasarımı ve eklemeli imalata aktarılmasını sağlayabilir.

AMAÇ

Bu olgu sunumunda, fonksiyonel ölçülerin, çeneler arası ilişkinin ve oklüzal düzlem referanslarının tek bir tarama kaydıyla dijital ortama aktarılarak eklemeli imalatla total protezlerin üretildiği üç seanslı hibrit iş-akışının sunulması amaçlandı.

OLGU VE İŞ AKIŞI

Daha önce total protez kullanmamış 62 yaşındaki erkek hastaya maksiller ve mandibular total protez tedavisi planlandı. Aljinat ölçülerden başlangıç modelleri elde edilerek bireysel ölçü kaşıkları hazırlandı. Fonksiyonel kenar şekillendirmesinin ardından çinko oksit öjenol esaslı ölçüler alındı. Ölçü kaşıkları kayıt kaidesine dönüştürüldü ve mum şablonlar hazırlandı. Dikey boyut ile sentrik ilişki kaydedildi. Oklüzal düzlemin CAD ortamında tanımlanabilmesi için üç referans noktası işaretlendi. Mum şablonlar, çeneler arası ilişki korunarak ağız içinde birbirine sabitlendi. Oluşturulan tek parça kayıt intraoral tarayıcı ile tarandı. Fonksiyonel ölçülerin iç yüzey geometrisi, çeneler arası ilişki ve oklüzal düzlem referansları aynı dijital kayıtla CAD ortamına aktarıldı. Total protezler exocad yazılımında tasarlandı. Kaideler ve dişler DLP yöntemiyle 50 µm katman kalınlığında ayrı ayrı üretildi. Dişler üç segment halinde basıldı; yıkama ve post-kürleme sonrası kaide reçinesiyle bağlanarak yeniden post-kürlendi. Protezler üçüncü seansta teslim edildi.

KLİNİK BULGULAR

Teslim sırasında sınırlı oklüzal uyumlama yapıldı. İlk kontrolde mandibular protezin uzun labial kenarına bağlı bası alanı saptanarak kenar kısaltıldı. İkinci kontrolde bası alanı izlenmedi. Hasta, seans sayısı ve protez kullanımından memnuniyetini sözlü olarak bildirdi. Bir yıllık takip süresince protez kullanımının devam ettiği belirlendi.

SONUÇ

Bu olgu, fonksiyonel ölçü geometrisi, çeneler arası ilişki ve oklüzal düzlem referanslarının tek bir birleşik tarama kaydıyla CAD ortamına aktarılabildiğini göstermektedir. Hibrit iş akışı, ayrı bir mum prova olmadan 3D baskılı total protezlerin üç klinik seansta teslim edilmesine olanak sağladı. Bulgular tek bir olguya dayanmaktadır ve geniş örneklemli çalışmalara ihtiyaç vardır.

Anahtar Kelimeler: 3D baskı, CAD/CAM, dijital iş akışı, eklemeli imalat, fonksiyonel ölçü, total protez

Dijital Planlama ve Rehberli İmplant Cerrahisi ile Parsiyel Dişsizliğin Rehabilitasyonu: Olgu Sunumu

Arş. Gör. Dt. Çağrı Düşünen1, Dr. Sina Saygılı1, Prof. Dr. Onur Geçkili1, Dt. Buket Ünal2, Doç. Dr. Mustafa Yılmaz2

1 İstanbul Üniversitesi Protetik Diş Tedavisi Anabilim Dalı | 2 İstanbul Üniversitesi Periodontoloji Anabilim Dalı

İmplant destekli sabit protetik rehabilitasyonda implantların yalnızca mevcut kemik hacmine göre değil, planlanan restorasyonun estetik ve fonksiyonel gereksinimleri doğrultusunda konumlandırılması önem taşımaktadır. Protez yönlendirmeli implant planlaması, nihai protetik hedefin cerrahi öncesinde belirlenmesine ve bu hedefin üç boyutlu implant planlamasına aktarılmasına olanak sağlar [1]. Dijital mock-up'ın planlamaya dahil edilmesinin implantların öngörülen konumlarını değiştirebildiği bildirilmiştir [2]. Ayrıca implantın mesiodistal konumu ve açılanması, restorasyonun çıkış profili ile interproksimal yumuşak doku alanını etkileyebilmektedir [3]. Bu olgu sunumunda, estetik ve fonksiyonel hedeflerden ödün vermeden implantların uygun konumda planlanmasını esas alan dijital bir tedavi yaklaşımı sunulmaktadır. Diş eksiklikleri ve estetik şikâyetlerle başvuran 61 yaşındaki kadın hasta, mevcut alt çene protezlerinin değiştirilmesini istemediğinden tedavi üst çenenin sabit protetik rehabilitasyonu ile sınırlandırıldı. Klinik değerlendirmede mevcut dişler, diş eksikliklerinin dağılımı ve karşıt arkla oklüzal ilişkiler incelendi. Üst çenedeki dişlerin doğal diş destekli sabit restorasyonlarla, sağ posterior dişsiz bölgenin ise 14 ve 16 numaralı bölgelerdeki iki implant üzerinde 15 numaralı dişin gövde olarak tasarlandığı üç üyeli köprü ile rehabilite edilmesi planlandı. Başlangıçta ağız içi tarama ve yüz taramasıyla elde edilen veriler ışığında protetik tasarım oluşturuldu; mock-up uygulamasıyla hedeflenen estetik görünüm ve fonksiyonel ilişkiler cerrahi öncesinde değerlendirildi. Ardından konik ışınlı bilgisayarlı tomografi verileriyle kemik anatomisi ve maksiller sinüsle ilişkiler incelendi. İmplantların üç boyutlu konumları Exoplan yazılımında anatomik koşullar ve önceden belirlenen protetik hedef birlikte dikkate alınarak planlandı. Özellikle 13 numaralı komşu dişle olan ilişki değerlendirilerek implant konumunun daha distale alınmasıyla interproksimal alanın korunması ve uygun restorasyon konturlarının oluşturulması amaçlandı. Böylece implantın yerleşimine bağlı estetik ve protetik sınırlamaların azaltılması hedeflendi. Dijital planlamaya uygun cerrahi rehber kliniğimizde tasarlanarak üretildi; cerrahi işlem Periodontoloji Anabilim Dalı tarafından gerçekleştirildi. Rehber eşliğinde iki implant yerleştirildi ve posterior bölgede kapalı sinüs yükseltmesi uygulandı. Üç aylık osseointegrasyon sürecinin ardından mevcut üst çene dişlerinin preparasyonları tamamlanarak dijital ölçüler alındı. PMMA prova aşamasından sonra doğal diş destekli restorasyonlar ile implant destekli üç üyeli köprü birbirinden bağımsız olarak CAD/CAM iş akışıyla tasarlandı. İmplant destekli köprüde titanyum bazlı (Ti-base) dayanaklar kullanıldı; restorasyonlar monolitik zirkonyadan üretilerek üst çenenin sabit protetik rehabilitasyonu tamamlandı. Literatürde protetik tasarıma dayalı rehberli cerrahi planlamasının, hedeflenen implant pozisyonunun klinik uygulamaya aktarılmasında kullanılabileceği [4]; çok üyeli sabit implant restorasyonlarında uygun Ti-base

seçiminin ise implant eksenleri ve bağlantı tasarımıyla ilişkili olduğu belirtilmektedir [5]. Bu olgu, restorasyonun estetik ve fonksiyonel gereksinimlerinin başlangıçta tanımlanmasının, implant konumlandırması ve sonraki protetik aşamalar açısından yönlendirici rolünü göstermektedir. Bununla birlikte, tek olguda nicel cerrahi sapma ya da uzun dönem klinik başarı analizi yapılmadığından yöntemin karşılaştırmalı üstünlüğüne ilişkin bir çıkarımda bulunulamaz.

Anahtar kelimeler: Protez yönlendirmeli implant planlaması; rehberli implant cerrahisi; dijital mock-up; çıkış profili; monolitik zirkonya.

Kaynaklar

1. Nulty A. A literature review on prosthetically designed guided implant placement and the factors influencing dental implant success. Br Dent J. 2024;236:169–180. doi:10.1038/s41415-024-7050-3.

2. O'Connor Esteban M, Riad Deglow E, Zubizarreta-Macho Á, Hernández Montero S. Influence of the digital mock-up and experience on the ability to determine the prosthetically correct dental implant position during digital planning: an in vitro study. J Clin Med. 2020;9(1):48. doi:10.3390/jcm9010048.

3. Pirc M, et al. Emergence profile angle matters—restoring peri-implant health by adjusting prosthetics—a narrative review. J Esthet Restor Dent. 2026;38(6):1188–1196. doi:10.1111/jerd.70109.

4. Abad-Coronel C, et al. Accuracy of implant placement using digital prosthetically-derived surgical guides: a systematic review. Appl Sci. 2024;14(16):7422. doi:10.3390/app14167422.

5. Strasding M, Marchand L, Merino E, Zarauz C, Pitta J. Material and abutment selection for CAD/CAM implant-supported fixed dental prostheses in partially edentulous patients—a narrative review. Clin Oral Implants Res. 2024;35(8):984–999. doi:10.1111/clr.14315.

3D Baskılı Daimi Rezinin Eğilme Dayanımında Post-Kürlemenin Rolü: Kürleme Cihazı ve Atım Sayısının Etkisi

Damla Su Menteş, Elif İrem Korkmaz, Esma Başak Gül Aygün
Çukurova Üniversitesi Diş Hekimliği Fakültesi Protetik Diş Tedavisi Anabilim Dalı, Adana

GİRİŞ:

Üç boyutlu (3D) baskı teknolojilerinin daimi restorasyonların üretiminde kullanımının yaygınlaşmasıyla, baskı sonrası uygulanan post-kürleme işlemlerinin materyallerin mekanik özellikleri üzerindeki etkisi önem kazanmıştır. Bu çalışmanın amacı, iki farklı post-kürleme cihazının 3D baskılı daimi restoratif rezinin eğilme dayanımı üzerindeki etkisini karşılaştırmak ve flaş tabanlı post-kürleme cihazında farklı atım sayılarının etkisini değerlendirmektir.

MATERYAL-METOD:

BEGO VarseoSmile reçine kullanılarak ISO 10477 standardına uygun toplam 120 örnek DentaFab 3D yazıcı ile üretildi. Baskı sonrasında örnekler, polimerize olmamış rezin artıklarının uzaklaştırılması amacıyla alkol içerisinde ultrasonik banyoda 3 dakika yıkandı. Örnekler post-kürleme protokollerine göre dört gruba ayrıldı (n=30). Form Cure V1 grubu (F), 60 °C'de her iki yüzeyden 20'şer dakika kürlendi. Diğer örnekler Otoflash cihazında 2000 (O 2000), 2500 (O 2500) veya 3500 (O 3500) flaş atımı uygulanarak post-kürlendi (n=30). Post-kürleme sonrasında tüm örnekler standart yüzey elde edilmesi amacıyla zımparalandı. Eğilme dayanımı, Testometric test cihazında üç nokta eğilme testi ile değerlendirildi ve elde edilen veriler istatistiksel olarak analiz edildi.

BULGULAR:

Ortalama eğilme dayanımı F grubunda 124,23 MPa, O 2000 grubunda 91,14 MPa, O 2500 grubunda 86,26 MPa ve O 3500 grubunda 95,54 MPa olarak belirlendi. Gruplar arasında istatistiksel olarak anlamlı fark bulundu ($p<0,05$). En yüksek ortalama değer F grubunda, en düşük değer ise O 2500 grubunda gözlendi. Otoflash grupları içerisinde en yüksek eğilme dayanımı O 3500 grubunda saptandı.

SONUÇ:

Farklı post-kürleme cihazları ve kürleme parametreleri, 3D baskılı daimi restoratif rezinin eğilme dayanımını anlamlı düzeyde etkilemiştir. Form Cure V1 ile post-kürlenen örnekler Otoflash gruplarına kıyasla daha yüksek eğilme dayanımı göstermiştir.

Anahtar Kelimeler: 3D baskı,CAD/CAM,daimi rezin,eğilme dayanımı,post-kürleme

Lityum Disilikat ve Rezin Nanoseramik Parsiyel Kronların Sekiz Yıllık Klinik Performansı: Retrospektif Klinik Çalışma

Doğaç Can Demirel1, Sinem Vural2, Yasemin Özkan2

1Marmara Üniversitesi Sağlık Bilimleri Enstitüsü, Protetik Diş Tedavisi, İstanbul

2Marmara Üniversitesi Diş Hekimliği Fakültesi, Protetik Diş Tedavisi Ana Bilim Dalı, İstanbul

AMAÇ: Bu çalışmanın amacı, lityum disilikat ve rezin nanoseramik CAD/CAM parsiyel kron restorasyonların sekiz yıllık klinik performanslarını modifiye United States Public Health Service (USPHS) kriterleri ve radyografik bulgular açısından değerlendirmek ve karşılaştırmaktır.

GEREÇ-YÖNTEM: Sekiz yıl önce gerçekleştirilen klinik çalışma kapsamında parsiyel kron restorasyonlarla tedavi edilen sekiz hasta uzun dönem değerlendirme amacıyla geri çağrıldı. Toplam 40 restorasyonun 20'si lityum disilikat (IPS e.max CAD), 20'si rezin nanoseramik (Cerasmart) materyalden oluşmaktaydı. Restorasyonlar anatomik form, marjinal bütünlük, marjinal renklenme, sekonder çürük, yüzey dokusu, diş bütünlüğü, restorasyon bütünlüğü, endodontik komplikasyon ve oklüzyonu içeren modifiye USPHS kriterleriyle değerlendirildi. Paralel teknikle alınan periapikal radyografiler radyografik değerlendirmede kullanıldı. Klinik değerlendirmesi tamamlanan restorasyonların USPHS skorları materyallere göre tanımlayıcı olarak incelendi. Uzun dönem restorasyon devamlılığı için oranlar ve gruplar arası mutlak farklar hesaplandı. Örneklem büyüklüğü ve hasta içi restorasyon kümelenmesi nedeniyle karşılaştırmalar keşifsel olarak yorumlandı.

BULGULAR: Sekiz yıllık takip süresinde lityum disilikat restorasyonların 4/20'si (%20), rezin nanoseramik restorasyonların ise 4/20'si (%20) endodontik komplikasyonlar veya fonksiyonel dönemde oluşan kırıklar nedeniyle yenilendi. Böylece sekiz yıl sonunda yenilenmeden kalan restorasyon oranı her iki grupta da %80 (16/20) olup gruplar arasındaki mutlak fark 0 yüzde puanıydı. Şu ana kadar klinik değerlendirmesi tamamlanan 20'şer restorasyonun modifiye USPHS bulguları, lityum disilikat grubunda anatomik form, marjinal bütünlük, marjinal renklenme, sekonder çürük, yüzey dokusu, diş bütünlüğü ve endodontik komplikasyon açısından daha olumlu skor dağılımları gösterirken; restorasyon bütünlüğü ve oklüzal değerlendirmelerde gruplar arasında belirgin bir dağılım farklılığı gözlenmedi.

SONUÇ: Sekiz yıllık takipte her iki materyal grubunda restorasyonların %80'i yenilenmeden fonksiyonda kalmıştır. Ön klinik bulgular bazı modifiye USPHS kriterlerinde lityum disilikat lehine farklılıklar göstermekle birlikte, küçük hasta sayısı ve hasta içi kümelenme nedeniyle sonuçlar keşifsel olarak yorumlanmalıdır. Bulgular, her iki CAD/CAM materyalinin parsiyel kron restorasyonlarındaki uzun dönem klinik performansına ilişkin veri sağlamaktadır.

Anahtar Kelimeler: CAD/CAM, lityum disilikat, rezin nanoseramik, parsiyel kron, USPHS, uzun dönem takip

Eight-Year Clinical Performance of Lithium Disilicate and Resin Nanoceramic Partial Crowns: A Retrospective Clinical Study

Doğaç Can Demirel1, Sinem Vural2, Yasemin Özkan2

1Marmara University, Institute of Health Sciences, Department of Prosthodontics

2Marmara University, Faculty of Dentistry, Department of Prosthodontics

OBJECTIVE: This study aimed to evaluate and compare the eight-year clinical performance of lithium disilicate and resin nanoceramic CAD/CAM partial crown restorations using modified United States Public Health Service (USPHS) criteria and radiographic findings.

MATERIALS-METHODS: Eight patients treated with partial crown restorations as part of a clinical study conducted eight years earlier were recalled for long-term evaluation. Forty restorations were included: 20 lithium disilicate (IPS e.max CAD) and 20 resin nanoceramic (Cerasmart). Clinical performance was evaluated using modified USPHS criteria, including anatomical form, marginal integrity, marginal discoloration, secondary caries, surface texture, tooth integrity, restoration integrity, endodontic complications, and occlusion. Standardized periapical radiographs obtained using the paralleling technique were also evaluated. Modified USPHS ratings were descriptively compared between materials. Restoration retention was expressed as proportions and absolute between-group differences. Given the limited patient number and within-patient restoration clustering, comparative findings were interpreted as exploratory.

RESULTS: During the eight-year follow-up, 4/20 (20%) lithium disilicate and 4/20 (20%) resin nanoceramic restorations were replaced because of endodontic complications or in-service fractures. Accordingly, 16/20 restorations (80%) in each group remained without replacement at eight years (absolute between-group difference, 0 percentage points). Preliminary modified USPHS findings from the 20 restorations in each group showed more favorable rating distributions for lithium disilicate regarding anatomical form, marginal integrity, marginal discoloration, secondary caries, surface texture, tooth integrity, and endodontic complications. No apparent difference in rating distribution was observed for restoration integrity or occlusion.

CONCLUSION: At eight years, 80% of restorations in both material groups remained without replacement. Although preliminary findings suggested more favorable ratings for lithium disilicate across several modified USPHS criteria, these results should be considered exploratory given the small patient number and within-patient clustering. The findings provide long-term clinical data on both CAD/CAM materials for partial crown restorations.

Keywords: CAD/CAM; lithium disilicate, resin nanoceramic, partial crown, USPHS, long term follow-up

3B Yazıcı ile Üretilen Geçici Restorasyonlarda Silisyum Dioksit ve Fırçalamanın Yüzey Pürüzlülüğü ve Renk Değişimine Etkisi

Duygu Ece Keskin1, Beşar İzzetağa1, Gaye Sağlam2 , İlker Emin Dağ3

1Karabük Üniversitesi, Diş Hekimliği Fakültesi,Protetik Diş Tedavisi Anabilim Dalı, Karabük
2Zonguldak Bülent Ecevit Üniversitesi, Diş Hekimliği Fakültesi, Protetik Diş Tedavisi Anabilim Dalı, Zonguldak
3Zonguldak Bülent Ecevit Üniversitesi, Mühendislik Fakültesi, Metalurji ve Malzeme Mühendisliği Bölümü, Üretim Metalurjisi Anabilim Dalı, Zonguldak

AMAÇ: Bu in vitro çalışmanın amacı 3B yazıcı ile üretilen geçici restorasyon reçinesine farklı oranlarda silisyum dioksit (SiO_2) ilavesinin fırçalama sonrası renk değişimi ve yüzey pürüzlülüğüne etkisinin değerlendirilmesidir.

MATERYAL-METOD: Çalışmada Alias Dental Temporary reçinesine %0, %0,5, %1 ve %2 oranlarında SiO2 eklenerek her grupta 10 adet olacak şekilde 3B yazıcı ile üretim yapıldı. Örnekler, standardizasyonu sağlamak için 400, 600 ve 800 grit zımpara kağıtları kullanılarak polisaj cihazı ile zımparalandı. Renk ve yüzey pürüzlülüğünün ölçülmesinden sonra örnekler fırçalama simülatöründe 1 yıllık fırçalamaya denk gelecek şekilde 10.000 döngüde fırçalandı. Ardından renk ve yüzey pürüzlülük ölçüm işlemleri tekrarlandı. Elde edilen verilerin analizinde Kruskal–Wallis testi uygulandı.

BULGULAR: Gruplar arasında renk değişimi açısından istatistiksel olarak anlamlı farklılık saptanmadı (p=0.054). En yüksek renk değişimi (ΔE) %0 SiO_2 grubunda rastlanırken en düşük ΔE %2 SiO_2 grubunda görüldü. Yüzey pürüzlülüğündeki değişim (ΔRa) değerleri gruplar arasında genel olarak istatistiksel olarak anlamlı farklılık gösterdi (p=0.040). En yüksek ΔRa değeri %0 SiO_2 grubunda, en düşük ΔRa değeri %1 SiO_2 grubunda görüldü.

SONUÇLAR: SiO_2 konsantrasyonunun artmasıyla renk değişiminde azalma eğilimi gözlenmesine rağmen bu farklılık istatistiksel anlamlılığa ulaşmamıştır. Geçici restorasyon reçinesine SiO_2 ilavesi yüzey pürüzlülüğünde düzenli bir azalma gözlenmemiştir. Renklenmenin giderilebilmesi amacıyla yapılan fırçalama işlemi yüzey pürüzlülüğünü arttırmaktadır.

Anahtar Kelimeler: Fırçalama simülatörü, Renk değişimi, SiO2, Yüzey pürüzlülüğü, 3B yazıcı

Yazdırma Teknolojisi ve Üretim Sonrası Parametrelerin 3 Boyutlu Yazdırılmış Daimi Kronların Renk Stabilitesi Üzerine Etkisi

Edanur GÖVEN1, Şafak KÜLÜNK1

1Ondokuz Mayıs Üniversitesi, Diş Hekimliği Fakültesi, Samsun, Türkiye

ÖZET

AMAÇ: Bu çalışmanın amacı, farklı yazdırma teknolojileri ile alkolde yıkama ve post-polimerizasyon sürelerinin, üç boyutlu yazdırılmış daimi kronların renk stabilitesi üzerindeki etkisini değerlendirmektir.

GEREÇ-YÖNTEM: Toplam 144 adet daimi kron, aynı hibrit kompozit rezin kullanılarak dijital ışık işleme (DLP) ve sıvı kristal ekranlı (LCD) yazdırma teknolojileriyle üretildi. Her yazdırma sistemi için örnekler, üç farklı izopropil alkol yıkama süresi ve üç farklı post-polimerizasyon süresine göre gruplandırıldı (n=8). Renk ölçümleri başlangıçta, 37°C'de 24 saat distile suda bekletme sonrasında ve 10.000 termal siklusun ardından spektrofotometre ile gerçekleştirildi. Renk değişimleri CIEDE2000 (ΔE_{00}) formülü ile hesaplandı. Veriler varyans analizi, Tukey testi ve bağımsız örneklem t-testi ile değerlendirildi (α=0,05).

BULGULAR: Yaşlandırma sürecinde tüm gruplarda renk değişimi artmıştır. DLP sistemiyle üretilen kronların renk değişimi, LCD sistemiyle üretilen kronlardan anlamlı derecede yüksek bulunmuştur ($p<0,001$). Yazdırma teknolojisi ve yıkama süresi renk stabilitesini anlamlı olarak etkilemiştir ($p<0,05$). DLP grubunda 5 dakikalık yıkama, LCD grubunda ise 10 dakikalık yıkama daha düşük renk değişimi değerleriyle ilişkilendirilmiştir. Post-polimerizasyon süresinin renk değişimi üzerinde anlamlı bir etkisi bulunmamıştır ($p>0,05$).

SONUÇ: Üç boyutlu yazdırılmış daimi kronların renk stabilitesi, kullanılan yazdırma teknolojisi ve üretim sonrası alkolde yıkama koşullarından etkilenmektedir. Klinik olarak, yazdırma sistemine uygun yıkama protokolünün seçilmesi renk stabilitesini artırabilir. Bununla birlikte çalışmamızda değerlendirilen aralıkta post-polimerizasyon süresi genel anlamda klinik olarak anlamlı bir etki göstermemiştir.

Anahtar Kelimeler: Daimi Kron, Eklemeli üretim, Renk Stabilitesi, Üç Boyutlu Yazdırma

Effect of Printing Technology and Post-Processing Parameters on the Color Stability of Three-Dimensionally Printed Permanent Crowns

Edanur GÖVEN[1], Şafak KÜLÜNK[1]

[1]Ondokuz Mayıs University, Faculty of Dentistry, Samsun, Türkiye

ABSTRACT

OBJECTIVE: This study aimed to evaluate the effects of different printing technologies, alcohol washing durations, and post-polymerization times on the color stability of three-dimensionally (3D) printed permanent crowns.

MATERIALS AND METHODS: A total of 144 permanent crowns were fabricated using the same hybrid composite resin with digital light processing (DLP) and liquid crystal display (LCD) printing technologies. For each printing system, the specimens were divided into groups according to three different isopropyl alcohol washing durations and three different post-polymerization times (n=8). Color measurements were performed using a spectrophotometer at baseline, after storage in distilled water at 37°C for 24 hours, and following 10,000 thermocycles. Color differences were calculated using the CIEDE2000 (ΔE_{00}) formula. Data were analyzed using analysis of variance, Tukey's test, and the independent-samples t-test (α=0.05).

RESULTS: Color differences increased in all groups during the aging process. Crowns fabricated using DLP technology exhibited significantly greater color changes than those fabricated using LCD technology ($p<0.001$). Printing technology and washing duration significantly affected color stability ($p<0.05$). A washing duration of 5 minutes in the DLP group and 10 minutes in the LCD group was associated with lower color difference values. Post-polymerization time had no significant effect on color change ($p>0.05$).

CONCLUSION: The color stability of 3D-printed permanent crowns is influenced by printing technology and post-processing alcohol washing conditions. Clinically, selecting a washing protocol appropriate for the printing system may improve color stability. However, within the ranges evaluated in this study, post-polymerization time did not demonstrate a clinically meaningful overall effect.

Keywords: Permanent Crowns, Additive Manufacturing, Color Stability, Three-Dimensional Printing

Eklemeli İmalat ile Üretilen Daimi Rezin Materyalin Kırılma Tokluğunun Değerlendirilmesi

Elif İrem Korkmaz, Esma Başak Gül Aygün
Çukurova Üniversitesi Diş Hekimliği Fakültesi Protetik Diş Tedavisi Anabilim Dalı

GİRİŞ:

Eklemeli imalat teknolojileri ile üretilen daimi rezin materyaller, sabit protetik restorasyonlarda giderek daha yaygın kullanılmaktadır. Ancak bu materyallerin kırılma tokluğuna ilişkin veriler sınırlıdır ve standart yöntemlerle gerçekleştirilen çalışmalar oldukça azdır. Bu çalışmanın amacı, eklemeli imalat ile üretilen daimi bir rezin materyalinin kırılma tokluğunu ISO 6872 standardında tanımlanan Tek Kenar V-Çentikli Kiriş (SEVNB) yöntemi ile değerlendirmektir.

GEREÇ-YÖNTEM:

Çalışmada bir 3 boyutlu yazıcı (Form 3,Formlabs,USA) kullanılarak stereolitografi (SLA) teknolojisi ile daimi rezin materyalden 5 adet dikdörtgen prizması şeklinde numune (18x3x4) hazırlandı. Universal test cihazı (Testometric, England) ile ISO 6872 standartlarındaki SEVNB yöntemi standartlarına uygun olarak dört nokta eğilme testinde 0.5 mm/dk çapraz kafa hızıyla yüklendi. Elde edilen yük değerlerinden kırılma tokluğu hesaplandı ve elde edilen verilerin istatistiksel analizleri IBM SPSS 20 (Armonk, NY. IBM Corp.) kullanılarak gerçekleştirildi.

BULGULAR:

Çalışmada değerlendirilen rezin materyalinin ortalama kırılma tokluğu 1,031±0,201 MPa·m$^{1/2}$ olarak tespit edildi. Ortanca değer 1,060 MPa·m$^{1/2}$ ve minimum değer 0,805, maksimum değer 1,317 MPa·m$^{1/2}$ olarak bulundu.

SONUÇ:

ISO 6872 standardına göre uygulanan SEVNB yöntemi, eklemeli imalat ile üretilen daimi rezin materyalinin kırılma tokluğunun değerlendirilmesinde uygulanabilir bulunmuştur. Elde edilen bulgular, literatürde sınırlı sayıda bulunan kırılma tokluğu verilerine katkı sağlayarak bu materyallerin mekanik performansının değerlendirilmesine temel oluşturabilir.

Anahtar Kelimeler: Eklemeli İmalat, Daimi Rezin, Kırılma Tokluğu

Farklı İçeceklerin 3D Baskı Daimi Rezin Materyallerin Renk Stabilitesi ve Parlaklığı Üzerindeki Etkisi

Elif Nur Köroğlu

Bahçeşehir Üniversitesi, Diş Hekimliği Fakültesi, Protetik Diş Tedavisi, İstanbul

AMAÇ: Bu in vitro çalışmanın amacı, matcha ve siyah çayın iki farklı 3D baskı daimi rezin materyalin renk stabilitesi ve parlaklığı üzerindeki etkilerini değerlendirmektir.

Materyal ve YÖNTEM: İki farklı 3D baskı daimi rezin materyalden (Permanent Crown Resin, Formlabs Inc., ABD; Ceramic Crown Resin, SprintRay Inc., ABD) toplam 60 örnek üretildi (n=30/materyal) ve standart polisaj uygulandı. Her materyal siyah çay, matcha ve distile su (kontrol) gruplarına rastgele ayrıldı (n=10). Başlangıç renk ve parlaklık değerleri sırasıyla klinik spektrofotometre (VITA Easyshade, VITA Zahnfabrik, Almanya) ve parlaklık ölçer (Novo-Curve, Rhopoint Instruments, Birleşik Krallık) ile ölçüldü. Örnekler ilgili solüsyonlarda 6 gün bekletildikten sonra ölçümler tekrarlandı ve ΔE_{00} ile ΔGloss hesaplandı. Normallik Shapiro-Wilk testiyle değerlendirildi. ΔE_{00} iki yönlü faktöriyel ANOVA ve Holm düzeltmeli ikili karşılaştırmalarla; ΔGloss %20 kırpılmış ortalamalara dayalı robust faktöriyel analiz ve robust ikili karşılaştırmalarla analiz edildi (□=.05).

BULGULAR: ΔE_{00} solüsyonlara göre farklılık gösterirken ($p<0.001$), materyaller arasında farklılık saptanmadı ($p=0.108$). Permanent Crown Resin'de ΔE_{00} siyah çay, matcha ve distile su sıralamasında azaldı ve tüm ikili karşılaştırmalar anlamlıydı ($p\leq0.005$). Ceramic Crown Resin'de siyah çay, matcha ve distile sudan daha yüksek ΔE_{00} gösterirken ($p<0.001$), matcha ile distile su arasında farklılık saptanmadı ($p=0.156$). Materyaller yalnızca matcha grubunda farklılık gösterdi; Permanent Crown Resin daha yüksek ΔE_{00} gösterdi ($p=0.002$). ΔGloss solüsyonlara göre farklılık gösterirken ($p=0.004$), materyaller arasında farklılık saptanmadı ($p=0.674$). Materyaller birlikte değerlendirildiğinde, matchada siyah çaya göre daha fazla parlaklık kaybı gözlendi ($p=0.002$); siyah çay-distile su ve matcha-distile su karşılaştırmaları anlamlı değildi ($p>0.05$). Başlangıca göre parlaklık kaybı, Permanent Crown Resin-siyah çay grubu dışında tüm gruplarda anlamlıydı ($p<0.001$).

SONUÇ: Siyah çay her iki materyalde en fazla renk değişimine neden olurken, matchaya bağlı değişim materyale göre farklılık göstermiştir. Parlaklık değişimi solüsyon türünden etkilenmiş, materyaller arasında farklılık gözlenmemiştir. Matchada siyah çaya göre daha fazla parlaklık kaybı gözlenmiştir.

Anahtar Kelimeler: 3D baskı, daimi rezin, parlaklık, renk stabilitesi, renklendirici içecekler

Effect of Different Beverages on the Color Stability and Gloss of 3D-Printed Permanent Resin Materials

Elif Nur Köroğlu

Bahçeşehir University, School of Dental Medicine, Prosthodontics, Istanbul

AIM: This in vitro study evaluated the effects of matcha and black tea on the color stability and gloss of two 3D-printed permanent resin materials.

MATERIALS-METHODS: Sixty specimens were fabricated from two 3D-printed permanent resins (Permanent Crown Resin, Formlabs Inc., USA; Ceramic Crown Resin, SprintRay Inc., USA) (n=30/material) and standardized by polishing. Each material was randomly divided into black tea, matcha, and distilled water (control) groups (n=10). Baseline color and gloss were measured using a clinical spectrophotometer (VITA Easyshade, VITA Zahnfabrik, Germany) and glossmeter (Novo-Curve, Rhopoint Instruments, UK), respectively. After 6-day immersion, measurements were repeated and ΔE_{00} and ΔGloss were calculated. ΔE_{00} was analyzed by two-way ANOVA with Holm-adjusted pairwise comparisons, and ΔGloss by robust factorial analysis based on 20% trimmed means and robust pairwise comparisons (□=.05).

RESULTS: ΔE_{00} differed among solutions ($p<0.001$), but not between materials ($p=0.108$). For Permanent Crown Resin, ΔE_{00} decreased from black tea to matcha and distilled water, with significant differences between all groups ($p\leq0.005$). For Ceramic Crown Resin, black tea showed higher ΔE_{00} than matcha and distilled water ($p<0.001$), while matcha and distilled water did not differ ($p=0.156$). Materials differed only in matcha, with higher ΔE_{00} for Permanent Crown Resin ($p=0.002$). ΔGloss differed among solutions ($p=0.004$), but not between materials ($p=0.674$). When materials were pooled, matcha showed a greater reduction in gloss than black tea ($p=0.002$), while black tea–distilled water and matcha–distilled water did not differ ($p>0.05$). Gloss reduction from baseline was significant in all groups except Permanent Crown Resin–black tea ($p<0.001$).

CONCLUSION: Black tea produced the greatest color change in both materials, while the effect of matcha varied by material. Gloss change was solution-dependent, with no significant difference between materials. Matcha showed a greater reduction in gloss than black tea.

Keywords: 3D printing, color stability, gloss, permanent resin, staining beverages

Protetik Diş Tedavisinde 3D Baskı Araştırmalarının Bibliyometrik Analizi

Tuğba Temizci, Emre Uyan
KARAMANOĞLU MEHMETBEY ÜNİVERSİTESİ, DİŞ HEKİMLİĞİ FAKÜLTESİ, PROTETİK DİŞ TEDAVİSİ ANABİLİMDALI, KARAMAN/TÜRKİYE

Amaç

Bu çalışmanın amacı, protetik diş tedavisinde 3D baskı alanındaki bilimsel literatürün gelişimini bibliyometrik analiz yöntemiyle değerlendirmek; alana en fazla katkı sağlayan ülkeleri, kurumları, yazarları ve dergileri belirlemek ve araştırma eğilimleri ile öne çıkan temaları ortaya koymaktır.

Gereç ve Yöntemler

Web of Science veri tabanında Eylül 2026 tarihine kadar yayımlanan çalışmalar, “3D printing” ve “prosthodontics” terimlerini içeren konu alanında taranmıştır. Elde edilen 267 kayıttan 263 makale analize dahil edilmiştir. Yayın, atıf, yazar, kurum, ülke, dergi ve anahtar kelime verileri değerlendirilmiş; VOSviewer kullanılarak bibliyometrik ağ haritaları oluşturulmuştur.

Bulgular

Yıllık yayın sayısında belirgin bir artış gözlenmiş ve tamamlanmış yıllar olan 2015–2025 döneminde yıllık bileşik büyüme oranı %51,8 olarak hesaplanmıştır. En yüksek yayın sayısına 2025 yılında (65 yayın) ulaşılmıştır. En üretken ülkeler Amerika Birleşik Devletleri, İsviçre ve Suudi Arabistan; en üretken kurumlar University of Zurich ve University of Washington olarak belirlenmiştir. En fazla yayına sahip yazarlar Marta Revilla-León ve Mutlu Özcan olarak belirlenirken, en fazla makalenin yayımlandığı dergi Journal of Prosthodontics olmuştur. En sık kullanılan anahtar kelimeler “3D printing”, “prosthodontics” ve “additive manufacturing” olmuştur. Araştırma odağının zaman içerisinde CAD/CAM ve hızlı prototiplemeden, 3D baskı materyallerinin performansı, doğruluğu, kişiselleştirilmesi ve klinik uygulamalarına doğru genişlediği görülmüştür.

Sonuç

Protetik diş tedavisinde 3D baskı araştırmaları son yıllarda belirgin bir büyüme göstermiştir. Bulgular, bu alanın teknolojik gelişmelerin yanı sıra materyal ve klinik uygulamalar açısından da giderek önem kazandığını göstermektedir. Bu bulgular, protetik diş tedavisinde 3D baskı araştırmalarının mevcut durumunu ve gelişim eğilimlerini ortaya koyarak gelecekte yapılacak araştırmalar için yol gösterici bir çerçeve sunmaktadır.

Anahtar Kelimeler: 3D Baskı, Protetik Diş Tedavisi, Bibliyometrik Analiz

Miyojenik Temporomandibular Bozukluklarda Ağrı Yönetimi: Stabilizasyon Splinti ve Kombine Tedavilerin Karşılaştırılması

Erkin Ergezen[1], Yılmaz Umut Aslan[1], Yasemin Kulak Özkan[1]

[1]Marmara U□niversitesi, Protetik Dis□ Tedavisi Anabilim Dalı, I□stanbul, Tu□rkiye

Giriş: Temporomandibular bozukluklar (TMB) çiğneme kaslarını ve/veya çene hareketlerini kontrol eden temporomandibular eklemi içeren heterojen kas-iskelet sistemi bozukluğunu ifade etmektedir. TMB'nin nedenleri birçok faktöre bağlanabilir. Bunlar stres, oklüzal nedenler, parafonksiyonel alışkanlıklar ve diğer nedenlerden oluşabilir. Başlıca belirti ve bulgular orofasiyal ağrı, çene, yüz ve boyun kaslarında aşırı gerginlik, mandibulada sınırlı hareket açıklığı, eklem sesleri, boyun ağrısı ve baş ağrısıdır. (Smith & Brown, 2020) Gelişmiş toplumlarda yüksek oranda temporomandibular bozukluk prevalansı olduğu bilinmektedir. TMB'nin tedavisi için oklüzal tedavi, farmasötikler, fizik tedavi, manuel tedavi ve terapi gibi cerrahi olmayan farklı yaklaşımlar kullanılabilir. Tedavi için kullanılan tüm cerrahi olmayan tedavilerde temel amaç; semptomların, özellikle ağrıların yoğunluğunu azaltmak ve böylece çene fonksiyonunda bir iyileşme sağlamaktır. (Zaki & Kumar, 2018)

Amac□: TMB'nin tedavisi için oklüzal tedavi, farmasötikler, fizik tedavi, manuel tedavi ve terapi gibi cerrahi olmayan farklı yaklaşımlar kullanılabilir. Tedavi için kullanılan tüm cerrahi olmayan tedavilerde temel amaç; semptomların, özellikle ağrıların yoğunluğunu azaltmak ve böylece çene fonksiyonunda bir iyileşme sağlamaktır. Bu çalışmanın amacı, miyojenik temporomandibular bozukluk (m-TMB) tedavisinde stabilizasyon splinti ile kombine uygulanan egzersiz eğitimi ve fizyoterapi egzersizlerinin ağrı üzerindeki etkilerini değerlendirmektir. 0 hipotezimiz ise: Stabilizasyon splinti ile kombine uygulanan egzersiz eğitimi ve fizyoterapi egzersizlerinin, miyojenik temporomandibular bozukluk (m-TMB) tedavisinde ağrı şiddeti ve ağrı eşiği üzerinde anlamlı bir etkisi olmadığı üzerinedir.

Materyal ve Yo□ntem: G*Power Yazılımı (sürüm 3.1.9.6) kullanılarak %5'lik istatistiksel anlamlılık düzeyi, %95'lik istatistiksel güç ve önceden yapılmış bir çalışmadan elde edilen 0.213'lük etki büyüklüğü ile toplamda 60 katılımcıya ihtiyaç duyulduğu bulundu. Çalışmaya 18–45 yaş arasında, DC/TMD'ye göre miyojenik TMB tanısı alan, çiğneme kaslarında klinik ağrı bulguları bulunan ve NRS ağrı skoru en az 4 olan bireyler dahil edilirken herhangi bir disk ve eklem bozukluğu olan hastalar hariç tutuldu.

Katılımcılar, çevrimiçi bir randomizasyon aracı olan 'Research Randomizer' (https://www.randomizer.org/) kullanılarak 3 (1:1:1) müdahale grubuna randomize edildi. Grup atamaları, çalışmaya klinik olarak dahil olmayan bir araştırmacı tarafından hazırlanan sıralı numaralandırılmış kapalı zarflar ile yapıldı. Değerlendirmeler, katılımcıların grup atamasını bilmeyen kör bir diş hekimi tarafından gerçekleştirildi. Grup 1 sadece oklüzal splint uygulanan grup iken, Grup 2 oklüzal splint tedavisinin yanı sıra detaylı hasta eğitimi aldı, Grup 3'teki katılımcılara ise oklüzal splinte ek olarak fizyoterapist tarafından egzersiz tedavisi uygulandı. Tüm katılımcılara ayrıca hasta eğitimi verildi. Değerlendirme ve oklüzal splintler üniversite ortamında diş hekimi tarafından, egzersizler ise üniversite kliniğinde

fizyoterapist tarafından gösterilerek uygulandı. Değerlendirmeler, katılımcıların hangi gruba ait olduğunu bilmeyen değerlendirme açısından kör olan başka bir diş hekimi tarafından yapıldı.

Ağrı şiddeti ve basınç ağrı eşiği değerlendirilecek parametrelerdendir. Tüm değerlendirmeler başlangıçta, (t0, baseline), 8. Haftada (t1, 8.hf), 12. Haftada (t2,12.hf) ve 24. Haftada (t3, 24hf) yapılmıştır.

Ağrı Şiddeti Değerlendirmesi: Ön değerlendirmede katılımcıların ağrı şiddeti numerik ağrı skalası (NRS) ile sorgulanmıştır. Eşit aralıklarla 0'dan 10'a kadar bölünmüş bir cetvel üzerinde kişinin hissettiği ağrının derecesini işaretlemesi istendi. NRS'ye göre 0, "ağrı yok" ve 10 "olabildiğince kötü ağrı" anlamına gelir.

Basınç Ağrı Eşiği Değerlendirmesi: Basınç ağrı eşiği, fizyoterapist tarafından dijital basınç algometresi (Commander Algometer, JTECH Medical Industries, ABD) kullanılarak bilateral olarak masseter kasının insersiyo, gövde ve origo bölgeleri ile temporalis kasının ön, orta ve arka bölgelerinden değerlendirildi. Algometre probu değerlendirme noktasına dik olarak yerleştirildi ve basınç katılımcının ilk ağrı hissini bildirdiği noktaya kadar kademeli olarak artırıldı. Her ölçüm bölgesinde 60 saniye arayla üç tekrar gerçekleştirildi ve üç ölçümün ortalaması basınç ağrı eşiği değeri olarak kaydedildi.

İstatistiksel Analiz: İstatistiksel analizler 24 haftalık takip sürecini tamamlayan katılımcılar üzerinden gerçekleştirildi. Ağrı şiddeti ve basınç ağrı eşiğinin zaman içerisindeki değişimi; grup, zaman ve grup×zaman etkileşimini içeren genelleştirilmiş tahmin denklemleri ile değerlendirildi. İstatistiksel anlamlılık düzeyi $p<0,05$ olarak kabul edildi.

Bulgular: Randomize edilen 66 katılımcının 60'ı 24 haftalık takip sürecini tamamlayarak analize dahil edildi (Grup 1, n=20; Grup 2, n=20; Grup 3, n=20). Başlangıç ağrı şiddeti gruplar arasında benzerdi. NRS skoru Grup 1'de 5,16±1,46'dan 2,05±1,31'e, Grup 2'de 5,10±1,55'ten 2,67±1,68'e ve Grup 3'te 5,00±1,65'ten 1,75±1,97'ye azaldı. Ağrı şiddeti açısından anlamlı zaman etkisinin yanı sıra ($p<0,001$), grup×zaman etkileşimi de anlamlıydı ($p=0,007$). Ağrı azalmasının özellikle 8. ve 12. haftalarda splint tedavisine egzersiz eklenen grupta daha belirgin olduğu gözlendi. On ikinci haftada başlangıca göre NRS değişimi Grup 1, Grup 2 ve Grup 3'te sırasıyla −1,95, −1,86 ve −2,95 puandı. Yirmi dördüncü haftada ise üç grupta da başlangıca göre belirgin ağrı azalması devam etti.

Basınç ağrı eşiği tüm gruplarda takip süresince arttı (zaman etkisi $p<0,001$). On iki ölçüm noktasının ortalama basınç ağrı eşiği Grup 1'de 1,84±0,39 kg/cm²'den 2,30±0,59 kg/cm²'ye, Grup 2'de 1,78±0,40 kg/cm²'den 2,38±0,49 kg/cm²'ye ve Grup 3'te 1,79±0,43 kg/cm²'den 2,48±0,83 kg/cm²'ye yükseldi. Bununla birlikte basınç ağrı eşiği açısından grup×zaman etkileşimi anlamlı değildi ($p=0,104$). Masseter ve temporalis kasları ayrı olarak değerlendirildiğinde de anlamlı zaman etkileri görülürken, grup×zaman etkileşimi sırasıyla $p=0,347$ ve $p=0,059$ olarak bulundu.

NRS (0-10)

Category	Grup 1 (Sadece Splint)	Grup 2 (Splint+Eğitim)	Grup 3 (Splint+Egzersiz)
T0 (Başlangıç)	5,16	5,1	5
T1 (8.hf)	3,74	3,57	2,8
T2 (12.hf)	3,21	3,24	2,05
T3 (24.hf)	2,05	2,67	1,75

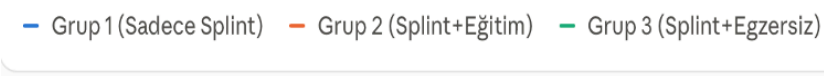

kg/cm²

Category	Grup 1 (Sadece Splint)	Grup 2 (Splint+Eğitim)	Grup 3 (Splint+Egzersiz)
T0 (Başlangıç)	1,84	1,78	1,79
T1 (8. hf)	2,05	1,94	2,06
T2 (12. hf)	2,10	2,18	2,25
T3 (24. hf)	2,30	2,38	2,48

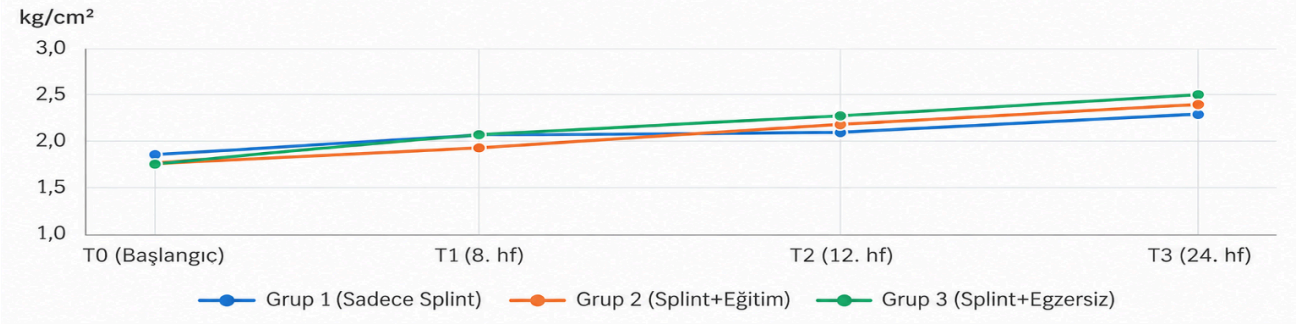

Tartışma: Romeo ve ark.'nın miyojenik TMD'de oklüzal splint ve fizik tedaviyi değerlendiren randomize kontrollü çalışmasında hasta sınıflaması DC/TMD kriterlerine göre yapılmış; son 3 ayda ağrı öyküsü ve palpasyonla doğrulanan miyojenik ağrısı olan hastalar dahil edilmiştir. Tüm katılımcılara oklüzal splint ve eğitim uygulanırken, deney grubuna ek olarak muskuloskeletal fizyoterapi verilmiştir. Çalışma süresince başka tedavi uygulanmamış, üst çeneye Michigan splinti kullanılmış ve splint mümkün olan en ince şekilde tasarlanmıştır. Eğitim, aynı klinisyen tarafından ağız davranışları ve çiğneme kasları üzerindeki etkilerine

yönelik broşürle sunulmuştur. Fizyoterapi 3 ayda 45'er dakikalık 10 seans olarak uygulanmış; her seansta TME'ye 25 dakika, servikal ve torakal bölgelere 15 dakika ayrılmıştır. Birincil sonuç ölçütü, dinlenme halinde, maksimum ağız açıklığı ve sakız çiğnerken kaydedilen ağrı Görsel Analog Skalası (VAS) ile ölçülmüş. Elde edilen bulgular, tüm sonuçların deneysel grupta kontrol grubuna göre anlamlı derecede daha iyi olduğunu, zamanın VAS'ı önemli ölçüde etkilediği görülmüş. Bu klinik çalışma, fizyoterapinin; eğitim ve splint tedavisine eklenmesinin, kronik M-TMD hastalarında ağrı azalması ve ROM iyileşmesi için daha yüksek bir etki sağladığını göstermiştir. (Romeo et al., 2024)

Başka bir çalışmada, 18–50 yaş arası 29 kadın M-TMB hastası basit randomizasyonla manuel terapi ve splint tedavisi gruplarına ayrılmıştır. Tüm hastalara bruksizm eğitimi ve ev egzersizi verilmiş; splint grubuna 1 ay stabilizasyon splinti uygulanırken, manuel terapi grubuna TME ve servikal bölgeye yönelik yumuşak doku mobilizasyonlarını içeren haftada 2 kez, 45 dakikalık toplam 8 seans tedavi uygulanmıştır. Ağrı başlangıçta ve 4. haftada değerlendirilmiş. Tedavi sonrası her iki grupta da ağrı azalmış, manuel terapi grubunda iyileşme daha belirgin bulunmuştur. (Örenler et al., 2022)

Sonuç: Miyojenik temporomandibular bozukluğu olan bireylerde stabilizasyon splintini içeren her üç tedavi yaklaşımı da takip süresince ağrı şiddetinde azalma ve basınç ağrı eşiğinde artış ile ilişkiliydi. Stabilizasyon splintine fizyoterapist tarafından uygulanan egzersiz tedavisinin eklenmesi, özellikle erken ve orta dönemde ağrı şiddetinin daha hızlı azalmasıyla ilişkili görünmektedir. Bununla birlikte bu üstünlük 24. haftada belirginliğini kaybetmiş ve basınç ağrı eşiği değişimi açısından gruplar arasında anlamlı farklılık saptanmamıştır. Bu bulgular, egzersiz tedavisinin stabilizasyon splintine eklenmesinin özellikle ağrının daha erken kontrol altına alınmasında yararlı olabileceğini, ancak uzun dönem üstünlüğünün daha geniş örneklemlerde doğrulanması gerektiğini düşündürmektedir.

Anahtar Kelimeler: Temporomandibular bozukluk, oklüzal splint, fizyoterapi, ağrı, kas

Restoratif diş hekimliğinde vaka endikasyonu belirlemede yapay zeka sistemleri ile uzman hekim kararlarının karşılaştırılması

Simge Gümüş Ayaz1, Ezgi Sonkaya Akburak2

1Batman Üniversitesi, Diş hekimliği fakültesi, Restoratif Diş Tedavisi Anabilim dalı, Batman, Türkiye

2Çukurova üniversitesi, Diş hekimliği fakültesi, Restoratif Diş Tedavisi Anabilim dalı, Adana, Türkiye

ÖZET

AMAÇ: Bu çalışmanın amacı, anterior bölgedeki farklı estetik sorun yaratan klinik durumlarda kompozit ve porselen laminate veneer arasındaki tedavi endikasyonu kararlarında yapay zeka sistemlerinin değerlendirmelerini restoratif diş hekimliği uzmanlarının kararlarıyla karşılaştırmaktır.

GEREÇ-YÖNTEM: Çalışmada diastema, kron kırığı, renklenme, çürük ve konjenital dental deformite olmak üzere beş farklı anterior estetik klinik durum değerlendirildi. Her vaka tipine ait dört farklı ağız içi fotoğrafı olmak üzere toplam 20 fotoğraf, üç yapay zeka sistemine (ChatGPT 5.6 Luna, Gemini 3.6 Flash ve Claude Sonnet 5 medium) ayrı oturumlarda sunuldu. Standartlaştırılmış bir prompt kullanılarak sistemlerden hastanın yaşı, mevcut diş dokusu, estetik gereksinimler, renklenme veya yapısal kayıp derecesi, dayanıklılık, tamir edilebilirlik ve invazivlik gibi klinik faktörleri dikkate alarak kompozit veya porselen veneer seçeneklerinden birini seçmeleri ve gerekçelendirmeleri istendi. Yapay zeka endikasyonları iki restoratif diş hekimliği uzmanının kararlarıyla karşılaştırıldı. Değerlendiriciler arası uyum Cohen's kappa; yapay zekaların uzman konsensusuna göre doğrulukları Cochran's Q ve McNemar testleri ile değerlendirildi. Vaka türlerine göre doğruluk oranları tanımlayıcı olarak analiz edildi ($p<0,05$).

BULGULAR: İki restoratif diş hekimliği uzmanı, 20 vakanın 18'inde (%90,0; □=0,780) fikir birliğine vardı. Yapay zeka modelleri arasında, uzman görüşüyle en yüksek uyumu Claude (%77,8) gösterdi; onu ChatGPT (%66,7) ve Gemini (%66,7) izledi ve modeller arasında istatistiksel olarak anlamlı bir fark saptanmadı (Cochran Q testi=1,60; p=0,449). ChatGPT, 20 vakanın tamamında kompozit endikasyonunu tercih etti; bu durum, %65'lik ham uyum oranına rağmen 0,000'lik bir kappa değeriyle sonuçlandı.

SONUÇ: Restoratif diş hekimliği uzmanları, kompozit ve porselen laminate veneer endikasyonlarında güçlü düzeyde gözlemciler arası uyum gösterirken, yapay zeka modelleri uzman görüşüyle uyumu daha düşük düzeyde bulundu ve sistemler arasında anlamlı farklılık saptanmadı. Özellikle ChatGPT'nin tüm vakalarda kompozit veneeri tercih etmesiyle gözlenen sistematik endikasyon eğilimi, mevcut yapay zeka sistemlerinin anterior estetik restorasyonlarda uzman klinik kararlarıyla uyum göstermedeki sınırlılıklarını ortaya koymakta ve yapay zeka sistemlerinin klinik karar destek aracı olarak kullanımında uzman değerlendirmesinin önemini vurgulamaktadır.

Anahtar kelimeler: Yapay zekâ; kompozit rezin; porselen laminate vener; estetik diş hekimliği; klinik karar verme.

ABSTRACT

OBJECTIVE: The aim of this study was to compare the treatment recommendations of artificial intelligence (AI) systems with those of restorative dentistry specialists regarding the indications for composite and porcelain laminate veneers in various clinical conditions presenting esthetic concerns in the anterior region.

MATERIALS and METHODS: Five anterior esthetic clinical conditions were evaluated: diastema, crown fracture, discoloration, caries, and congenital dental deformity. A total of 20 intraoral photographs, comprising four photographs for each clinical condition, were presented to three AI systems (ChatGPT 5.6 Luna, Gemini 3.6 Flash, and Claude Sonnet 5 medium) in separate sessions. Using a standardized prompt, the systems were instructed to select either a composite or porcelain laminate veneer and justify their recommendations by considering clinical factors such as patient age, remaining tooth structure, esthetic requirements, degree of discoloration or structural loss, durability, reparability, and invasiveness. AI-generated treatment recommendations were compared with the decisions of two restorative dentistry specialists. Inter-rater agreement was assessed using Cohen's kappa coefficient, while the accuracy of AI models relative to expert consensus was evaluated using Cochran's Q and McNemar tests. Accuracy rates according to clinical case type were analyzed descriptively ($p < 0.05$).

RESULTS: The two restorative dentistry specialists reached agreement in 18 of the 20 cases (90.0%; □ = 0.780). Among the AI models, Claude demonstrated the highest agreement with expert consensus (77.8%), followed by ChatGPT (66.7%) and Gemini (66.7%). However, no statistically significant differences were found among the models (Cochran's Q = 1.60; p = 0.449). ChatGPT recommended composite laminate veneers in all 20 cases, resulting in a kappa value of 0.000 despite a raw agreement rate of 65%.

CONCLUSION: Restorative dentistry specialists demonstrated substantial inter-rater agreement in determining indications for composite and porcelain laminate veneers, whereas AI models showed lower agreement with expert decisions, with no statistically significant differences among the systems. The systematic treatment preference observed in ChatGPT, which recommended composite veneers in all cases, highlights the limitations of current AI systems in aligning with expert clinical decisions regarding anterior esthetic restorations and emphasizes the importance of specialist evaluation when using AI systems as clinical decision-support tools.

Keywords: Artificial intelligence; composite resin; porcelain laminate veneers; esthetic dentistry; clinical decision-making.

GİRİŞ

Anterior dişlerin restoratif tedavisinde materyal seçimi, estetik beklentilerin karşılanmasının yanı sıra sağlam diş dokusunun korunması, fonksiyonel gereksinimlerin sağlanması ve restorasyonların uzun dönem klinik başarısı açısından önem taşımaktadır. Kompozit rezin laminate veneerler konservatif uygulanabilmeleri, doğrudan restorasyona olanak sağlamaları ve ağız içinde tamir edilebilmeleri gibi avantajlar sunarken, porselen laminate veneerler üstün optik özellikleri ve renk stabiliteleri nedeniyle belirli klinik durumlarda tercih edilebilmektedir. Bununla birlikte, uygun restoratif materyalin belirlenmesinde mevcut diş dokusu, renklenmenin veya yapısal kaybın derecesi, estetik beklentiler ve hastaya özgü faktörlerin birlikte değerlendirilmesi gerekmektedir (1,2).

Son yıllarda yapay zekâ (YZ) teknolojilerinin diş hekimliğindeki kullanımı giderek yaygınlaşmakta; dental görüntü analizi, restorasyon tasarımı, tanı ve tedavi planlaması gibi farklı alanlardaki potansiyelleri araştırılmaktadır. Özellikle dijital diş hekimliğinde YZ destekli sistemlerin restorasyon tasarım süreçlerini hızlandırma ve klinik iş akışlarını destekleme potansiyeli bulunmaktadır. Bununla birlikte, mevcut çalışmalar bu sistemlerin performanslarının kullanılan yöntemlere, restorasyon tiplerine ve değerlendirme koşullarına bağlı olarak değişebildiğini göstermektedir (3).

Yapay zekâ alanındaki gelişmelerle birlikte, büyük dil modellerinin diş hekimliğinde klinik karar destek aracı olarak kullanılabilirliği de araştırılmaya başlanmıştır. ChatGPT, Gemini ve Claude gibi büyük dil modelleri, kendilerine sunulan klinik senaryoları değerlendirerek olası tedavi seçenekleri önerebilmekte ve bu önerilerini belirli klinik gerekçelerle açıklayabilmektedir. Literatürde, bu modellerin restoratif tedavi planlaması, multidisipliner dental değerlendirme ve farklı klinik senaryolarda karar verme süreçlerindeki performanslarını inceleyen çalışmalar bulunmaktadır (4-6).

Büyük dil modellerinin dental bilgi düzeylerini, tanısal değerlendirmelerini ve klinik karar verme performanslarını araştıran çalışmalar, bu sistemlerin diş hekimliğindeki potansiyel kullanım alanlarına ilişkin önemli veriler sunmaktadır (7, 8). Bununla birlikte, bilgi temelli değerlendirmelerde elde edilen başarı ile hastaya özgü klinik endikasyonların belirlenmesi farklı yetkinlikler gerektirmektedir. Özellikle restoratif tedavi planlamasında farklı materyal seçenekleri arasında karar verilmesi, birden fazla klinik faktörün birlikte değerlendirilmesini gerektirdiğinden, büyük dil modellerinin önerilerinin uzman hekim kararlarıyla karşılaştırılması önem taşımaktadır.

Mevcut literatürde büyük dil modellerinin dental tanı ve tedavi planlamasındaki performanslarını inceleyen araştırmalar bulunmakla birlikte, anterior estetik restorasyonlarda kompozit ve porselen laminate veneer endikasyonlarının belirlenmesine odaklanan karşılaştırmalı çalışmalar sınırlıdır. Bu doğrultuda çalışmanın amacı, beş farklı anterior estetik klinik durumda ChatGPT, Gemini ve Claude modellerinin kompozit veya porselen laminate veneer endikasyonlarına ilişkin kararlarını iki restoratif diş hekimliği uzmanının kararlarıyla karşılaştırmaktır. Çalışmanın sıfır hipotezi, üç yapay zekâ modelinin uzman konsensusuyla uyum oranları arasında istatistiksel olarak anlamlı bir fark bulunmamasıdır.

GEREÇ VE YÖNTEM

Bu çalışma, klinik fotoğraflara dayalı karşılaştırmalı bir değerlendirme olarak planlandı. Anterior bölgede estetik restorasyon gerektiren diastema, kron kırığı, renklenme, çürük ve konjenital dental deformite olmak üzere beş klinik kategori belirlendi. Her kategoriden dört farklı ağız içi fotoğraf kullanılarak toplam 20 vaka oluşturuldu.

Çalışmada ChatGPT, Gemini ve Claude olmak üzere üç farklı büyük dil modelinin son sürümleri değerlendirildi. Önceki konuşmaların, üretilen yanıtlar üzerindeki olası etkisini ortadan kaldırmak amacıyla her klinik vaka, modellere birbirinden bağımsız oturumlarda ve standardize İngilizce bir prompt eşliğinde sunuldu. Bu promptta yapay zekâ sistemlerinden ilgili klinik vaka için tek bir tedavi seçeneği tercih etmesi ve hastanın yaşı, klinik endikasyon, mevcut diş dokusu, estetik gereksinimler, renklenme veya yapısal kayıp derecesi, beklenen dayanıklılık, tamir edilebilirlik ve invazivlik gibi klinik faktörleri dikkate alarak o endikasyonu gerekçelendirmeleri istendi. Oturumlar arasında yalnızca vaka tipi değiştirildi.

Referans değerlendirme amacıyla aynı 20 vaka, iki restoratif uzmanı tarafından da bağımsız olarak incelendi ve her vaka için tedavi endikasyonu belirlendi.

İstatistiksel analiz

İstatistiksel analizde, iki uzman arasındaki, yapay zekâ modellerinin uzmanlarla ve birbirleriyle olan karar uyumları Cohen's Kappa katsayısı kullanılarak değerlendirildi. Üç yapay zekâ modelinin başarı oranları Cochran's Q testiyle karşılaştırıldı. Gerekli durumlarda ikili karşılaştırmalar için McNemar testi kullanıldı. Ayrıca vaka türlerine göre başarı oranları tanımlayıcı olarak incelendi ve istatistiksel anlamlılık düzeyi 0,05 olarak kabul edildi.

BULGULAR

Çalışmanın bulguları incelendiğinde uzmanlar, 20 vakanın 18'inde aynı tedavi endikasyonunu belirledi ve %90 oranında görüş birliği sağlanmıştı. Cohen's kappa katsayısı 0,780 olarak hesaplanmış ve güçlü düzeyde uyum saptanmıştır.

Uzlaşı bulunan 18 vaka temel alındığında Claude 14/18 (%77,8), ChatGPT 12/18 (%66,7) ve Gemini 12/18 (%66,7) vakada uzman endikasyonuyla aynı seçimi yaptı. Claude sayısal olarak en yüksek uyuma sahip olsa da üç YZ sistemi arasında gözlenen farklılık istatistiksel olarak anlamlı değildi (Cochran's Q=1,60; p=0,449).

Tedavi tercihlerinin dağılımı incelendiğinde ise, YZ sistemlerinin kompozit endikasyonuna yönelme eğiliminde olduğu görüldü. Gemini 4, Claude ise yalnızca 2 vakada porselen önerirken, uzmanların her biri 7 vakada porselen endikasyonu koymuşlardı. ChatGPT ise 20 vakanın tamamında kompozit önerdi. Bu modele ait %65 ham uyuma karşın Cohen kappa değerinin 0,000 olması, tek kategoriye yönelen yanıt dağılımının şansa göre düzeltilmiş uyum ölçüsüne etkisini göstermektedir.

Yapay zekâ modellerinin başarı oranları vaka türlerine göre incelendiğinde, klinik durumlar arasında farklılıklar gözlendi. Özellikle çürük vakalarında ChatGPT ve Claude, uzman konsensusuyla %100 uyum gösterirken, Gemini'nin başarı oranı %75 olarak bulundu. Diastema vakalarında ise ChatGPT ve Gemini

%50, Claude %75 oranında başarı göstermiştir. Kron kırığı ve konjenital deformasyon vakalarında üç modelin de başarı oranları %66,7 ile aynı düzeyde bulunmuştur. Bununla birlikte, her klinik kategoride sınırlı sayıda vaka bulunması nedeniyle bu farklılıklar istatistiksel bir üstünlük olarak değil, tanımlayıcı bulgular olarak değerlendirildi.

Tablo 1. Çalışma özetinde bildirilen uzman ve model uyum sonuçları

Değerlendirme | Sonuç | Açıklama

Uzmanlar arası anlaşma | 18/20 (%90,0) | □=0,780

Claude-uzman uzlaşısı | 14/18 (%77,8) | En yüksek sayısal uyum

ChatGPT- uzman uzlaşısı | 12/18 (%66,7) | 20/20 vakada kompozit seçimi

Gemini- uzman uzlaşısı | 12/18 (%66,7) | Uzlaşı vakaları üzerinden

Modeller arası karşılaştırma | Cochran Q=1,60 | p=0,449

TARTIŞMA

Bu çalışmanın temel bulgusu, anterior estetik restorasyonlarda iki uzman arasında güçlü uyum bulunmasına karşın yapay zekâ modellerinin uzman referansıyla uyumunun daha düşük düzeyde ve modeller arasında istatistiksel açıdan benzer olmasıdır. Claude en yüksek sayısal uyuma ulaşmış, ancak örneklem büyüklüğü ve gözlenen farklar dikkate alındığında herhangi bir modelin üstünlüğü gösterilememiştir. Çalışmanın sıfır hipotezi reddedilememiştir.

Bulgular , genel amaçlı dil modellerinin klinik karar destek aracı olarak potansiyelini, fakat aynı zamanda sınırlarını gösteren literatürle uyumludur. Shirani ve Emami (4), endodontik tedavili dişlerin restorasyon planlamasında modellerin doğruluk ve yanıt bütünlüğü açısından farklılaştığını ve hiçbirinin kusursuz tekrarlanabilirlik sağlamadığını göstermiştir. Kazim ve ark. (5), multidisipliner dental planlamada sistemlerin uzman referansına göre performansını incelemiş, bazı modeller yüksek puan alsa da klinik açıdan önemli hatalar tespit etmiştir. Teke ve Güngör Borsöken (6) de restoratif olgularda model performansının klinik senaryoya göre değiştiğini bildirmiştir.

Çalışmanın dikkat çekici bulgularından biri ChatGPT'nin bütün vakalarda kompozit laminate vener seçmesidir. Bu örüntü, bazı klinik durumlarda daha konservatif veya tamir edilebilir seçeneklere sistematik yönelim olabileceği şeklinde yorumlanabilir; ancak mevcut çalışma, bu davranışın nedenini ya da hangi klinik değişkenlerden kaynaklandığını belirleyemez. Tek kategoriye sürekli yanıt verilmesi, ham uyum görece yüksek görünse bile farklı klinik gereksinimleri ayırt etme gücünün sınırlı olabileceğini düşündürmektedir. Kappa değerinin sıfır olması da bu sınırlılığın değerlendirilmesinde ham yüzde anlaşmayla birlikte yorumlanmalıdır.

Antony ve ark. (7) operatif diş hekimliği çoktan seçmeli sorularında üç model için %97'nin üzerinde doğruluk bildirmiştir. Bununla birlikte bu çalışmadaki endikasyon seçimi, standart bilgi sorularından farklı

olarak estetik, doku kaybı, dayanıklılık ve minimal invazivlik gibi potansiyel olarak çatışan ölçütleri birlikte tartmayı gerektirir. Madfa ve ark. (8) yaptıkları çalışmada vaka temelli dental tanıda, modeller arasında sayısal performans farklılıkları bulunmasına rağmen bu farklılıkların istatistiksel olarak anlamlı olmadığı bildirilmiş olup, sonuçlarında modellerin henüz tek başına kararlı klinik karar vermeyi garanti etmediğine işaret ettiğini bildirmişlerdir. Bu bulgular bu çalışmanın sonuçlarıyla paralellik göstermektedir.

YZ tabanlı otomatik restorasyon tasarımının avantajlarını inceleyen Revilla-León ve ark. (3), hız kazanımını destekleyen bulgular sunmuştur. Ancak dijital bir restorasyonun geometrik olarak tasarlanması ile belirli bir dişte kompozit mi porselen mi uygulanacağına karar verilmesi birbirinden farklı görevlerdir. Bu nedenle tasarım yazılımlarındaki olumlu sonuçların dil modellerinin materyal endikasyonlarına genellenmemesi gerekir.

Klinik açıdan, yapay zekâ önerileri hastanın beklentileri, oklüzal koşullar, mevcut mine miktarı, periodontal durum, ekonomik ve bakım koşulları ile birlikte hekim tarafından değerlendirilmelidir. Özellikle tek seçeneğe aşırı yönelim gösteren sistemlerin önerileri, alternatif tedavilerin gözden kaçmasına yol açabileceğinden uzman değerlendirmesinin yerini almamalıdır. (7, 8)

Araştırmanın başlıca limitasyonu toplam 20 vakanın ve her klinik kategoride dört fotoğrafın değerlendirilmiş olmasıdır. İki uzman arasında uzlaşı sağlanamayan iki vakanın ana doğruluk karşılaştırmasından çıkarılması, sonuçların daha belirsiz vakalara genellenmesini sınırlar. Değerlendirme yalnızca iki materyal arasında zorunlu seçime dayanmıştır; gerçek klinikte tedavisizlik, ortodontik tedavi veya başka restoratif seçenekler de düşünülebilir. Fotoğraf temelli değerlendirmede klinik muayene, radyografi, oklüzyon ve hasta tercihleri gibi bilgiler sınırlı kalabilir. Modellerin farklı zamanlarda veya yinelenen istemlerdeki tutarlılığı bu özette raporlanmamıştır. Ayrıca uzman görüşü klinik referans olarak kullanılmış, ancak uzun dönem hasta sonuçlarıyla doğrulanmamıştır. Gelecek çalışmalarda daha geniş vaka gruplarıyla, farklı model sürümlerinin ve klinik veri türlerinin değerlendirmeye dahil edilmesinin önemli olduğu düşünülmektedir. Ayrıca yalnızca doğru tedavi seçeneğinin belirlenmesi değil, yapay zekâ modellerinin değişen klinik koşullara ne ölçüde duyarlı olduğu ve önerilerini hangi klinik gerekçelere dayandırdığı da araştırılmalıdır.

SONUÇ

Çalışmada uzmanlar arasında yüksek düzeyde karar uyumu saptanırken, yapay zekâ modelleri arasında istatistiksel olarak anlamlı bir performans farkı bulunmamıştır. ChatGPT'nin tüm vakalarda aynı tedavi seçeneğini önermesi ise modellerin yalnızca doğruluk oranlarıyla değil, klinik koşullara göre kararlarını farklılaştırabilme yetenekleri açısından da değerlendirilmesi gerektiğini ve yapay zekâ sistemlerinin anterior estetik restorasyonların tedavi planlamasında destekleyici bir potansiyele sahip olduğunu; ancak klinik karar verme süreçlerinde henüz uzman değerlendirmesinin yerini alamayacağı görüşünü desteklemektedir.

KAYNAKLAR

Demarco FF, Collares K, Coelho-de-Souza FH, Correa MB, Cenci MS, Moraes RR, et al. Anterior composite restorations: A systematic review on long-term survival and reasons for failure. Dent Mater. 2015;31(10):1214–1224. doi:10.1016/j.dental.2015.07.005.

Mazzetti T, Collares K, Rodolfo B, Rodolpho PAR, van de Sande FH, Cenci MS. 10-year practice-based evaluation of ceramic and direct composite veneers. Dent Mater. 2022;38(5):898–906. doi:10.1016/j.dental.2022.03.007.

Revilla-León M, Barmak AB, Kois JC, Gómez-Polo M. Performance and time efficiency of artificial intelligence-based programs for the automatic design of occlusal devices and restorations: A systematic review. J Esthet Restor Dent. 2026. doi:10.1111/jerd.70271.

Shirani M, Emami M. Performance comparison of large language models in treatment planning for the restoration of endodontically treated teeth over time. J Dent. 2025;161:105998. doi:10.1016/j.jdent.2025.105998.

Kazim SA, Alnoman BA, Hashim RM, Goodacre CJ. Multidisciplinary dental treatment planning by artificial intelligence: A comparative evaluation. J Prosthodont. 2026. doi:10.1111/jopr.70226.

Teke Eİ, Güngör Borsöken A. A comparative evaluation of large language models in diagnosis and treatment planning in restorative dentistry. BMC Oral Health. 2026. doi:10.1186/s12903-026-09154-0.

Antony JM, Harikrishnan N, Jayasheelan N. Accuracy and response repeatability of three large language models on undergraduate operative dentistry multiple-choice questions. Front Dent Med. 2026;7:1934573. doi:10.3389/fdmed.2026.1934573.

Madfa AA, Alshammari AF, Anazi BA, Alenezi YE, Alkurdi KA. Accuracy and reliability of Manus, ChatGPT, and Claude in case-based dental diagnosis. Front Oral Health. 2026;6:1686090. doi:10.3389/froh.2025.1686090.

Ağız Gargaralarının 3D Baskılı Kuronların Renk ve Beyazlık Stabilitesi Üzerindeki Etkileri

Mehmet Ünal, İpek Balevi Akkese, Fatma Bilge Özgür

Karamanoğlu Mehmetbey Üniversitesi Ahmet Keleşoğlu Diş Hekimliği Fakültesi Protetik Diş Tedavisi Anabilim Dalı, Karaman

AMAÇ: Bu çalışmanın amacı, farklı ağız gargaralarına maruz bırakılan iki 3D baskılı kalıcı kuron rezininin renk ve beyazlık stabilitesini değerlendirmektir.

GEREÇ-YÖNTEM: A2 renkte, seramik dolgulu iki farklı kalıcı 3D baskı rezini (Ceramic Crown, SprintRay Inc., Los Angeles, CA, ABD; Crowntec, SAREMCO Dental AG, Rebstein, İsviçre) kullanıldı. Her materyalden 60 adet olmak üzere toplam 120 örnek hazırlandı. 1,2 mm kalınlığındaki örnekler exocad yazılımı kullanılarak tasarlandı ve üretici firmaların önerdiği baskı ve son kürleme protokollerine uygun olarak üretildi. Yüzey işlemlerinin ardından örnekler 37°C'de 24 saat distile suda bekletildi ve başlangıç CIELAB (L*, a*, b*) koordinatları bir spektrofotometre ile ölçüldü. Örnekler rastgele dört immersiyon solüsyonuna ayrıldı: distile su, Halitosil, Heksoral ve Klorhex. Ölçümler, 37°C'de immersiyonun 1. ve 7. günlerinde tekrarlandı. Renk değişimi (ΔE00) ve beyazlık indeksi değişimi (ΔWI_D) hesaplandı. Veriler, Bonferroni düzeltmeli çoklu karşılaştırmalarla birlikte genelleştirilmiş tahmin denklemleri kullanılarak analiz edildi; korelasyonlar ise uygunluğuna göre Pearson veya Spearman testleri ile değerlendirildi (□=0,05).

BULGULAR: Materyal, solüsyon, zaman, materyal × zaman ve solüsyon × zaman faktörleri ΔE00 üzerinde anlamlı etki gösterirken (p<0,05), materyal × solüsyon ve üçlü etkileşim anlamlı bulunmadı (p>0,05). ΔWI_D için tüm ana etkiler ve etkileşimler anlamlıydı (p<0,001). En fazla renk ve beyazlık değişimi, özellikle 7. günde Heksoral grubunda görülürken, en düşük değişim distile su grubunda saptandı. ΔE00 ile ΔWI_D arasında hem 1. hem de 7. günde güçlü negatif korelasyon bulundu (sırasıyla r=-0,867 ve r=-0,948; p<0,001).

SONUÇ: Ağız gargarasının türü ve maruziyet süresi, her iki 3D baskılı kuron rezininin renk ve beyazlık stabilitesini anlamlı düzeyde etkiledi. En fazla değişiklik Heksoral grubunda gözlenirken, renk değişimindeki artış daha fazla beyazlık kaybı ile güçlü biçimde ilişkili bulundu.

Anahtar Kelimeler: 3D baskılı rezinler, Ağız gargaraları, Beyazlık indeksi, Renk stabilitesi

Effects of Mouthrinses on Color and Whiteness Stability of 3D-Printed Crowns

Mehmet Ünal, İpek Balevi Akkese, Fatma Bilge Özgür

Department of Prosthodontics, Ahmet Keleşoğlu Faculty of Dentistry, Karamanoğlu Mehmetbey University, Karaman, Türkiye

AIM: The aim of this study was to evaluate the color and whiteness stability of two 3D-printed permanent crown resins after exposure to different mouthrinses.

MATERIALS-METHODS: Two A2-shade, ceramic-filled permanent 3D-printing resins (Ceramic Crown, SprintRay Inc., Los Angeles, CA, USA; Crowntec, SAREMCO Dental AG, Rebstein, Switzerland) were used. A total of 120 specimens (n=60/material), 1.2 mm in thickness, were designed using exocad software and fabricated according to the manufacturers' recommended printing and post-curing protocols. After surface treatment, specimens were stored in distilled water at 37°C for 24 h, and baseline CIELAB (L*, a*, b*) coordinates were measured using a spectrophotometer. Specimens were randomly allocated to four immersion solutions: distilled water, Halitosil, Heksoral, and Klorhex. Measurements were repeated after 1 and 7 days of immersion at 37°C. Color change (ΔE00) and whiteness index change (ΔWI_D) were calculated. Data were analyzed using generalized estimating equations with Bonferroni-adjusted comparisons, and correlations were assessed using Pearson or Spearman tests (α=0.05).

RESULTS: Material, solution, time, material × time, and solution × time significantly affected ΔE00 ($p<0.05$), whereas material × solution and the three-way interaction were not significant ($p>0.05$). For ΔWI_D, all main effects and interactions were significant ($p<0.001$). Heksoral produced the greatest color and whiteness changes, particularly after 7 days, while distilled water produced the least. ΔE00 and ΔWI_D were strongly negatively correlated at both 1 and 7 days ($r=-0.867$ and $r=-0.948$, respectively; $p<0.001$).

CONCLUSION: Mouthrinse type and exposure time significantly influenced the color and whiteness stability of both 3D-printed crown resins. Heksoral caused the greatest alterations, and increasing color change was strongly associated with greater whiteness reduction.

Keywords: 3D-printed resins, Mouthrinses, Whiteness index, Color stability

Kapsamlı Full Mouth Restorasyondan Minimal İnvaziv Laminate Veneere: Genç Hastalarda Estetik Rehabilitasyon – İki Olgu Sunumu

Mehmet KARAKUZU[1],[1]Hatay Mustafa Kemal ÜNİVERSİTESİ / Protetik Diş Tedavisi Anabilim Dalı, Hatay

Furkan KÖMÜR[1], Hatay Mustafa Kemal ÜNİVERSİTESİ / Protetik Diş Tedavisi Anabilim Dalı, Hatay

Amaç: Estetik şikâyeti olan genç hastalarda tedavi yaklaşımı, altta yatan etiyolojiye ve mevcut doku kaybının şiddetine göre kapsamlı full mouth restorasyonlardan minimal invaziv uygulamalara kadar geniş bir yelpazede değişebilir. Bu sunumun amacı, farklı etiyoloji ve tedavi felsefelerine sahip iki olgu üzerinden seramik restorasyonlarla sağlanan estetik ve fonksiyonel rehabilitasyonu karşılaştırmalı olarak sunmaktır.

Olgu 1: Amelogenezis imperfekta tanılı 26 yaşında kadın hasta, 8 yıl önce uygulanan full mouth kronlarında (üst anteriorlarda zirkonya, diğer dişlerde metal-seramik) servikal dişeti çekilmeleri ve estetik şikâyetlerle kliniğimize başvurdu. Yaklaşık bir yıl süren periodontal tedavi ile oral hijyen sağlandı ve alt-üst çenede zenith noktaları yeniden düzenlendi. Mevcut kronlar tek tek uzaklaştırıldı; periodontal kayıplar nedeniyle chamfer basamaklar dişeti seviyesinde yeniden düzenlendi. Reçine provalarla estetik ve oklüzyon değerlendirildikten sonra, iki adet monolitik zirkonya köprü dışında tüm restorasyonlar lityum disilikat (e.max) olarak hazırlanıp dual-cure rezin siman ile simante edildi.

Olgu 2: Ortognatik cerrahi ve ortodontik tedavi geçmişi olan 26 yaşında kadın hasta, ön dişlerdeki açıklık ve mine hipoplazisinin estetiğinden şikâyetçiydi. Ortodontik tedavi sonrası retainerının kırıldığı, yenilenmesinin ihmal edildiği ve yaklaşık altı ay içinde anterior open-bite relapsı geliştiği belirlendi. Alt ve üst çenede birinci premolardan birinci premolara (4–4), supragingival ve dişeti seviyesinde minimal invaziv preparasyonlarla lityum disilikat laminate veneer restorasyonlar uygulandı; anterior açıklık restoratif olarak kamufle edilerek gülüş estetiği yeniden sağlandı.

Sonuç: Her iki olguda da estetik ve fonksiyonel beklentiler karşılandı ve hasta memnuniyeti sağlandı. Olgular; tedavi yaklaşımının etiyoloji ve doku kaybının şiddetine göre full mouth restorasyondan minimal invaziv laminate veneerlere kadar bireyselleştirilmesi gerektiğini, ayrıca periodontal sağlığın, uygun basamak tasarımının ve ortodontik retansiyona uyumun uzun dönem başarıdaki belirleyici rolünü vurgulamaktadır.

Anahtar kelimeler: Estetik diş hekimliği, amelogenezis imperfekta, laminate veneer, lityum disilikat, olgu sunumu

Eksiltmeli ve Eklemeli Yöntem ile Üretilmiş CAD/CAM Hibrit Dental Materyallerde Termal Yaşlandırma Sonrası Streptococcus Mutans Tutulumunun Karşılaştırılması

Gamze Işıl Bilgin

Marmara Üniversitesi, Protetik Diş Tedavisi, İstanbul

AMAÇ: Bu çalışmanın amacı, eklemeli ve eksiltmeli üretim teknikleriyle hazırlanmış hibrit dental materyallerin termal yaşlandırma öncesi ve sonrası S. mutans tutulumunu karşılaştırmak ve yüzey pürüzlülüğündeki değişimlerin bu tutulumla ilişkisini değerlendirmektir.

GEREÇ-YÖNTEM: Çalışmada hibrit dental materyallerden eklemeli ve eksiltmeli yöntem ile üretilen diskler kullanıldı. İki farklı üretim yöntemi ve termal yaşlandırma uygulanıp uygulanmadığına göre 4 farklı grup oluşturuldu (her grup için n=10). İlgili gruplara termal yaşlandırma uygulandı ve disklerin yüzey pürüzlülüğü (Ra) değerleri ölçüldü. Standart S. mutans suşu ile biyofilm oluşturuldu ve S. mutans miktarı koloni oluşturan birim (CFU) yöntemi ile değerlendirildi. Veriler IBM SPSS V23 ve Jamovi 2.3.28 programları ile analiz edildi. Anlamlılık düzeyi $p<0,050$ olarak kabul edildi.

BULGULAR: Yaşlandırma işlemi, her iki materyalde yüzey pürüzlülüğünü ve S. mutans (CFU) değerlerini anlamlı düzeyde artırmıştır ($p<0,001$). Koloni miktarı açısından hem üretim türü hem de yaşlandırma anlamlı farklılık oluşturmuştur ($p<0,001$); eklemeli üretim grubunda eksiltmeli gruba kıyasla daha yüksek S. mutans (CFU) değerleri gözlenmiş ve yaşlandırma sonrası bu değerler her iki materyalde de artmıştır. Bununla birlikte, pürüzlülük ile koloni miktarı arasında istatistiksel olarak anlamlı bir korelasyon saptanmamıştır ($p>0,05$).

SONUÇ: Termal yaşlandırmanın iki hibrit materyalde de yüzey pürüzlülüğünü ve S. mutans (CFU) değerlerini artırdığı; ayrıca S.mutans miktarının üretim türüne göre anlamlı farklılık göstererek eklemeli yöntem ile üretilen grupta, eksiltmeli yöntem ile üretilen gruba kıyasla daha yüksek olduğu belirlenmiştir. S mutans miktarındaki artışta yalnızca yüzey pürüzlülüğü değil, serbest yüzey enerjisi, yüzey hidrofilitesi gibi fizikokimyasal özellikler de etkili olduğu görülmüştür.

Anahtar Kelimeler: eklemeli üretim, eksiltmeli üretim, yüzey pürüzlülüğü, Streptococcus mutans, termal yaşlandırma

Sigara dumanının, eklemeli ve eksiltmeli yöntemle üretilen restoratif dental materyallere etkisi: Optik parametreler

Elif Figen Koçak1, Koray Soygun2, Göker Altuntaş1, William M. Johnston3, Yurdanur Uçar3

1Dokuz Eylül Üniversitesi, Diş Hekimliği Fakültesi, Protetik Diş Tedavisi Bölümü, İzmir
2Çukurova Üniversitesi, Diş Hekimliği Fakültesi, Protetik Diş Tedavisi Bölümü, Adana
3The Ohio State University, College of Dentistry, Restorative and Prosthetic Dentistry, Columbus.

AMAÇ: Bu çalışmanın amacı, sigara dumanı maruziyeti sonrasında lösit ile güçlendirilmiş cam seramik ve rezin nanoseramik CAD/CAM materyalleri ile farklı üç boyutlu baskı sistemlerinde üretilen kalıcı kron rezinlerinde meydana gelen renk ve relatif translüsensi değişimlerini karşılaştırmaktır. Ayrıca, aynı kalıcı kron rezin materyalinin iki farklı baskı sisteminde üretilmesinin bu değişimler üzerindeki etkisinin değerlendirilmesi amaçlanmaktadır.

Materyal ve YÖNTEM: Çalışmada altmış sekiz örnek beş grup halinde değerlendirilmiştir: Form 3 (F1; n=13) veya DentaFab Sega (FD; n=16) baskı cihazı kullanılarak basılan Formlabs Permanent Crown Resin; DentaFab Sega (D; n=12) kullanılarak basılan PowerResins C&B; Lava Ultimate CAD (L; n=14) ve IPS Empress CAD (E; n=13). Örnekler, başlangıç ölçümlerinden önce 7 gün boyunca yapay tükürükte bekletilmiştir. Renk ölçümleri; sigara dumanına maruz kalma öncesinde ve sonrasında, siyah ve beyaz arka planlar üzerinde, CM-36d spektrofotometre cihazı kullanılarak yapılmıştır. Her bir koşul için üç ölçümün ortalaması alınmıştır. Renk farkları (ΔE_{00}) ve bağıl yarı saydamlık parametreleri (RTP_{00}), CIEDE2000 formülü kullanılarak hesaplanmıştır. Veriler, grup büyüklüklerinin eşit olmaması ve örnek içi bağımlılık durumlarını dikkate alan log-normal karma model ile analiz edilmiş; karşılaştırmalarda Bonferroni düzeltmesi uygulanmıştır (α=0,05).

BULGULAR: F1 grubu, hem siyah (2,57±1,18; 4,59±1,62; p=0,01319) hem de beyaz (2,56±0,84;4,14±1,23; p=0,01038) arka planlarda FD grubuna kıyasla daha düşük ΔE_{00} değerleri sergilemiştir. E grubu D ve FD gruplarından daha düşük ΔE_{00} değerleri gösterirken, L grubu her iki arka planda da FD grubundan daha düşük ΔE_{00} değerleri sergilemiştir (düzeltilmiş p<0,05). Tüm gruplarda RTP_{00} değerleri anlamlı düzeyde azalmıştır (E: p=0,00164; diğerleri: p<0,00001).

SONUÇLAR: Test edilen koşullar altında, Formlabs Permanent Crown Rezin'in Form 3 baskı cihazı kullanılarak basılan rezin örnekleri, DentaFab Sega baskı cihazı kullanılarak basılan örneklere kıyasla daha iyi renk stabilitesi sergiledi. Tüm gruplarda bağıl yarı saydamlık azaldı; ancak gruptaki ortalama değişimler, yarı saydamlık kabul edilebilirlik eşiğinin altında kaldı.

Anahtar Kelimeler: Bağıl yarı saydamlık, eklemeli üretim, eksiltmeli üretim, renk stabilitesi, sigara dumanı

Maksillofasiyal Protez Hastalarının Oral Epidemiyolojik Profili: Kesitsel Bir Çalışma

Giriş

Bu çalışmanın amacı, Marmara Üniversitesi Diş Hekimliği Fakültesinde maksillofasiyal protez tedavisi gören hastaların epidemiyolojik profilini ortaya koymaktır.

Gereç ve Yöntem

Çalışma, 1 Temmuz 2021–1 Temmuz 2026 tarihleri arasında Marmara Üniversitesi Diş Hekimliği Fakültesi Protetik Diş Tedavisi Anabilim Dalında gerçekleştirildi. Çalışmaya ilgili tarih aralığında maksilofasiyal protez tedavisi alan tüm hastalar dahil edildi.

Bulgular

Çalışma grubunu 18 hasta (14 erkek, 4 kadın) oluşturdu. Hastaların yaş ortalamaları 59,7 olarak hesaplandı.

Ortalama Dmft indeksi 17,27 olarak ölçüldü.

18 hastanın 2'si yüz protezi, 16'sı obturatör ihtiyacıyla fakültemize başvurdu.

Obturatör hastalarının 14'ünde protetik tedavi maksillaya, 2'sinde mandibulaya uygulandı. 16 hastanın 11'i kanser, 2'si travma, kalan 3'ü ise enfeksiyon sebebiyle proteze ihtiyaç duydu.

Sonuç

Maksillofasiyal protez tedavisi gören hasta grubunu erkek ve 55 yaş üstü hastaların çoğunlukta oluşturduğu tespit edilmiştir.Bu bulgular, sağlık hizmetlerinin planlanmasına ve bu hastalara yönelik özelleşmiş bakımın geliştirilmesine katkı sağlayabilir.

Gökhan ataş

Selektif Lazer Ergitme Cihazının Farklı Parametreleriyle Üretilen Metal Altyapıların Porselen Bağlantı Dayanımlarının ve Mikroyapılarının İncelenmesi

Taygun Sezer1, Haydar Albayrak1, Mustafa Ayata1, Simanur Bayyıldız1, Mert Can Demir2, Rıdvan Yamanoğlu2

1Erciyes Üniversitesi Diş Hekimliği Fakültesi Protetik Diş Tedavisi Anabilim Dalı, Kayseri
2Kocaeli Üniversitesi Mühendislik Fakültesi Metalurji ve Malzeme Mühendisliği Bölümü

Literatürde, lazer gücü, tarama hızı, tarama aralığı ve katman kalınlığı parametrelerinin hepsini dahil ederek, bu parametrelerin MS bağlantı dayanımı üzerine etkisini inceleyen bir çalışma bulunmamaktadır. Bu çalışmanın amacı SLE cihazının üretim parametrelerinin (lazer gücü, tarama hızı, tarama aralığı ve katman kalınlığı) değişiminin MS bağlantı dayanımına ve metal altyapıların mikro yapısına etkisini incelemektir.

Bir SLE cihazının lazer gücü(150W;180W), tarama hızı (700mm/s, 900 mm/s), tarama aralığı (0,045mm;0,065mm) ve katman kalınlığı (0,02mm;0,035mm) parametreleri değiştirilerek 16 grup (n=11; üretim stratejisi) oluşturuldu. CoCr tozu kullanılarak bar (N=176; 25×3×0,5 mm) ve kare şekilli metal (N=16; 20×20×1 mm) altyapılar üretildi. Bar şekilli metal altyapılara ISO 9696 standartlarına göre porselen işlendi ve 3 nokta bükme testiyle MS bağlantı dayanımı değerleri hesaplandı(MPa). Her bir gruptan porselen işlenmiş ve kırılmış bir adet numunenin kırık metal arayüzeyine alan emisyon taramalı elektron mikroskobu(FE-SEM) ve enerji dağıtıcı X-ışını(EDX) spektroskopisi analizi gerçekleştirildi. Kare şekilli numuneler ayna parlaklığına ulaştırıldı ve dağlandıktan sonra optik mikroskopta mikroyapıları incelendi. Robust parametre tahmin metoduyla birlikte genelleştirilmiş lineer model (full-factorial) verilerin analizinde kullanıldı.

Parametrelerin ana etkileri değerlendirildiğinde, 150W lazer gücü(31.94±3,84) 180W'tan (30.62±3,62; p=0,004), 0.045 mm tarama aralığı (31,77±3,44) 0,065 mm'den (30,79±3,98; p=0,033), 0,035 katman kalınlığı (31,73±3,42) 0,02 mm'den (30,82±4,01; p=0,048) istatistiksel olarak anlamlı derecede daha yüksek MS bağlantı dayanımı değeri sergilemiştir. Parametrelerin 4'lü etkileşimi istatistiksel olarak anlamlıydı(p=0,016). Kırık metal arayüzünde hem porselen hem de metale ait elementler tespit edilmiştir. Parametre değişimi ile birlikte metal mikroyapısında pöröz gözlenmiştir.

Bu çalışma dahilinde tüm MS bağlantı dayanımı değerleri ISO 9693 standartlarında belirlenen eşik değer olan 25 MPa'dan yüksektir.

Anahtar Kelimeler: CoCrWMo Alaşımı, Eklemeli Üretim, Metal-Seramik Bağlantı Dayanımı, Mikroyapı

Evaluation of Porcelain Bond Strength and Microstructure of Metal Frameworks Fabricated Using Selective Laser Melting with Different Processing Parameters

Taygun Sezer1, Haydar Albayrak1, Mustafa Ayata1, Simanur Bayyıldız1, Mert Can Demir2, Rıdvan Yamanoğlu2

1Erciyes University Faculty of Dentistry, Department of Prosthodontics, Kayseri

2Kocaeli University, Faculty of Engineering, Department of Metallurgical and Materials Engineering

To date, no study has examined the cumulative effect processing parameters of selective laser melting machine(SLM) on metal-ceramic(MC) bond strength. The aim of this study was therefore to investigate how variations in the processing parameters of an SLM machine (including laser power, scanning speed, hatch distance and layer thickness) affect the bond strength and microstructure of metal frameworks.

The laser power(150 and 180 W), scanning speed(700 and 900 mm/s), hatch distance(0.045 and 0.065 mm), and layer thickness(0.020 and 0.035 mm) of an SLM machine were varied to generate 16 experimental groups(n=11 per processing parameter combination). Bar-shaped(N=176; 25×3×0.5 mm) and square-shaped(N=16; 20×20×1 mm) metal frameworks were fabricated using CoCr powder. In accordance with ISO 9696 standard, porcelain was applied to bar-shaped metal frameworks and MC bond strength values(MPa) were calculated using the three-point bending test. The fractured metal interfaces of one specimen from each group was analysed using field-emission scanning electron microscopy (FE-SEM) and energy-dispersive X-ray spectroscopy (EDX). Square-shaped samples were polished to a mirrorlike finish and, after etching, microstructures were examined under an optical microscope. Data analysis was performed using a full-factorial generalised linear model (GLM) with a robust parameter estimation method(□=0.05).

When the main effects of the processing parameters were evaluated, laser power of 150 W(31.94±3.84) exhibited a statistically significantly higher MC bond strength value than 180 W(30.62±3.62; p=0.004). Similarly, a hatch distance of 0.045 mm(31.77±3.44) exhibited a higher value than 0.065 mm(30.79±3.98; p=0.033), as did a layer thickness of 0.035 mm(31.73±3.42) compared to 0.02 mm(30.82±4.01; p=0.048). The four-way interaction between the processing parameters was statistically significant(p=0.016). Both porcelain and metal elements were detected at the fractured metal interface. Porosity was observed in the metal microstructure when the processing parameters were changed.

All MC bond strength values exceeded the threshold value of 25 MPa specified by ISO 9693.

Keywords: Additive Manufacturing, CoCrWMo Alloy, Metal-Ceramic Bond Strength, Microstructure

Automated Multi-Class Detection of Dental Anomalies in Intraoral Images Using Deep Learning

Hidayet ÇELİK BAŞARIR, Ömer Faruk ERTUĞRUL, Veysel ERATİLLA, Faris AKYÜZ

Abstract

Objective: Artificial intelligence (AI)—specifically deep learning via convolutional neural networks—is increasingly being utilized in dentistry for image analysis, diagnosis, and treatment planning. AI systems based on intraoral images facilitate the early detection of dental anomalies and support the prosthetic decision-making process. However, research focusing on multi-class anomaly detection and its clinical significance in prosthetic planning remains limited, highlighting the need for further investigation. This study evaluates a deterministic–stochastic data augmentation framework for the multi-class classification of dental anomalies.

Methods: A structured augmentation pipeline—integrating controlled geometric transformations, photometric variations, noise simulation, and seed-based reproducibility—was applied to a dental image dataset consisting of nine classes (n = 14,800). The data were divided into training (70%), validation (15%), and testing (15%) subsets. A ResNet-18 model was trained for 15 epochs using AdamW optimization and cross-entropy loss. Performance was evaluated using accuracy, precision, sensitivity, F1-score, and confusion matrix analysis.

Findings: The model achieved a test accuracy of 0.9986. The macro-averaged precision, recall, and F1-score were found to be 0.9976, 0.9993, and 0.9984, respectively. Performance across classes was consistently high, with limited misclassifications. Training dynamics showed stable convergence without any significant signs of overfitting.

The procedures for data augmentation and data splitting must be carefully evaluated, as the distribution of augmented images—derived from the same original image—across both training and test subsets could lead to information leakage. In future validations, data splitting should be performed at the patient or source-image level prior to augmentation, and augmentation should be restricted exclusively to the training set.

Keywords: Artificial intelligence, Dental anomaly, Intraoral photograph, Dentistry

İmmediat Yükleme Protokollerinde Kullanılan Farklı 3 Boyutlu Yazıcı Reçinelerinin Mekanik Dayanıklılıklarının Karşılaştırmalı İncelemesi

Hilal Asutay
KOCAELİ SAĞLIK VE TEKNOLOJİ ÜNİVERSİTESİ

GİRİŞ -AMAÇ: İmmediat yüklemede kullanılan restoratif materyallerin ağız içi dinamik yükler altında yapısal bütünlüğünü koruması klinik başarı açısından önemlidir. Bu çalışmada, dört farklı 3D yazıcı reçinesinin başlangıç mekanik özellikleri ve termomekanik yaşlandırma sonrası performansları karşılaştırıldı.

GEREÇ-YÖNTEM: İki seramik ve kompozit dolgulu hibrit reçineden (VarseoSmile TriniQ, BEGO GmbH; CRS Composite Resin, Custom Resin Solutions) ve iki polimer esaslı reçineden (Dental Temp C&B, Alias3D; Temp Ultra, Arma Dental) örnekler üretildi (n=15/grup). DLP/LCD yazıcılarla üretilen örnekler izopropil alkol ile temizlendi ve ikincil ışıklamaya tabi tutuldu. ISO 4049:2019 ve ISO 10477:2020'de tanımlanan ilgili mekanik test ilkeleri esas alınarak bükülme mukavemeti (MPa), kırılma direnci (N) ve Vickers mikrosertlik (VHN) değerlendirildi. Ağız içi koşulları modellemek amacıyla 5.000 siklus termal yaşlandırma (5–55 °C) ve dinamik çiğneme simülasyonu uygulandı. Veriler tek yönlü varyans analizi ve Tukey HSD testi ile analiz edildi (α=0,05).

BULGULAR: Başlangıç bükülme mukavemeti değerleri, ISO 4049 kapsamında bildirilen 80 MPa minimum gereklilik değerinin üzerindeydi. Hibrit reçineler, polimer esaslı gruplara göre başlangıç bükülme mukavemeti ve mikrosertlik açısından anlamlı derecede daha yüksek değerler gösterdi ($p<0,05$). Yaşlandırma tüm gruplarda direnç kaybına yol açtı; ancak hibrit reçineler kırılma direncini korumada daha stabil performans sergiledi. Erken katastrofik kırılma gözlenmedi.

SONUÇ: Tüm materyaller, incelenen in vitro koşullarda immediat yükleme restorasyonları için değerlendirilebilir mekanik performans gösterdi. Hibrit reçineler yüksek mekanik gereksinimli olgularda avantaj sağlayabilir; polimer esaslı reçineler ise rutin geçici restorasyonlar için potansiyel bir seçenek olarak değerlendirilebilir. ISO 4049 polimer esaslı restoratif materyalleri, ISO 10477 ise polimer esaslı kuron ve veneer materyallerini kapsar.

Anahtar Kelimeler: 3D baskı, geçici reçine, immediat yükleme, bükülme mukavemeti, mikrosertlik.

REÇİNE TÜRÜNÜN ÜÇ BOYUTLU BASKIYLA ÜRETİLEN DAİMİ KRONLARIN GERÇEKLİK VE KESİNLİĞİNE ETKİSİ

Hilal Gülgezen Aydın

Tekirdağ Namık Kemal Üniversitesi Diş Hekimliği Fakültesi, Protetik Diş Tedavisi Anabilim Dalı, Tekirdağ, Türkiye

ORCID: 0000-0002-0230-7036

ÖZET

Amaç . Bu in vitro çalışmanın amacı, reçine türünün üç boyutlu baskıyla üretilen daimi kronların gerçeklik (trueness) ve kesinliğine (precision) etkisini yüzey sapmaları ve hacim farkları bakımından değerlendirmektir. Gereç ve yöntem. Yapay dişli çene modelinde prepare edilen sağ alt birinci büyük azı dişinin ağız içi tarayıcı (TRIOS 5; 3Shape) ile ölçüsü alındıktan sonra kron tasarımı oluşturuldu (DentalCAD; exocad GmbH). TC-80DP, BR-23 ve R-191 reçinelerinden (Graphy Inc) maskeli stereolitografi yazıcısında (UBEE; UNIZ Technology LLC) her grup için 12 adet numune üretildi. Numuneler santrifüj edilerek polimerize olmamış reçine artıklarından arındırıldı (Tera Harz Spinner; Graphy Inc) ve son polimerizasyon (Tera Harz Cure; Graphy Inc) yapıldı. Numuneler yapılandırılmış ışık tabanlı üç boyutlu tarayıcı ile tarandı (Solutionix C500; Medit Corp) ve elde edilen dijital kron modelleri en iyi uyum algoritmasıyla hizalandı (Geomagic Control X 2021; 3D Systems Inc). Gerçeklik, tasarımla karşılaştırılan kronların dış ve iç yüzey sapmalarının kareler ortalamasının karekökü (RMS) ve mutlak hacim farklarıyla değerlendirildi. Kesinlik değerlendirmesinde, her gruptaki 66 ikili karşılaştırmanın RMS değerleri ve mutlak hacim farkları kullanıldı. Veriler tek yönlü ANOVA ve Games–Howell testiyle analiz edildi (□=0,05). Bulgular. Gerçeklik değerlendirmesinde dış ve iç yüzey RMS değerleri gruplar arasında anlamlı farklılık gösterdi (her ikisi için P<0,001). Dış yüzey RMS değerleri TC-80DP, BR-23 ve R-191 sırasıyla arttı ve tüm ikili grup karşılaştırmalarında anlamlı farklılık saptandı (P≤0,015). İç yüzey RMS değerleri TC-80DP ve BR-23'te R-191'den daha düşüktü (P≤0,003). Tasarıma göre mutlak hacim farkı gruplar arasında anlamlı farklılık göstermedi (P=0,280). Kesinlik değerlendirmesinde RMS ve mutlak hacim farkları gruplar arasında anlamlı farklılık gösterdi (her ikisi için P<0,001). R-191'in RMS değeri TC-80DP'den (P<0,001), mutlak hacim farkı ise diğer iki reçineden daha düşüktü (P≤0,005). Sonuç. İncelenen üretim koşullarında TC-80DP ve BR-23, R-191'den daha yüksek yüzey gerçekliği gösterdi. R-191'in hacimsel kesinliği her iki reçineden, yüzey kesinliği TC-80DP'den daha yüksek bulundu.

Anahtar Kelimeler: Üç boyutlu baskı, gerçeklik, kesinlik

Zirkonya materyallerde yüzey bitim işlemlerinin yaşlanma direnci ve sitotoksisiteye etkisi

Huriye Çifci, HATICE LAMIAELIF SAGESEN

Protetik Diş Tedavisi AD, Pamukkale Üniversitesi, Denizli, Türkiye

AMAÇ: Bu çalışmada; farklı itriya içeriğine sahip zirkonya materyallerine uygulanan çeşitli yüzey bitim işlemleri sonrası, asetik asit solüsyonunda bekletilerek ağız içi kullanımların taklit edildiği yaşlanma periyotlarına bağlı pürüzlülük, mikrosertlik ve hücre canlılığı değişimlerinin incelenmesi amaçlanmaktadır.

Gereç ve YÖNTEMLER: Tetragonal (Upcera ST) ve kübik (Upcera TT) CAD/CAM zirkonya disklerden toplamda 128 örnek (6x3 mm) hazırlandı ve rastgele 32 gruba (n=4) ayrıldı. Örneklerin 4 farklı yüzey bitim işlemi (bitim yapılmayan kontrol, polisaj, glaze, polisaj+glaze) ve 4 farklı periyotta (başlangıç, 1., 10. ve 22. yıllık) asetik asitle yaşlandırma sonrası pürüzlülük ve mikrosertlik değerleri ölçülerek SEM analizi ile topografik incelemesi yapıldı. Hücre canlılığı, ISO 10993-5 protokolüne göre MTT test yöntemiyle L929 hücreleri kullanılarak belirlendi. Verilerin karşılaştırmaları Bonferroni ve Tamhane post-hoc testleri, değişkenler arası ilişki ise Spearman korelasyonu kullanılarak karışık desenli ANOVA ile analiz edildi ($p<0,05$).

BULGULAR: Uygulanan yüzey bitim işlemleri ve bu işlemlerin diğer değişkenlerle etkileşimi istatistiksel olarak anlamlı bulundu ($p<0,05$); anlamlı farklar genel olarak 10 yıllık yaşlandırma sürecinde saptandı. Tetragonal zirkonya materyali daha yüksek pürüzlülük ve hücre canlılığı değerleri gösterirken, tüm kontrol gruplarında en yüksek değerler ölçüldüğünde polisaj ve glaze grupları arasında anlamlı bir fark belirlenmedi ($p>0,05$). Mikrosertlik değerlerinde, materyal türü ve yaşlanma periyodundan bağımsız olarak glaze ve polisaj+glaze gruplarında yüzey bitim işlemine bağlı anlamlı farklar bulundu. Genel olarak MTT test sonuçlarına göre hücre canlılığı gruplarda %70 eşik değerinin üzerinde saptandı ve 10 yıla göre 22 yıllık yaşlandırmada azalma izlendi.

SONUÇ: Her iki zirkonya materyali de sitotoksik açıdan güvenli bulunmasına rağmen; zirkonya materyallerde biyolojik yanıtın açıklanmasının zaman alması ve uygulanan farklı yüzey bitim işlemlerini takiben çoklu etkileşimlerin varlığı tespit edildi. Klinik uygulamada zirkonyaların uzun dönem biyolojik ve mekanik stabilitesinde polisaj işleminin ve tetragonal zirkonya kullanımının daha iyi sonuçlar verdiği, estetiğin önemli olduğu bölgelerde ise kübik zirkonyanın benzer sitotoksik etkileriyle polisaj işlemi uygulanarak tercih edilebileceği görüldü.

Anahtar Kelimeler: dental zirkonya, sitotoksisite, pürüzlülük, mikrosertlik, L929

The effect of surface finishing processes on aging resistance and cytotoxicity of zirconia materials

Huriye Çifci, HATICE LAMIAELIF SAGESEN

Department of Prosthodontics, Pamukkale University, Denizli, Turkey

OBJECTIVE: This study aims to evaluate changes in roughness, microhardness, and cell viability in zirconia materials with different yttria contents, after various surface-finishing procedures and aging periods simulated by immersion in an acetic acid solution.

MATERIALS-METHODS: A total of 128 specimens (6x3 mm) were prepared from tetragonal (Upcera ST) and cubic (Upcera TT) CAD/CAM zirconia discs and randomly allocated into 32 groups (n=4). After four surface-finishing treatments (untreated control, polishing, glazing, and polishing + glazing), the specimens underwent acetic acid aging across four time points (baseline, 1st, 10th, and 22nd year). We measured surface roughness and microhardness and performed topographic evaluation using SEM. We assessed cell viability according to ISO 10993-5 using the MTT assay in L929 cells. We conducted statistical analyses using mixed-design ANOVA, with Bonferroni and Tamhane post-hoc tests for group comparisons and Spearman correlation to examine relationships between variables ($p<0.05$).

RESULTS: Surface finishing procedures and their interactions with other variables were statistically significant ($p<0.05$), with differences predominantly observed after 10 years of aging. Tetragonal zirconia exhibited higher roughness and cell viability, while no significant difference was detected between polishing and glazing groups ($p>0.05$), as control groups consistently showed the highest values. Microhardness differed significantly between the glazing and polishing + glazing groups, regardless of material type or aging period. Overall, MTT assay results showed cell viability above the 70% threshold across all groups, though it decreased at 22 years compared with 10 years.

CONCLUSION: Both zirconia materials were cytotoxically safe according to ISO 10993-5, yet their biological response involved complex interactions over time and with surface finishing. Clinically, polishing and tetragonal zirconia provided superior long-term stability, while cubic zirconia—with similar cytotoxic safety—may be preferred in aesthetic regions when polished.

Keywords: dental zirconia, cytotoxicity, roughness, microhardness, L929

Dişsiz Üst Çenede Ölçü Yöntemi ve Tarama Gövdesi Tasarımının Tam Ark İmplant Ölçülerinin Doğruluğuna Etkisi

Yazarlar:

İlayda Gemicioğlu[1], Ecem Kahya[2], Ayşenur Özcan Sezgin[1], Sina Saygılı[3], Onur Geçkili[3]

Kurumlar:

[1] İstanbul Üniversitesi, Sağlık Bilimleri Enstitüsü, Diş Hekimliği Fakültesi, Protetik Diş Tedavisi Ana Bilim Dalı, İstanbul, Türkiye

[2] İstanbul Kent Üniversitesi, Diş Hekimliği Fakültesi, Protetik Diş Tedavisi Ana Bilim Dalı, İstanbul, Türkiye

[3] İstanbul Üniversitesi, Diş Hekimliği Fakültesi, Protetik Diş Tedavisi Ana Bilim Dalı, İstanbul, Türkiye

ORCID:

İlayda Gemicioğlu: https://orcid.org/0009-0005-0073-4412

Ecem Kahya: https://orcid.org/0000-0002-6434-9813

Ayşenur Özcan Sezgin: https://orcid.org/0000-0002-3252-6221

Sina Saygılı: https://orcid.org/0000-0001-9411-0507

Onur Geçkili: https://orcid.org/0000-0002-7852-3915

Özet

Amaç: Bu in vitro çalışma, dişsiz üst çenede tam ark implant ölçülerinde farklı tarama gövdesi tasarımlarıyla yapılan ağız içi taramanın ve fotogrametri tabanlı tekniklerin doğruluğunu (trueness) değerlendirmiştir.

Gereç-Yöntem: 4 paralel implant içeren dişsiz üst çene modeli eklemeli üretim (3D baskı) yöntemiyle üretilmiş ve yüksek hassasiyetli bir masaüstü tarayıcı ile referans veri elde edilmiştir. Beş farklı ölçü yöntemi değerlendirilmiştir (n=12): konvansiyonel tarama gövdeleri (SB), geometrik uzantılı modifiye tarama gövdeleri (T-SB) ve yüzeyi modifiye edilmiş uzatılmış tarama gövdeleri (M-LSB) ile ağız içi tarama; ağız dışı fotogrametri (EPG) ve ağız içi fotogrametri (IPG). Bir tersine mühendislik yazılımı kullanılarak referans veriye en iyi uyum seçeneği ile eşleştirme yapıldıktan sonra, sağ ikinci premolar implant ile kalan 3 implant arasındaki lineer (mm) ve açısal (derece) sapmalar hesaplanmıştır. Veriler Kruskal-Wallis testi ve Dwass-Steel-Critchlow-Fligner ikili karşılaştırmaları (α=.05) ile analiz edilmiştir.

Bulgular: Ölçü yöntemi hem açısal hem de lineer sapmaları anlamlı derecede etkilemiştir (P<.001). Medyan açısal sapmalar en düşük EPG (0.10 derece) ve IPG (0.14 derece) gruplarında bulunmuş olup bu iki grup arasında anlamlı fark saptanmamıştır; bunu tüm diğer gruplardan farklı olan T-SB (0.38 derece) izlemiştir. SB (1.19 derece) ve M-LSB (1.31 derece) en yüksek açısal sapmaları göstermiş olup birbirlerinden

farklı bulunmamıştır. Lineer sapma açısından IPG en düşük değeri göstermiş (0.050 mm) ve EPG'den (0.060 mm) anlamlı olarak farklı bulunmuştur; T-SB (0.060 mm) ise her iki fotogrametri grubundan da farklı bulunmamıştır. SB (0.155 mm) ve M-LSB (0.220 mm), her ikisi de 0.150 mm'yi aşan en yüksek lineer sapmaları göstermiş ve birbirlerinden farklı bulunmamıştır.

Sonuç: Dişsiz üst çenede en yüksek doğruluğu fotogrametri tabanlı ölçü yöntemleri sağlamıştır. Test edilen T-SB tasarımı, konvansiyonel tarama gövdelerine kıyasla sapmaları azaltmış; lineer doğrulukta fotogrametri düzeyine ulaşmış, açısal doğrulukta ulaşamamıştır. Daha uzun tarama gövdeleri doğruluğu artırmamış olup SB ve M-LSB en yüksek lineer sapmaları göstermiştir.

Anahtar Kelimeler: dijital ölçü, fotogrametri, implant, tarama gövdesi

Giriş

İmplant destekli sabit tam protezler, tam dişsiz hastaların rehabilitasyonunda yaygın kabul gören bir tedavi seçeneğidir. 2 adet düz 2 adet açılı implant içeren konfigürasyon da tam ark restorasyonda sık kullanılan bir yaklaşımdır. Protez tasarımından bağımsız olarak uzun dönem başarı, protez altyapısı ile destek implantlar arasında pasif uyumun sağlanmasına bağlıdır; çünkü implant pozisyonlarının aktarımındaki hatalar mekanik ve biyolojik komplikasyonlara katkıda bulunabilir.1,2 Bu nedenle implant pozisyonlarının doğru kaydedilmesi, restoratif iş akışının en kritik aşamalarından biri olmaya devam etmektedir.

Konvansiyonel tam ark implant ölçüleri, özellikle splintlenmiş açık kaşık teknikleri, yüksek doğrulukları nedeniyle hâlâ güvenilir kabul edilmekte ve dijital iş akışlarıyla karşılaştırmada önemli bir referans olmayı sürdürmektedir. Ancak bu işlemler tekniğe duyarlı ve zaman alıcıdır; ayrıca ölçü materyallerine, model üretimine ve çok sayıda laboratuvar aşamasına bağlı birikimli hatalara açıktır. Sonuç olarak, konvansiyonel yaklaşımlar klinik açıdan geçerliliğini korusa da ilgi, konvansiyonel yöntemleri yalnızca kolaylık amacıyla değiştirmekten çok dijital ölçü yöntemlerini iyileştirmeye kaymıştır.3-5

Dijital teknolojiler; bilgisayar destekli tasarım ve üretime (CAD-CAM) dayalı tedavi planlaması, sanal protez tasarımı ve sadeleştirilmiş laboratuvar prosedürleri sayesinde protetik iş akışlarını önemli ölçüde dönüştürmüştür. İmplant protetiğinde bu geçiş; verimlilik, standardizasyon, veri depolama ve hasta konforu açısından sağladığı olası avantajlar nedeniyle tam dijital iş akışlarına olan ilgiyi artırmıştır. Bununla birlikte, dijital ölçünün doğruluğu özellikle tam ark implant rehabilitasyonlarında kritik bir endişe olmaya devam etmektedir.4-6

Ağız içi tarayıcılar (intraoral scanner, IOS), tarama gövdeleri aracılığıyla implant pozisyonlarının doğrudan dijital olarak kaydedilmesine ve konvansiyonel ölçüye gerek kalmadan sanal modellerin oluşturulmasına imkân tanır. Bu yaklaşım bazı endikasyonlarda klinik olarak kabul edilebilir sonuçlar verse de tam ark implant rehabilitasyonlarındaki öngörülebilirliği tartışmalıdır. Dişsiz arklarda stabil anatomik referans noktalarının bulunmaması, hareketli mukoza ve implantlar arasındaki uzun mesafe, görüntü birleştirme (stitching) hatası riskini artırır ve tarama doğruluğunu düşürür.4-6

Dijital ölçü, tam ark iş akışlarının zayıf noktası olmaya devam ettiğinden tarama güvenilirliğini artırmak için çeşitli stratejiler önerilmiştir. Bunlar arasında ters tarama gövdesi (reverse scan body) tabanlı iş akışları, tarama gövdelerinin splintlenmesi ve tarama sırasında referans geometriyi güçlendirmek amacıyla tarama gövdesi tasarımının modifiye edilmesi yer alır. Tarama gövdeleri dijital implant iş akışlarında kritik bir rol oynar; çünkü geometrileri, boyutları ve yüzey özellikleri hem taramayı hem de kütüphane eşleştirmesini doğrudan etkiler. Bu doğrultuda taranabilirliği artırmak ve tarama sırasında hizalama hatalarını azaltmak amacıyla uzatılmış tasarımlar, eksiltmeli (subtraktif) yüzey modifikasyonları ve yardımcı uzantılar ya da kanat benzeri yapılar gibi farklı tasarım konseptleri geliştirilmiştir. Ancak bu modifikasyonların tam ark doğruluğunu ne ölçüde iyileştirdiği belirsizdir.7-12

Buna paralel olarak fotogrametri, tam ark implant ölçüleri için alternatif bir dijital ölçü yöntemi olarak öne çıkmıştır. Önceki karşılaştırmalı çalışmalar, tam ark implant dijitalizasyonunda fotogrametrinin yüksek doğruluk sağladığını bildirmiştir; bunun başlıca nedeni, stereofotogrametri ve ağız dışı fotogrametrinin IOS tabanlı iş akışlarındaki birikimli birleştirme sürecinden kaçınmasıdır. Bununla birlikte, konvansiyonel ağız dışı fotogrametri sistemleri yalnızca implant koordinatlarını kaydeder; yumuşak doku anatomisi ve ilişkili ağız içi yapılar için ek bir tarama gerektirir, bu da iş akışını karmaşıklaştırır.13-18

Daha yakın zamanda, fotogrametrik prensipleri bir ağız içi tarama cihazına entegre eden yeni bir yaklaşım olarak ağız içi fotogrametri (IPG) tanıtılmıştır. Optik yüzey taramasını ve işaretleyici (marker) tabanlı fotogrametrik kaydı tek bir sistemde birleştiren IPG, yüksek doğruluğu korurken dijital iş akışını sadeleştirebilir.19-21 Aoralscan Elite sistemi, IOS ve IPG'yi aynı ünitede birleştiren ilk ticari cihazlardan biridir. Kodlu işaretleyicilerin tanınmasına ve ayrı harici cihazlara ya da sonradan veri hizalama adımlarına gerek kalmadan tek bir birleşik veri oluşturulmasına olanak tanır. Bu gelişme, yalnızca sonraki laboratuvar aşamalarını dijitalleştirmek yerine ölçü yönteminin kendisini iyileştirme ihtiyacına yanıt verdiği için özellikle önemlidir.21,22

Dijital implant ölçüleriyle ilgili literatür giderek genişlese de farklı tarama gövdesi tasarımlarının, IOS tabanlı ölçünün ve fotogrametri sistemlerinin standart bir deneysel düzen içinde doğrudan karşılaştırılması sınırlıdır. Özellikle tarama gövdesi geometrisinin ve ölçü yönteminin tam ark doğruluğuna göreli katkısı tam olarak açıklığa kavuşturulmamıştır. Ayrıca aynı deneysel koşullarda elde edilmiş ağız içi ve ağız dışı fotogrametri sistemlerine ait karşılaştırmalı veriler hâlâ azdır.

Bu nedenle bu in vitro çalışmanın amacı, dişsiz üst çenede ağız içi tarama ile ağız içi ve ağız dışı fotogrametri dahil olmak üzere farklı tarama gövdesi tasarımları ve ölçü yöntemleriyle elde edilen tam ark implant pozisyon aktarımının doğruluğunu değerlendirmek ve karşılaştırmaktır. Sıfır hipotezi, değerlendirilen ölçü yöntemleri arasında implant pozisyon aktarımının doğruluğu açısından anlamlı fark bulunmayacağıdır.

Standart 4 implant konfigürasyonuna sahip dişsiz üst çene ana modeli CAD yazılımında (exocad DentalCAD; exocad GmbH) tasarlanmıştır. İmplant konumları sağ ikinci premolar, sağ lateral kesici, sol lateral kesici ve sol ikinci premolar bölgelerine karşılık gelmektedir. Dijital tasarım, multi-unit abutment analoglarının doğru ve tekrarlanabilir biçimde yerleştirilmesi için yerleşik yuvalar içermektedir. Model, 3 boyutlu yazıcıda (Phrozen Sonic Mini 8K; Phrozen Tech Co., Ltd.) model reçinesi (Dental Model HP; ArmaResin) kullanılarak eklemeli üretimle üretilmiş ve üretici protokolüne göre son işlemlerden geçirilmiştir. Ardından dört multi-unit abutment analoğu (Mode Medical) yuvalara yerleştirilmiş ve modelin tabanından sabitlenerek 4 paralel implant içeren üst çene ana modeli elde edilmiştir (Şekil 1).

Ana model, yüksek hassasiyetli masaüstü tarayıcı (Solutionix C500; Solutionix Co., Ltd.) ile dijitalleştirilmiş ve elde edilen STL (standard tessellation language) dosyası referans veri seti olarak kullanılmıştır.

Beş ölçü yöntemi değerlendirilmiştir:

SB grubu: Konvansiyonel tarama gövdeleri (Mode Medical) multi-unit abutment analoglarına bağlanmış ve ağız içi tarayıcı (Aoralscan Elite; SHINING 3D Tech Co., Ltd.) ile taranmıştır (Şekil 2B, 3A, 4A).

T-SB grubu: Yüzey girintileri, çıkıntıları ve lateral kanat uzantıları içeren modifiye geometriye sahip bir tarama gövdesi (Ticrom Digital Implant Solution; Ticrom Technology Ltd.) bağlanmış ve aynı ağız içi tarayıcı ile taranmıştır (Şekil 2C, 3B, 4B).

M-LSB grubu: Dış yatay uzantılara sahip uzatılmış bir tarama gövdesi (Mode Medical) kullanılmıştır (Şekil 2D, 3C, 4C). Ölçü sırasında doğruluğu artırmak amacıyla üretim aşamasında tarama gövdesi tasarımından X ve Y şeklinde yüzey işaretleri eksiltilmiştir. Bu tarama gövdeleri de aynı ağız içi tarayıcı ile taranmıştır.

EPG grubu: İmplant pozisyonları ağız dışı fotogrametri sistemiyle (iCam4D; Imetric SA) kaydedilmiştir. Optik işaretleyiciler (ICamBodies MU, RP 1.4; Imetric SA) üretici talimatlarına göre her multi-unit abutment analoğuna elle sıkılmıştır (Şekil 2F, 3E, 4D).

IPG grubu: İmplant pozisyonları aynı ağız içi tarayıcının (Aoralscan Elite) ağız içi fotogrametri modu kullanılarak kaydedilmiş; sisteme özgü kodlu tarama gövdeleri (SHINING 3D Tech Co., Ltd.) her multi-unit abutment analoğuna elle sıkılmıştır (Şekil 2E, 3D, 4E).

SB, T-SB ve M-LSB gruplarında tüm taramalar Aoralscan Elite ağız içi tarayıcısıyla standart tarama

modunda yapılmıştır. Sağ posterior bölgeden başlayarak okluzal-bukkal-lingual tarama yolu izlenmiştir. Tarama gövdeleri taramadan önce multi-unit abutment analoglarına elle sıkılmış ve tekrarlanan taramalar arasında sökülmemiş ya da yeniden konumlandırılmamıştır. EPG grubunda ölçüler, üretici protokolüne göre iCam4D ağız dışı fotogrametri sistemi ile alınmıştır. IPG grubunda Aoralscan Elite ağız içi fotogrametri moduna alınmış ve ölçüler kodlu tarama gövdeleri kullanılarak alınmıştır. Yazılımın otomatik tanıma yapabilmesi için kodlu tarama gövdelerinin okluzal yüzeyleri üzerinde zikzak tarama yolu izlenmiştir.

Her grupta 12 ölçü alınmıştır (n=12). Önceden (a priori) güç analizi yapılmamıştır; tekrarlanan ölçü sayısı, tam ark dijital implant ölçülerinin doğruluğunu değerlendiren önceki in vitro çalışmalara ve standart deney koşullarındaki uygulanabilirliğe göre belirlenmiştir.8-10 Tüm ölçüler, sabit ortam aydınlatması dahil standart çevre koşullarında tek bir deneyimli operatör tarafından alınmıştır.

Elde edilen tarama verileri STL dosyası olarak dışa aktarılmış ve dental CAD yazılımına (exocad DentalCAD) aktarılmıştır. Konvansiyonel, modifiye, uzatılmış ve kodlu tarama gövdeleri, sanal implant analoglarının pozisyonlarını oluşturmak için sisteme özgü dijital kütüphaneleriyle eşleştirilmiştir (Şekil 5).

Üç boyutlu sapma analizi bir tersine mühendislik yazılımında (Geomagic Control X; 3D Systems, Inc.) yapılmıştır. Test verileri, en iyi uyum (best-fit) seçeneği ile referans veriye eşleştirilmiştir (Şekil 6). Sağ ikinci premolar bölgesindeki implant analoğu sabit referans noktası olarak belirlenmiştir. Referans analog ile kalan 3 implant analoğunun her biri arasındaki lineer sapmalar (mm) ve açısal sapmalar (derece) hesaplanmış ve her ölçü için ortalama sapma değerleri elde edilmiştir (Şekil 7). Doğruluk (trueness), test ve referans verileri arasındaki sapma olarak tanımlanmış ve lineer ve açısal sapma değerleriyle ifade edilmiştir.

Veriler Kruskal-Wallis testi ile analiz edilmiş; ikili karşılaştırmalar Dwass-Steel-Critchlow-Fligner testi ile yapılmıştır. Değerler medyan (minimum–maksimum) olarak sunulmuştur. İstatistiksel anlamlılık düzeyi □=.05 olarak belirlenmiştir.

Bulgular

Ölçü yöntemi hem açısal hem de lineer sapmaları anlamlı derecede etkilemiştir (P<.001).

Medyan açısal sapmalar en düşük EPG (0.10 derece) ve IPG (0.14 derece) gruplarında bulunmuş olup bu iki grup arasında anlamlı fark saptanmamıştır; bunu tüm diğer gruplardan farklı olan T-SB (0.38 derece) izlemiştir. SB (1.19 derece) ve M-LSB (1.31 derece) en yüksek açısal sapmaları göstermiş olup birbirlerinden farklı bulunmamıştır (Tablo 1, Grafik 1).

Lineer sapma açısından IPG en düşük değeri göstermiş (0.050 mm) ve EPG'den (0.060 mm) anlamlı olarak farklı bulunmuştur; T-SB (0.060 mm) ise her iki fotogrametri grubundan da farklı bulunmamıştır. SB (0.155 mm) ve M-LSB (0.220 mm), her ikisi de 0.150 mm'yi aşan en yüksek lineer sapmaları göstermiş ve birbirlerinden farklı bulunmamıştır (Tablo 2, Grafik 2).

Tartışma

Bu çalışma, ölçü yönteminin dişsiz üst çenede tam ark implant ölçülerinin doğruluğunu anlamlı derecede etkilediğini göstermiştir. Bu nedenle değerlendirilen ölçü yöntemleri ve tarama gövdesi tasarımları arasında fark bulunmayacağını öne süren sıfır hipotezi reddedilmiştir. Bu bulgular, protetik iş akışları giderek dijitalleşse de ölçü yönteminin doğruluğunun tam ark implant protezlerinin üretiminde kritik bir belirleyici olmaya devam ettiği görüşünü desteklemektedir. Bu bağlamda, implant pozisyonlarının dijital olarak kaydedilme biçimini iyileştirmek, iş akışındaki dijitalleşme düzeyini artırmaktan daha önemli görünmektedir.

Tam ark implant destekli protezlerde pasif uyumun sağlanması için implant pozisyonunun doğru aktarılması esastır; çünkü uyumsuzluk hem biyolojik hem de mekanik komplikasyonlarla ilişkilendirilmiştir.1-3 Bu nedenle çalışmada gözlenen sapmaların büyüklüğü, özellikle uyumsuzlukların protez altyapısı boyunca birikebildiği tam ark restorasyonlarda klinik açıdan önemlidir.1 Klinik açıdan, tam ark implant protezlerinde pasif uyum için 150 µm'ye kadar olan uyumsuzluklar sıklıkla klinik olarak kabul edilebilir kabul edilirken, 100 µm'ye yakın eşikler daha temkinli hedefler olarak değerlendirilebilir.13,18 Bu çalışmada IPG (0.050 mm), EPG (0.060 mm) ve T-SB (0.060 mm) gruplarının medyan lineer sapmaları 100 µm'nin altında kalırken, SB (0.155 mm) ve M-LSB (0.220 mm) grupları 150 µm'yi aşarak klinik açıdan daha olumsuz bir profil sergilemiştir. Dolayısıyla dijital iş akışları verimliliği artırsa da klinik değerleri, ölçü yönteminin kabul edilebilir aralıkta sapma değerleri sağlayıp sağlayamamasına bağlıdır.

Bu çalışmada IOS tabanlı tekniklerde gözlenen daha düşük doğruluk, tam ark implant ölçülerinde azalmış doğruluk bildiren önceki literatürle uyumludur. IOS sistemleri görüntü birleştirmeye (stitching) dayanır ve birikimli kayıt hataları, özellikle dişsiz arklarda, tarama uzunluğu arttıkça ve anatomik referans noktaları azaldıkça artar.5,6 Önceki çalışmalar, üst çene taramalarının daha geniş dişsiz alanlar ve azalmış sabit referans noktaları nedeniyle daha zor olduğunu da bildirmiştir.23 Bu faktörler IOS tabanlı iş akışlarında birleştirmeye bağımlılığı artırarak hata birikimine katkıda bulunabilir. Birlikte değerlendirildiğinde bu bulgular, tam ark dijital iş akışlarının zayıf noktasının dijitalleşmenin kendisi değil, ölçü aşamasının güvenilirliği olduğunu düşündürmektedir.

M-LSB grubu sayısal olarak en yüksek açısal ve lineer sapmaları göstermiş, SB grubundan ise anlamlı olarak farklı bulunmamıştır. Bu çalışmada, yüzey detayını artırmak ve tarama sırasında tanınmayı kolaylaştırmak amacıyla uzun tarama gövdelerinde bilinçli olarak eksiltici X ve Y şeklinde işaretler oluşturulmuştur. Bu strateji, eksiltmeli geometrik modifikasyonların konumlandırma (georeferencing) için benzersiz referans özellikleri oluşturarak doğruluğu artırabileceğini gösteren önceki kanıtlara dayanmaktadır.11 Ancak bu modifikasyonlara rağmen M-LSB grubu konvansiyonel tarama gövdelerine göre bir iyileşme sağlamamıştır. Bu bulgu, ek yüzey detayının olası faydasının, uzatılmış tasarımların kendisinden kaynaklanan dezavantajlarla gölgede kaldığını düşündürmektedir. Daha uzun bir tarama gövdesi IOS'un optimal görüş alanının dışına taşabilir, ilgili geometriyi okluzal tarama düzleminden uzaklaştırabilir ve tarama sırasında gölgelenme ya da görünmeyen bölgeler oluşturabilir. Ayrıca daha yüksek yapılar, tarayıcı ucunun küçük açılanma hatalarını büyütebilir ve kütüphane eşleştirmesini zorlaştırabilir. Bir diğer olası açıklama, uzatılmış ve kalibre edilmemiş tarama gövdesinin üretim hassasiyetinin test edilen diğer tasarımlardan daha düşük olması ve bunun hem tarama hem de sanal

kütüphane eşleştirmesi sırasında ek uyumsuzluklara yol açmasıdır. Önceki çalışmalar, tarama gövdesi tasarımının dijital ölçü doğruluğunu etkilediğini göstermiştir.7-11 Bu bulgular, konvansiyonel boyutlardaki tarama gövdelerinde eksiltmeli modifikasyonlarla doğruluğun arttığını bildiren Lawand ve ark.11 çalışmasından da farklıdır. Bu fark, uzatılmış bir tarama gövdesi tasarımıyla birlikte kullanıldığında eksiltmeli yüzey modifikasyonlarının tek başına yeterli olmadığını gösteriyor olabilir.

Test edilen T-SB tasarımı, konvansiyonel tarama gövdelerine kıyasla sapmaları azaltmıştır. Lineer sapmada her iki fotogrametri grubundan da anlamlı olarak farklı bulunmamış, ancak açısal sapmada tüm diğer gruplardan farklı bir ara değer göstererek fotogrametri düzeyine ulaşamamıştır. Bu bulgu, tarama gövdesi geometrisinin tarama sonuçlarını etkileyebildiğini, ancak özellikle açısal doğrulukta ölçü yönteminin sınırlamalarını tamamen telafi etmediğini göstermektedir.

Her iki fotogrametri grubu da daha düşük açısal ve lineer sapmalar göstermiştir. Bu durum, ölçü prensibindeki temel farkla açıklanabilir: Fotogrametri implant pozisyonlarını işaretleyiciler arasındaki uzaysal ilişkilere göre belirler ve ardışık görüntü birleştirmeye dayanmaz. Bu bulgular, fotogrametri için IOS tabanlı tekniklere kıyasla daha düşük sapma değerleri bildiren önceki çalışmalarla uyumludur.13-15,17,18,20,21 Revilla-León ve ark.16 klinik bir çalışmada implant tarama tekniğinin doğruluğu etkilediğini, ancak en iyi performans gösteren yöntemin değerlendirilen parametreye göre değiştiğini göstermiştir. In vivo ve in vitro çalışmalar; stereofotogrametri, ağız dışı fotogrametri ve ağız içi fotogrametrinin konvansiyonel IOS tabanlı yaklaşımlara göre daha doğru tam ark implant pozisyon aktarımı sağlayabileceğini göstermiştir.15-18,20-24 Bu anlamda fotogrametri, tarama sırasında oluşan hataları iş akışının sonraki aşamalarında telafi etmeye çalışmak yerine ölçü aşamasının kendisini iyileştirme girişimi olarak yorumlanabilir.

Bu çalışmada ağız içi ve ağız dışı fotogrametri sistemleri de aynı koşullar altında değerlendirilmiştir. Açısal sapmada iki yöntem arasında anlamlı fark bulunmazken, lineer sapmada IPG, EPG'den anlamlı olarak daha düşük değerler göstermiştir. Bu farkı birkaç faktör açıklayabilir. Birincisi, IPG fotogrametrik kaydı ve optik yüzey taramasını tek bir cihazda birleştirerek ölçü ve birleştirme adımlarının sayısını azaltır. İkincisi, IPG'de kullanılan kodlu tarama gövdesi sistemleri işlem sırasında daha stabil tanımlama ve eşleştirme sağlayabilir. Üçüncüsü, aynı yazılım ortamına gömülü özel triangülasyon ve hizalama algoritmaları aktarıma bağlı hataları azaltabilir. Akıllı telefon tabanlı ve entegre IPG iş akışlarını içeren güncel çalışmalar da fotogrametrinin doğruluktan ödün vermeden sadeleştirilmiş dijital protokollere dahil edilebileceği görüşünü desteklemektedir.19,21

Bu çalışmanın sonuçları sınırlamaları çerçevesinde yorumlanmalıdır. Birincisi, çalışma in vitro olarak yapılmış ve tükürük, hasta hareketi ve yumuşak doku dinamikleri gibi klinik koşullar simüle edilmemiştir. İkincisi, IOS tabanlı gruplarda yalnızca 1 IOS sistemi değerlendirilmiştir ve sonuçlar farklı cihazlar arasında değişebilir. Üçüncüsü, 4 implant içeren standart konfigürasyon daha karmaşık klinik senaryoları veya açılı implant yerleşimlerini temsil etmeyebilir. Son olarak, doğruluk değerlendirilmiş olsa da üretilmiş bir altyapının pasif uyumu doğrudan değerlendirilmemiştir.

Sonuç

Dişsiz üst çenede en yüksek doğruluğu fotogrametri tabanlı ölçü yöntemleri sağlamıştır. Test edilen T-SB tasarımı, konvansiyonel tarama gövdelerine kıyasla sapmaları azaltmış; lineer doğrulukta fotogrametri düzeyine ulaşmış, açısal doğrulukta ulaşamamıştır. Daha uzun tarama gövdeleri doğruluğu artırmamış olup SB ve M-LSB en yüksek lineer sapmaları göstermiştir.

Tablo 1. Dişsiz üst çenede ölçü yöntemlerinin açısal sapma doğruluğu

Teknik | Açısal Sapma (derece) | χ^2

SB | 1.19 (0.43-1.76)c | 51.2 | <.001

T-SB | 0.38 (0.31-0.58)b | |

EPG | 0.10 (0.09-0.26)a | |

IPG | 0.14 (0.05-0.26)a | |

M-LSB | 1.31 (0.42-2.06)c | |

χ^2: Kruskal-Wallis test istatistiği (df=4); değerler medyan (minimum–maksimum) olarak sunulmuştur; a-c Aynı harfi paylaşan gruplar arasında anlamlı fark yoktur (Dwass-Steel-Critchlow-Fligner testi, α=.05).

Tablo 2. Dişsiz üst çenede ölçü yöntemlerinin lineer sapma doğruluğu

Teknik | Lineer Sapma (mm) | χ^2

SB | 0.155 (0.110-0.300)c | 43.8 | <.001

T-SB | 0.060 (0.030-0.110)ab | |

EPG | 0.060 (0.050-0.070)b | |

IPG | 0.050 (0.030-0.050)a | |

M-LSB | 0.220 (0.050-0.300)c | |

χ^2

Aynı harfi paylaşan gruplar arasında anlamlı fark yoktur (Dwass-Steel-Critchlow-Fligner testi, =.05).

Grafik 1. Ölçü yöntemlerine göre açısal sapma kutu grafiği.

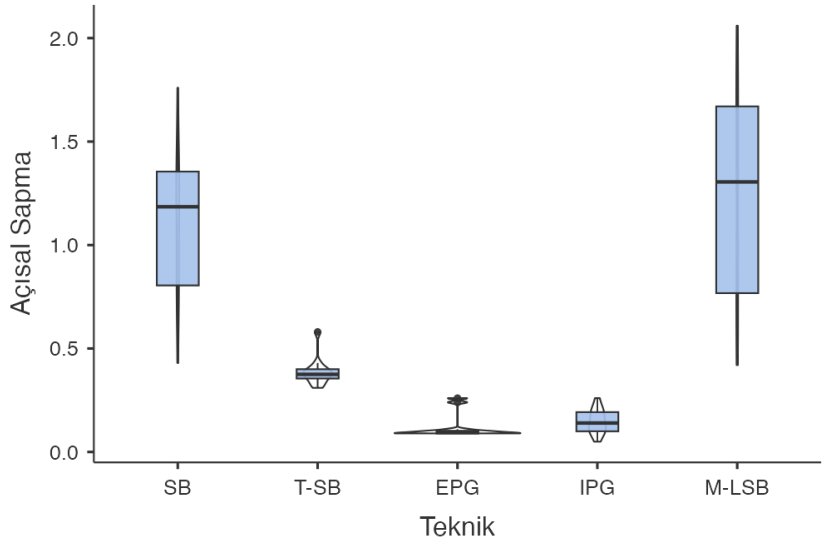

Grafik 2. Ölçü yöntemlerine göre lineer sapma kutu grafiği.

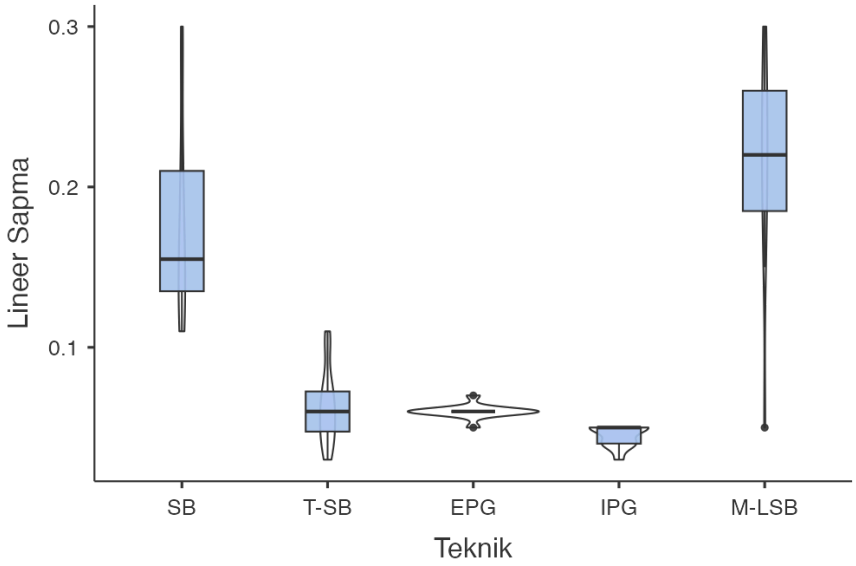

Şekil 1. Dişsiz üst çene modeli.



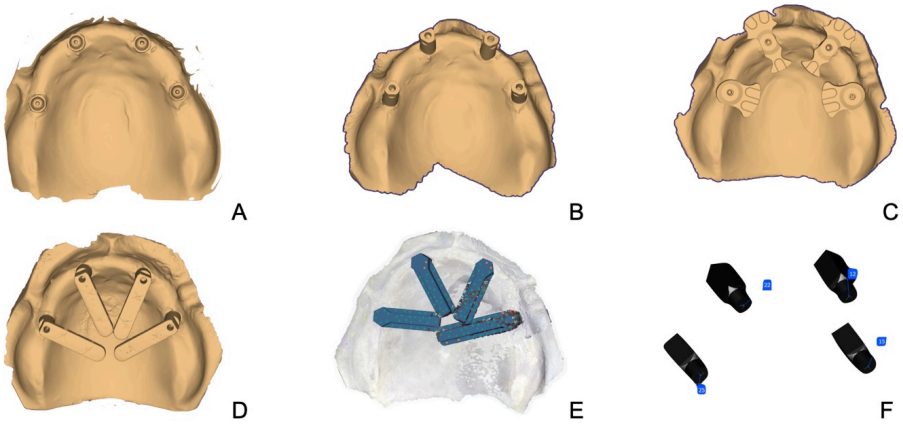

Şekil 2. Dişsiz üst çene modeli ve ölçü yöntemlerinin temsili görüntüleri. A. 4 implanta sahip dişsiz üst çene ana modelinin oklüzal görünümü. B. Konvansiyonel tarama gövdeleri (SB) ile üst çene ana modeli. C. Lateral uzantılı modifiye tarama gövdeleri (T-SB) ile üst çene ana modeli. D. Yüzeyi modifiye

edilmiş uzatılmış tarama gövdeleri (M-LSB) ile üst çene ana modeli. E. Ağız içi fotogrametri (IPG) için kullanılan sisteme özgü kodlu tarama gövdeleri ile üst çene ana modeli. F. Optik işaretleyicilerle ağız dışı fotogrametri (EPG) verisi elde edilmesi.

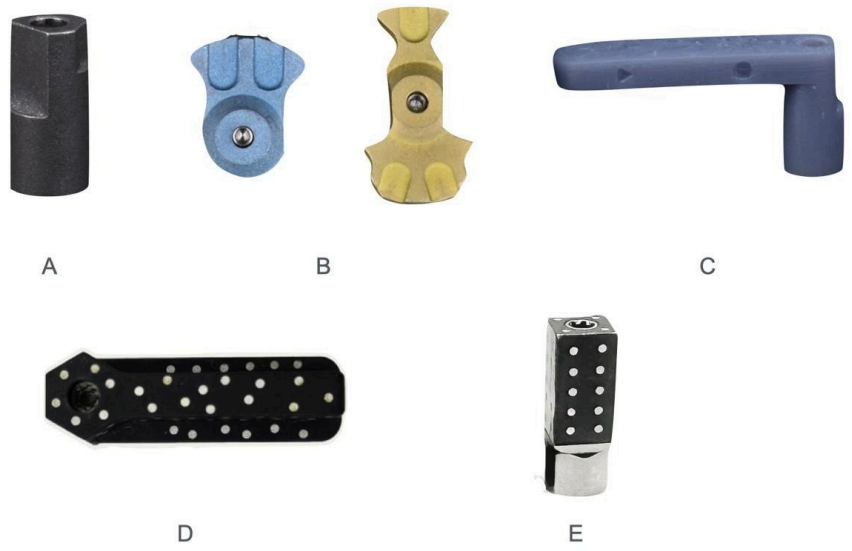

Şekil 3. A. Konvansiyonel tarama gövdesi (SB). B. Lateral uzantılı modifiye tarama gövdeleri (T-SB). C. Yüzeyi modifiye edilmiş uzatılmış tarama gövdesi (M-LSB). D. Ağız içi fotogrametri kodlu tarama gövdesi (IPG). E. Ağız dışı fotogrametri optik işaretleyicisi (EPG).

A | B | C

D | E |

Şekil 4. Test gruplarına ait tarama düzenekleri. A. Konvansiyonel tarama gövdeleri (SB). B. Lateral kanat uzantılı modifiye tarama gövdeleri (T-SB). C. Yüzeyi modifiye edilmiş uzatılmış tarama gövdeleri (M-LSB). D. Ağız dışı fotogrametri (EPG) optik işaretleyicileri. E. Ağız içi fotogrametri (IPG) kodlu tarama gövdeleri

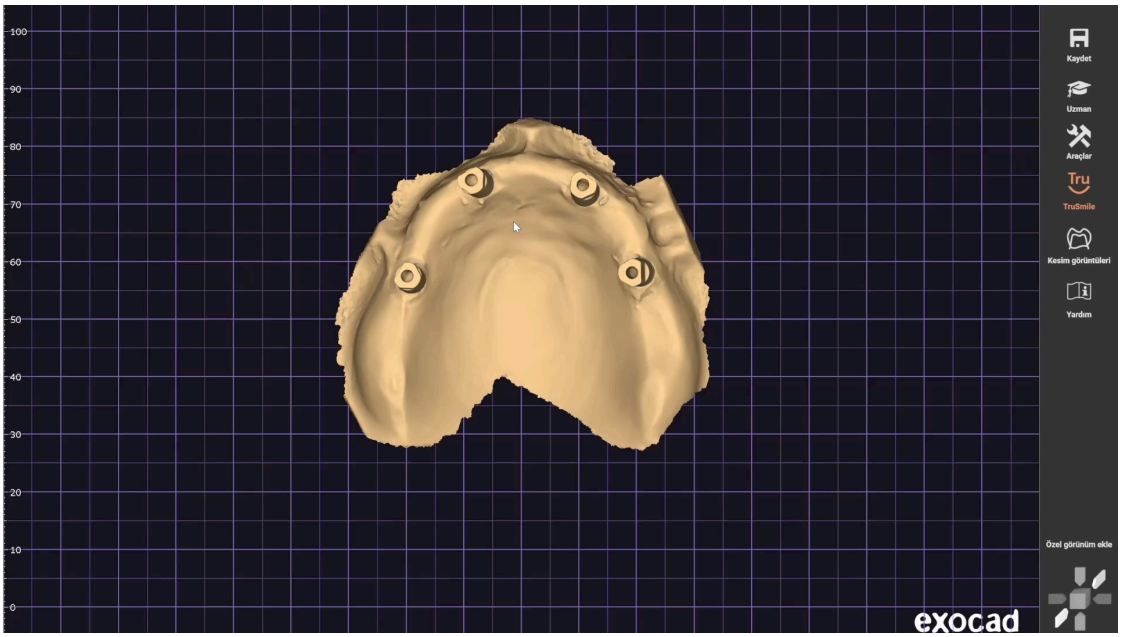

Şekil 5. Tarama verisinin dental CAD yazılımında (exocad DentalCAD) dijital kütüphane ile eşleştirilerek sanal implant analoglarının konumlandırılması.

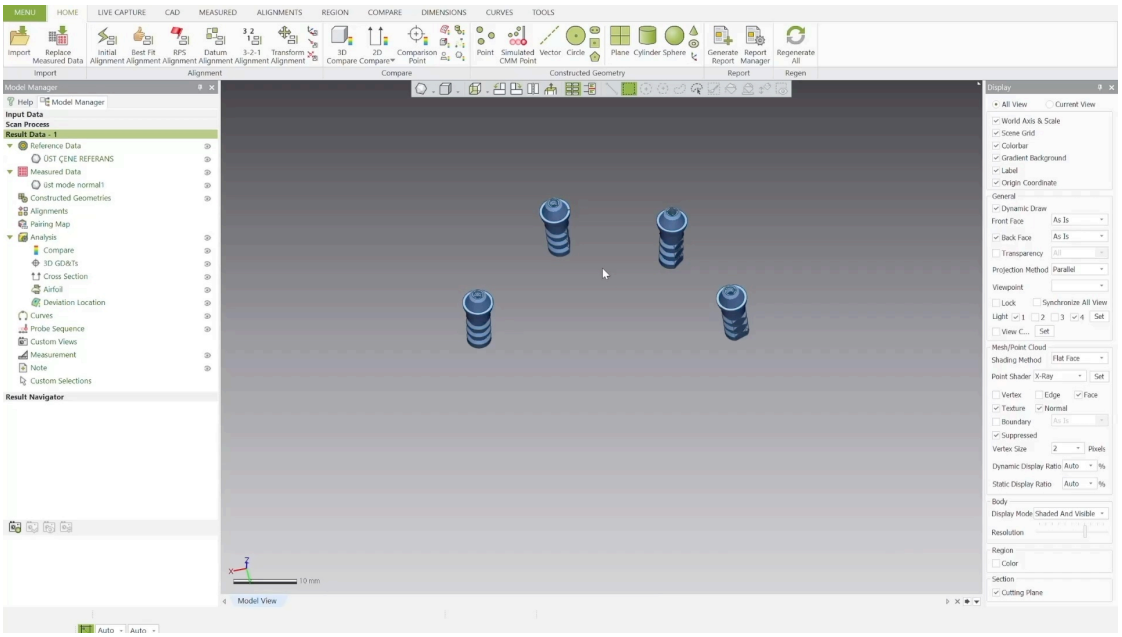

Şekil 6. Test verisinin tersine mühendislik yazılımında (Geomagic Control X) en iyi uyum seçeneği ile referans veriye eşleştirilmesi sonrası sanal implant analogları.

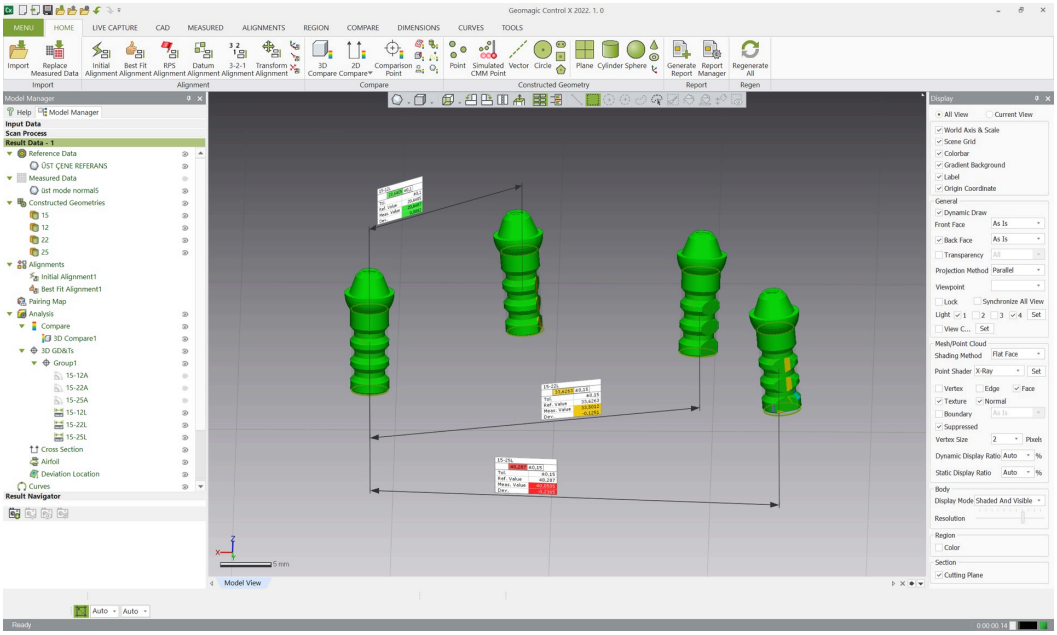

Şekil 7. Sağ ikinci premolar bölgesindeki referans implant analoğu ile kalan 3 implant analoğu arasındaki lineer sapmaların ölçümü.

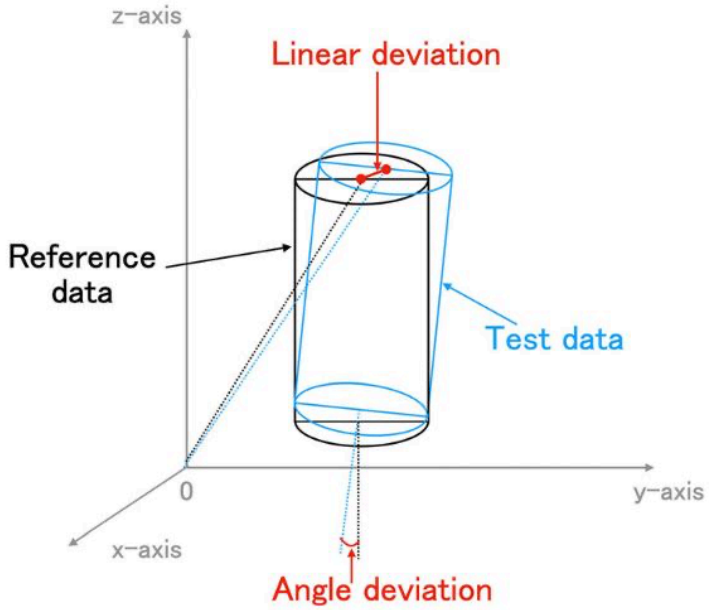

Şekil 8. Doğruluk değerlendirmesinde test ve referans verisi arasındaki lineer ve açısal sapmanın şematik gösterimi25

Kaynaklar

1. Jemt T, Lie A. Accuracy of implant-supported prostheses in the edentulous jaw. Analysis of precision of fit between cast gold-alloy frameworks and master casts by means of a three-dimensional photogrammetric technique. Clin Oral Implants Res 1995;6:172–80.

2. Asavanant N, Yang CC, AlQallaf H, Zandinejad A, Morton D, Nagai T, et al. Effects of complete-arch digital scanning techniques on the passive fit of CAD-CAM verification devices. J Prosthodont 2025;34:741–8.

3. Tallarico M, Qaddomi M, De Rosa E, Cacciò C, Jung YJ, Meloni SM, et al. Accuracy and precision of digital impression with reverse scan body prototypes and All-on-4 protocol: An in vitro research. Prosthesis 2025;7:36.

4. Cai ZZ, Li X, Wu XY, Lai HC, Shi JY. Does intra-oral scan improve the impression accuracy of full-arch implant-supported prostheses: A systematic review and meta-analysis. Clin Implant Dent Relat Res 2024;26:847–861.

5. Floriani F, Lopes GC, Cabrera A, et al. Linear accuracy of intraoral scanners for full-arch impressions of implant-supported prostheses: A systematic review and meta-analysis. Eur J Dent 2023;17:964–73.

6. De Rubertis C, Ferrante F, Stefanelli N, Friuli M, Madaghiele M, Demitri C, Palermo A. The accuracy of intra-oral scanners in full arch implant rehabilitation: a narrative review. Br Dent J 2023;235:887–91.

7. Revilla-León M, Fogarty R, Barrington JJ, Zandinejad A, Özcan M. Influence of scan body design and digital implant analogs on implant replica position in additively manufactured casts. J Prosthet Dent 2020;124:202–10.

8. Pozzi A, Arcuri L, Lio F, Papa A, Nardi A, Londono J. Accuracy of complete-arch digital implant impression with or without scanbody splinting: An in vitro study. J Dent 2022;119:104072.

9. Li Y, Fang H, Yan Y, Geng W. Accuracy of intraoral scanning using modified scan bodies for complete arch implant-supported fixed prostheses. J Prosthet Dent 2024;132:994.e1–e8.

10. Azevedo L, Laureti A, Marques T, Pitta J, Fehmer V, Pozzi A, et al. Effect of horizontal and vertical intraoral scan bodies on the trueness of complete-arch digital implant impressions. Clin Oral Implants Res 2025;36:1136–45.

11. Lawand G, Ismail Y, Revilla-León M, Tohme H. Effect of implant scan body geometric modifications on the trueness and scanning time of complete arch intraoral implant digital scans: An in vitro study. J Prosthet Dent 2024;131:1189–97.

12. Pinto RJ, Casado SA, Chmielewski K, Caramês JM, Marques DS. Accuracy of different digital acquisition methods in complete arch implant-supported prostheses: An in vitro study. J Prosthet Dent 2024;132:172–7

13. Pozzi A, Carosi P, Gallucci GO, Nagy K, Nardi A, Arcuri L. Accuracy of complete-arch digital implant impression with intraoral optical scanning and stereophotogrammetry: An in vivo prospective comparative study. Clin Oral Implants Res 2023;34:1106–17.

14. Cheng J, Zhang H, Liu H, Li J, Wang HL, Tao X. Accuracy of edentulous full-arch implant impression: An in vitro comparison between conventional impression, intraoral scan with and without splinting, and photogrammetry. Clin Oral Implants Res 2024;35:560–72.

15. Revilla-León M, Gómez-Polo M, Drone M, Barmak AB, Kois JC, Alonso Pérez-Barquero J. Accuracy of complete arch implant scans recorded by using intraoral and extraoral photogrammetry systems. J Prosthet Dent 2025;134:2508–14.

16. Revilla-León M, Cascos R, Barmak AB, Drone M, Kois JC, Gómez-Polo M. Clinical accuracy of complete arch implant scans recorded by using a noncalibrated splinting technique, intraoral photogrammetry, and extraoral photogrammetry with snap-on markers. J Prosthet Dent 2026;135:108.e1–e7.

17. Fu XJ, Cai ZZ, Shi JY, Qiao SC, Tonetti MS, Lai HC, Liu BL. Accuracy of a Novel Intraoral Photogrammetry Technique for Complete-Arch Implant Impressions: An In Vitro Study. Clin Oral Implants Res 2025;36:991–9.

18. Eldabe AK, Adel-Khattab D, Botros KH. Accuracy of intraoral photogrammetry in complete arch digital implant scanning: An in vivo prospective comparative study. J Prosthet Dent 2026;135:342–51.

19. Gómez-Polo M, Rodríguez-Fernández E, Vasquez-Ramos S, Revilla-León M. A digital workflow using a smartphone-based photogrammetry app for capturing implant positions in complete arch fixed implant-supported prostheses. J Prosthet Dent 2026;135:241–6.

20. Brakoč J, Todorović A, Mangano FG, Glišić M, Šćepanović M. Accuracy of intraoral photogrammetry versus direct digital implant impressions in the fully edentulous lower jaw: An in vitro study. J Dent 2025;156:105654.

21. Mangano FG, Lerner H, Valle G, Biaggini F, Mangano C, Dybov A. Trueness of extraoral photogrammetry, intraoral photogrammetry and direct intraoral scanning in the full-arch digital implant impression: A comparative in vitro study. J Dent 2026;165:106269.

22. Pozzi A, Laureti A, Tawil I, Chow J, Azevedo L, Fehmer V, Sailer I. Intra oral photogrammetry: Trueness evaluation of novel technology for implant complete-arch digital impression in vitro. Clin Implant Dent Relat Res 2025;27:e70049.

23. Yan Y, Lin X, Yue X, Geng W. Accuracy of 2 direct digital scanning techniques-intraoral scanning and stereophotogrammetry-for complete arch implant-supported fixed prostheses: A prospective study. J Prosthet Dent 2023;130:564–72.

24. Kosago P, Ungurawasaporn C, Kukiattrakoon B. Comparison of the accuracy between conventional and various digital implant impressions for an implant-supported mandibular complete arch-fixed prosthesis: An in vitro study. J Prosthodont 2023;32:616–24.

25. Sanda M, Miyoshi K, Baba K. Trueness and precision of digital implant impressions by intraoral scanners: a literature review. Int J Implant Dent 2021;7:97.

Farklı Kürleme Koşullarının 3D Rezin Restoratif Materyalin Optik Özelliklerine Etkisinin Araştırılması

İlke Çalışkan, Nazlı Aydın, Koray Soygun

Çukurova Üniversitesi Protetik Diş Tedavisi Anabilim Dalı

GİRİŞ: 3D yazıcılarla üretilen rezinlerin optimize edilmesinde post-polimerizasyon işlemi önemli bir aşamadır. Bu çalışmanın amacı, farklı post-polimerizasyon koşullarının ve in vitro olarak yapay tükrükte bekletmenin daimi 3B baskı rezinin optik özellikleri üzerindeki etkisini değerlendirmektir.

MATERYAL-METOD: Toplam 90 disk şeklinde örnek (10 × 2 mm) A2 renk daimi 3B baskı rezin (Dentafab C&B Ceramic Resin, DentaFab, İstanbul, Türkiye) ve bir DLP yazıcı kullanılarak basıldı. Örnekler kullanılan kürleme protokolüne göre alt gruplara (n=15) ayrıldı: kürleme uygulanmayan grup (Print), Otoflash cihazı (Otoflash), Form Cure V1 60°C'de (V1-on), FormCure V1 ısı özelliği kapalı (V1-off), Form Cure V2 60°C'de (V2-on) ve FormCure V2 ısı özelliği kapalı (V2-off). Örneklerin başlangıç ve tükürük içerisinde 1 hafta bekleme sonrası renk koordinatları (CIE L* a* b*) klinik bir spektrofotometre kullanılarak beyaz ve siyah arka fonlar üzerinde ölçüldü. Göreceli translusensi parametresi (RTP) ve renk değişimi (ΔE) hesaplandı. Two-way mixed design ANOVA ve one-way ANOVA kullanılarak istatistiksel analiz yapıldı.

BULGULAR: RTP değerlerinin analizinde, kürleme protokolünün istatistiksel olarak anlamlı fark yaratmadığı görülmüştür ($p > 0,05$). Tüm gruplarda ΔRTP değerleri algılanabilirlik ve kabul edilebilirlik eşiklerinin altında kalmıştır. ΔE değerlerinde gruplar arasında istatistiksel olarak anlamlı fark tespit edilmiştir ($p < 0,05$). Print grubu ile otoflash grubu ve print grubu ile V1-on grubu arasında anlamlı fark saptanmıştır ($p < 0,05$). V1-on grubu dışında tüm gruplarda ΔE değerleri algılanabilirlik eşiğinin üzerinde, ancak kabul edilebilirlik eşiğinin altında bulunmuştur.

SONUÇ: Post-polimerizasyon koşulları daimi 3B baskı materyalin translusensisi üzerinde etkili değildir. Fakat kullanılan post-polimerizasyon koşulu renk stabilitesi açısından dikkate alınmalıdır.

Anahtar Kelimeler: 3B baskı, renk değişimi, translusensi, kürleme cihazı

3D Daimi Bir Kron Rezin Materyalinin Renk Stabilitesine Glaze Uygulama Protokollerinin Etkisi

İlke Fatma Küçükbostan1, Hatice Nalan Bozoğulları2

1Karamanoğlu Mehmetbey Üniversitesi
2Ahmet Keleşoğlu Diş Hekimliği Fakültesi
3Protetik Diş Tedavisi
4Karaman

AMAÇ: 3 boyutlu yazdırılabilir (3D) daimi kron rezinlerinin uzun ömürlülüğünü etkileyen faktörlerden biri de renk stabilitesidir. Yüzey glaze ajanları restorasyonun renk değişimine karşı direncini iyileştirmek için kullanılmaktadır. Bu in-vitro çalışmanın amacı bir 3D daimi kron rezininin renk stabilitesine bir yüzey glaze ajanının uygulama protokollerinin etkisini incelemektir.

MATERYAL-METOD: Bir 3D daimi kron rezini kullanılarak 30 adet disk şeklinde örnek hazırlandı (10×1,5mm). Tüm örneklerin yüzeyi zımparalandıktan ve polisajlandıktan sonra, örnekler glaze materyali uygulaması öncesi yüzey hazırlama protokolüne göre 3 alt gruba ayrıldı (n=10). 1.Grupta örneklerin yüzeyine polisaj sonrası herhangi bir işlem yapılmadan glaze uygulandı (kontrol), 2.Gruba Al2O3 ile aşındırma sonrası glaze uygulandı, 3.Gruba Al2O3 ve primer uygulaması sonrası glaze uygulaması yapıldı Örneklerin ilk renk parametreleri bir spektrofotometre ile ölçüldü. Daha sonra örnek grupları 7 gün boyunca kahvede bekletildi ve renk ölçümleri tekrarlandı. Renk farklılıkları (ΔE00) hesaplandı. Elde edilen veriler Kruskal-Wallis ve Mann-Whitney U istatistiksel analizleri ile analiz edildi.

BULGULAR: Elde edilen ortalama ΔE00 değerlerine göre, glaze uygulama protokollerinin daimi kron rezininin renk stabilitesinde istatistiksel olarak anlamlı bir fark göstermediği görülmüştür p=0.334 (p> 0.05). En yüksek ΔE00 değeri Grup 2'de gözlemlenirken (1,043±0,656), en düşük ΔE00 değeri Grup 1'de gözlemlenmiştir. (0,552 ± 0,244). Tüm grupların ortalama ΔE00 değerleri, klinik algılanabilirlik (ΔE00 ≤ 1,30) eşik değerlerinden daha düşüktü.

SONUÇ: 3D daimi kron rezini ile üretilen restorasyona glaze ajanı uygulanmadan önce yapılan yüzey hazırlama protokollerinin rezinin renk stabilitesi üzerinde anlamlı bir etkisinin olmadığı saptanmıştır. Tüm gruplar kabul edilebilir renk değişikliği göstermiştir.

Anahtar Kelimeler: 3D daimi kron rezin, Renk stabilitesi, Yüzey glaze ajanı

The Effect of Glazing Application Protocols on the Color Stability of 3D-Printed Permanent Crown Resin

İlke Fatma Küçükbostan1, Hatice Nalan Bozoğulları2

1Karamanoglu Mehmetbey University

2Ahmet Keleşoğlu Faculty of Dentistry

3Prosthetic Dentistry

4Karaman

PURPOSE: Color stability affects the longevity of 3D-printable permanent crown resins. Surface glazing agents are applied to enhance the resistance of restorations to discoloration. The aim of this in-vitro study is to investigate the effect of application protocols of a surface glazing agent on the color stability of a permanent crown resin used in additive manufacturing.

MATERIALS-METHODS: Thirty disc-shaped specimens were fabricated using a 3D-printable permanent resin (10×1,5mm). After grinding and polishing, the specimens were divided into three subgroups (n=10) according to the surface preparation protocol. Group 1 served as the control group, and the glazing material was applied to the specimen surfaces after polishing without any additional surface treatment. In Group 2, specimens underwent air abrasion with Al2O3 before applying the glazing material. In Group 3, specimens underwent air abrasion with Al2O3, followed by primer application, before the glazing procedure. The initial color parameters were measured using a spectrophotometer. The specimens were then immersed in coffee for 7 days, after which the color parameters were measured again. Color differences were calculated. The data were analyzed using Kruskal-Wallis and Mann-Whitney U statistical analyses.

RESULTS: According to the data, the glaze application protocols did not show statistically significant differences in the color stability of permanent crown resin ($p = 0.334$; $p > 0.05$). After immersion in the coffee, the highest ΔE00 value was observed in Group 2 (1.043 ± 0.656), whereas the lowest ΔE00 value was observed in Group 1 (0.552 ± 0.244). The mean ΔE00 values of all groups were below the clinical perceptibility threshold (ΔE00 ≤ 1.30).

CONCLUSION: Tested surface treatment protocols applied before glazing the resin had no significant effect on the color stability of 3D-printable permanent crown resin. All groups showed acceptable color change.

Keywords: 3D-printable permanent crown resin, Color stability, Surface glaze agent

Mandibular Kemik Rezorpsiyon Düzeyi ile Tam Protez Memnuniyeti Arasındaki İlişkinin Değerlendirilmesi

Sezgi Cinel Şahin1, Melih Özdede2, İrem Nur Ceylan1

1Pamukkale Üniversitesi Diş Hekimliği Fakültesi, Protetik Diş Tedavisi Anabilim Dalı, Denizli
2Dokuz Eylül Üniversitesi Diş Hekimliği Fakültesi, Ağız, Diş ve Çene Radyolojisi Anabilim Dalı, İzmir

AMAÇ: Tam dişsiz hastalarda mandibular kemik rezorpsiyon düzeyi ile tam protez kullanımına ilişkin hasta bildirimli sonuçlar arasındaki ilişkinin Oral Health Impact Profile for Edentulous Patients-Turkish (OHIP-EDENT-TR) indeksi kullanılarak değerlendirilmesidir.

GEREÇ-YÖNTEM: Mevcut kesitsel çalışmaya, tam protez tedavisi tamamlanmış ve en az 1 aylık takip sürecini tamamlayan tam dişsiz gönüllü hastalar dahil edildi. Mandibular rezorpsiyon düzeyi, panoramik radyografiler üzerinde mental foramenin konumu ile mandibular kemik yüksekliği arasındaki oranı esas alan McGary sınıflaması kullanılarak değerlendirildi. Hastaların ağız sağlığı ile ilişkili yaşam kalitesi ve protez memnuniyetleri de Türkçe geçerlilik ve güvenilirlik çalışmaları yapılmış olan OHIP-EDENT-TR indeks aracılığıyla değerlendirildi. McGary sınıflaması ile anket skorları arasındaki ilişkiler Spearman korelasyon ve Kruskal-Wallis testleri ile, kategorik değişkenler arasındaki ilişkiler ki-kare testi ile, cinsiyet grupları arasındaki farklılıklar ise Mann-Whitney U testi ile değerlendirildi; $p<0,05$ değeri istatistiksel anlamlılık sınırı olarak kabul edildi.

BULGULAR: Çalışmaya 43'ü (%51,8) kadın, 40'ı (%48,2) erkek toplam 83 gönüllü hasta katıldı. McGary kemik sınıflaması ile cinsiyet arasında istatistiksel olarak anlamlı ($\chi^2=22,4$; $p<0,001$) ve güçlü (Cramer's $V=0,519$) bir ilişki bulundu. McGary Sınıf 1 erkeklerde (%94,4), Sınıf 3 ve 4 ise kadınlarda (sırasıyla %74,1 ve %69,2) daha yüksek oranda gözlendi.OHIP-EDENT-TR toplam skorlarının cinsiyete göre anlamlı farklılık göstermediği ($U=699$; $p=0,141$), ancak bazı alt soru gruplarında cinsiyetler arasında anlamlı farklılık olduğu saptandı ($p<0,05$). McGary kemik sınıflaması ile OHIP-EDENT-TR'nin sorularına verilen yanıtlar arasında korelasyon tespit edilmedi ($-0,080\leq\rho\leq0,179$). Benzer şekilde, toplam anket skoru ile McGary kemik sınıflaması arasında da anlamlı bir ilişki saptanmadı ($\rho=0,053$; $p=0,633$).

SONUÇ: Bu çalışmada mandibular kret rezorpsiyon düzeyi ile tam protez kullanımına ilişkin hasta bildirimleri arasında anlamlı bir ilişki saptanmamıştır. Kemik rezorpsiyonunun cinsiyete göre farklılık göstermesi ve anket maddelerinde cinsiyete bağlı farklılıkların gözlenmesi, tam protez memnuniyetinin yalnızca anatomik parametrelerle açıklanamayabileceğini düşündürmektedir. Bu nedenle, tam protez tedavisinin değerlendirilmesinde klinik ve radyografik bulguların yanı sıra hasta bildirimli sonuç ölçütlerinin de dikkate alınması yararlı olabilir.

Anahtar Kelimeler: Tam protez, Mandibular kemik rezorpsiyonu, OHIP-EDENT-TR, Hasta memnuniyeti

Evaluation of the Relationship Between the Level of Mandibular Bone Resorption and Complete Denture Satisfaction

Sezgi Cinel Şahin1, Melih Özdede2, İrem Nur Ceylan1

1Pamukkale University Faculty of Dentistry, Department of Prosthodontics, Denizli

2Dokuz Eylül University Faculty of Dentistry, Department of Oral and Maxillofacial Radiology, Izmir

OBJECTIVE: This study aimed to evaluate the relationship between mandibular bone resorption and patient-reported outcomes related to denture use using the Oral Health Impact Profile for Edentulous Patients-Turkish (OHIP-EDENT-TR).

MATERIALS-METHODS: Completely edentulous patients who had completed denture treatment and at least 1 month of follow-up were included. Mandibular resorption was evaluated on panoramic radiographs using the McGary classification, based on the ratio between the position of the mental foramen and mandibular bone height. Oral health-related quality of life and denture satisfaction were assessed using the validated Turkish OHIP-EDENT-TR. Spearman's correlation and Kruskal-Wallis tests were used for McGary classification and questionnaire scores; chi-square and Mann-Whitney U tests were used for categorical variables and sex-related differences, respectively. Statistical significance was set at $p<0.05$.

RESULTS: Eighty-three patients, 43 (51.8%) women and 40 (48.2%) men, participated. McGary classification showed a significant ($\chi^2=22.4$; $p<0.001$) and strong (Cramer's $V=0.519$) association with sex. Class 1 was more frequent in men (94.4%), whereas Classes 3 and 4 were more frequent in women (74.1% and 69.2%, respectively). Total OHIP-EDENT-TR scores did not differ significantly by sex ($U=699$; $p=0.141$), although some item groups differed significantly ($p<0.05$). No correlation was found between McGary classification and OHIP-EDENT-TR item responses ($-0.080\leq\rho\leq0.179$) or total score ($\rho=0.053$; $p=0.633$).

CONCLUSION: No significant relationship was found between mandibular ridge resorption and patient-reported outcomes related to denture use. Sex-related differences in bone resorption and questionnaire responses suggest that complete denture satisfaction may not be explained solely by anatomical parameters. Patient-reported outcomes may therefore complement clinical and radiographic findings.

Keywords: Complete denture, Mandibular bone resorption, OHIP-EDENT-TR, Patient satisfaction

İç Yüzey Kaplamanın Zirkonya Restorasyonların Bağlanmasına Etkisinin İn-Vitro Olarak Değerlendirilmesi

Kubilay Sengul, Rifat Gözneli

Department of Prosthodontics, Marmara University, Faculty of Dentistry, Istanbul, Turkey

AMAÇ: Zirkonya restorasyonların iç yüzeyine uygulanan farklı iç yüzey kaplama yöntemlerinin, zirkonyanın rezin siman ile diş dokusuna bağlanma dayanımına etkisinin değerlendirilmesi amaçlanmıştır.

GEREÇ-YÖNTEM: Bu in vitro çalışmada dentin substratı olarak çekilmiş insan molar dişleri kullanıldı. Dentin yüzeyini açığa çıkarmak amacıyla dişlerin oklüzal dentin tabakası uzaklaştırıldı. Lityum disilikat (IPS e.max CAD) ve zirkonya (IPS e.max ZirCAD Prime) seramik örnekler CAD/CAM sistemi kullanılarak hazırlandı. Zirkonya örnekleri iç yüzey işlemine göre gruplara ayrıldı: yüzey işlemi uygulanmamış kontrol grubu, sinterizasyon öncesi feldspatik seramik kaplama uygulanan grup, sinterizasyon sonrası feldspatik seramik kaplama uygulanan grup ve Biomic LiSi kaplama uygulanan grup. Hazırlanan tüm seramik örnekler dual-cure rezin siman (Variolink Esthetic DC) kullanılarak dentin yüzeylerine adeziv olarak simante edildi. Simantasyon sonrası örnekler termal döngüleme ile yaşlandırıldı. Ardından örnekler mikroçubuklar elde edilecek şekilde kesilerek mikrogerilim bağlanma dayanımı (μTBS) testi üniversal test cihazı ile uygulandı. Kopma tipleri stereomikroskop altında değerlendirilmiş ve seçilen örneklerin yüzey morfolojileri taramalı elektron mikroskobu (SEM) ile analiz edildi. İstatistiksel değerlendirmeler One-way ANOVA varyans, Tukey HSD post-hoc ve Levene testleri ($p<0,05$) kullanılarak yapıldı.

BULGULAR: Gruplar arasında mikrogerilim bağlanma dayanımı değerleri açısından istatistiksel olarak anlamlı fark bulunmuştur ($p<0,05$). Lityum disilikat grubu en yüksek bağlanma dayanımı değerlerini gösterirken, zirkonya kontrol grubunda daha düşük değerler elde edilmiştir. Zirkonya iç yüzeyine uygulanan seramik kaplama işlemlerinin bağlanma dayanımını istatistiksel olarak anlamlı derecede artırdığı belirlenmiştir.

SONUÇ: Zirkonya restorasyonların iç yüzeyine uygulanan seramik kaplama işlemleri rezin siman ile dentin arasındaki bağlanma dayanımını artırmaktadır. Bu nedenle iç yüzey kaplama yöntemleri zirkonya restorasyonlarda adeziv simantasyonun başarısını artırabilecek alternatif bir yaklaşım olarak değerlendirilebilir.

Anahtar Kelimeler: Bağlanma dayanımı, iç yüzey kaplama, zirkonya restorasyonlar

Hipodonti Olgusunda Dijital Rehberli İmplant Cerrahisi ile Maksiller Protetik Rehabilitasyon

Olgu Sunumu

Kübra Nur Sönmez Yılmaz[1], Alper Aktosun[1], Betül Çalık[2], Meltem Koray[2], Canan Bural Alan[1]

[1] İstanbul Üniversitesi Diş Hekimliği Fakültesi, Protetik Diş Tedavisi Anabilim Dalı, İstanbul, Türkiye

[2] İstanbul Üniversitesi Diş Hekimliği Fakültesi, Ağız, Diş ve Çene Cerrahisi Anabilim Dalı, İstanbul, Türkiye

Özet

Hipodonti, özellikle maksiller anterior bölgede birden fazla dişin eksik olduğu durumlarda estetik, biyolojik ve protetik açıdan karmaşık bir rehabilitasyon gerektirir. Bu olgu sunumunda bilateral maksiller lateral ve kanin dişleri ile sol maksiller birinci premoları konjenital olarak eksik olan 25 yaşındaki kadın hastanın dijital iş akışıyla tedavisi açıklanmaktadır. Persiste süt lateral ve kanin dişleri bulunan hastada tanısal restoratif prova sonrasında konik ışınlı bilgisayarlı tomografi verileri ile intraoral tarama çakıştırıldı. İmplantlar 13, 23 ve 24 numaralı bölgelere protetik yönlendirmeli olarak planlandı. Meziodistal ve bukkolingual kemik sınırlılıkları ile anterior pembe estetiği koruma gereksinimi nedeniyle lateral dişler, kanin bölgesindeki implantlardan uzanan kantilever restorasyonlarla rehabilite edildi. Diş destekli, sleeveless cerrahi rehber kullanılarak persiste dişlerin çekimiyle aynı seansta implantlar yerleştirildi. Yeterli primer stabilitenin doğrulanmasının ardından sabit geçici restorasyonlar ikinci günde teslim edildi. Geçici restorasyonların kritik ve subkritik konturları, yumuşak dokuyu yönlendirecek biçimde düzenlendi. Üç aylık iyileşme ve doku şekillendirmesi sonrasında doğal dişlerde konservatif lamina preparasyonları yapıldı, implant destekli ve diş destekli daimi restorasyonlar tamamlandı. Dijital planlama, rehberli cerrahi ve protetik olarak yönlendirilmiş geçici restorasyonlar; sınırlı kemik hacmi bulunan bu hipodonti olgusunda tedavi adımlarının uyumlu yürütülmesini ve estetik bütünlüğün sağlanmasını destekledi.

Anahtar kelimeler: hipodonti, dijital iş akışı, rehberli implant cerrahisi, immediyat restorasyon, kantilever, çıkış profili

Abstract

Title: Maxillary Prosthetic Rehabilitation With Digitally Guided Implant Surgery in a Patient With Hypodontia

Hypodontia involving multiple teeth in the maxillary anterior region requires careful coordination of esthetic, biologic, and prosthetic objectives. This clinical report describes the digitally planned rehabilitation of a 25-year-old woman with congenitally missing bilateral maxillary lateral incisors and canines and the left maxillary first premolar. Retained primary lateral incisors and canines were present. Following a diagnostic restorative trial, cone beam computed tomography data were merged with an

intraoral scan. Implants were prosthetically planned for the maxillary right canine, left canine, and left first premolar sites. Because of limited mesiodistal and buccolingual bone volume and the need to preserve anterior soft-tissue esthetics, the lateral incisors were replaced with cantilever units extending from implants in the canine regions. A tooth-supported sleeveless surgical guide was used, and the implants were placed at the same appointment as atraumatic extraction of the retained primary teeth. After adequate primary stability had been confirmed, fixed interim restorations were delivered on the second day. Their critical and subcritical contours were adjusted to guide peri-implant soft-tissue healing. After three months of tissue maturation, conservative laminate preparations were completed on the natural teeth, followed by delivery of the definitive implant-supported and tooth-supported restorations. The coordinated digital workflow supported restoration-driven implant positioning, accurate transfer of the virtual plan, and soft-tissue conditioning in a patient with complex maxillary hypodontia. Long-term clinical and radiographic follow-up remains necessary to assess the stability of the outcome.

Keywords: hypodontia, digital workflow, guided implant surgery, immediate restoration, cantilever, emergence profile

Giriş

Hipodonti, bir veya daha fazla daimi dişin gelişimsel olarak bulunmamasıyla tanımlanır. Maksiller anterior bölgede çoklu diş eksikliği; dişler arası boşlukların dağılımı, alveoler kemik hacmi, gülüş estetiği ve oklüzal gereksinimler nedeniyle multidisipliner tedavi planlaması gerektirir. İmplant destekli restorasyonlar sabit bir rehabilitasyon seçeneği sunsa da her eksik diş bölgesine implant yerleştirilmesi, özellikle dar meziodistal mesafe ve yetersiz bukkolingual kemik varlığında uygun olmayabilir. Hipodonti hastalarında tek implant destekli iki üyeli kantilever protez, doğru endikasyon ve kontrollü oklüzyon koşullarında komşu implantlara alternatif oluşturabilir [1-3].

Protetik yönlendirmeli dijital planlama, implant pozisyonunun planlanan restorasyon ve yumuşak doku profiliyle birlikte değerlendirilmesini sağlar. Konik ışınlı bilgisayarlı tomografi verilerinin yüzey taramalarıyla birleştirilmesi ve statik bilgisayar destekli cerrahi rehber kullanılması, sanal planın klinik alana aktarılmasını destekler. Bununla birlikte doğruluk yalnızca rehber tasarımına bağlı değildir. Rehberin tam oturması, rijitliği, üretim hassasiyeti ve cerrahi sırasında stabil kalması da sonucu doğrudan etkiler [4,5].

Bu olgu sunumunun amacı, maksiller anterior ve premolar bölgelerde hipodontisi bulunan bir hastada tanısal restoratif provadan daimi restorasyonların teslimine kadar uygulanan dijital ve multidisipliner iş akışını açıklamaktır.

Olgu Sunumu

Yirmi beş yaşındaki kadın hasta estetik ve fonksiyonel şikayetlerle kliniğe başvurdu. Klinik ve radyografik muayenede bilateral maksiller lateral kesici ve kanin dişlerin yanı sıra sol maksiller birinci premoların konjenital olarak eksik olduğu belirlendi. Maksiller süt lateral ve kanin dişler bilateral olarak ağızda

persisteydi. Maksiller santral kesiciler arasında diastema mevcuttu. Panoramik radyografide ilgili daimi diş germleri izlenmedi. Hastaya mevcut diş ve kemik koşulları, tedavi seçenekleri ile implant destekli protetik rehabilitasyonun aşamaları açıklandı.

İlk intraoral taramadan elde edilen veriler üzerinde tanısal restoratif tasarım hazırlandı. Tasarım, silikon indeksler ve geçici akrilik materyal yardımıyla ağıza aktarıldı. Diş boyutları, orta hat, dudak desteği, gülüş hattı ve oklüzal ilişkiler hasta ile birlikte değerlendirildi. Tasarım onaylandıktan sonra geçici restorasyonlar ağızdayken yeni bir intraoral tarama ve konik ışınlı bilgisayarlı tomografi kaydı alındı. Bu yaklaşım, sanal implant planının onaylanan protetik hedefe göre oluşturulmasını sağladı.

Konik ışınlı bilgisayarlı tomografinin DICOM verileri ile intraoral taramanın yüzey verileri eşleştirildi. İmplantlar 13, 23 ve 24 numaralı bölgelere sanal olarak yerleştirildi. Platformlar, planlanan gingival marjinin yaklaşık 3-4 mm apikalinde konumlandırıldı. Planlama sırasında fasiyal bölgede yaklaşık 2 mm kemik kalınlığı, komşu dişle en az 1,5 mm ve komşu implantlarla en az 3 mm mesafe korunması hedeflendi. Sağ ve sol kanin bölgelerinde 3,7 mm çapında ve 11,5 mm uzunluğunda dar platform implantlar, sol birinci premolar bölgesinde 4,1 mm çapında ve 10 mm uzunluğunda düzenli platform implant planlandı.

Eksik lateral kesicilerin her biri için ayrı implant yerleştirmek yerine, kanin bölgesindeki implantlardan laterale uzanan kantilever üniteler planlandı. Bu karar; sınırlı meziodistal ve bukkolingual kemik hacmi, implantlar arasında yeterli mesafeyi koruma güçlüğü, interimplant papilin öngörülebilirliğinin azalması ve pembe estetiği koruma gereksinimi dikkate alınarak verildi. Sağ tarafta antirotasyonel Ti-base kullanıldı. Sol kanin bölgesindeki açıyı düzeltmek için 17° açılı multi-unit abutment, sol birinci premolar bölgesinde ise düz multi-unit abutment seçildi.

Persista süt dişleri sanal ortamda uzaklaştırıldı ve sleeveless cerrahi rehber tasarlandı. Aynı seansta birden fazla implant yerleştirileceği için rehber, geniş bilateral diş desteği ve rijitliği artıran çapraz bağlantıyla oluşturuldu. Rehber, üretim tablasına deformasyonu azaltacak yönde yerleştirildi ve 50 µm katman kalınlığında basıldı. Baskı sonrasında iki ayrı %90 izopropil alkol banyosunda üçer dakika yıkandı ve banyolar arasında tamamen kurutuldu. Destekler uzaklaştırıldıktan sonra Otoflash G-171 cihazında her iki yüzeyden 2000'er flaş uygulanarak son polimerizasyon tamamlandı.

Cerrahi seansta persista süt dişleri atravmatik olarak çekildi ve soketler değerlendirildi. Rehberin pasif ve tek yönlü yerleşimi, bilateral kontrol pencerelerindeki temas ve parmak basıncı altında stabilitesi doğrulandı. Stabilite cerrahi boyunca yeniden kontrol edildi. İmplantlar rehber eşliğinde planlanan 13, 23 ve 24 numaralı bölgelere yerleştirildi. Tüm implantlarda erken restorasyona uygun primer stabilite elde edilmesi üzerine protetik işleme geçildi. Sunum kayıtlarında hasta düzeyindeki ayrı insersiyon torku ve ISQ değerleri bulunmadığından sayısal ölçüm bildirilmemiştir.

Planlamada seçilen abutmentlar üretici önerileri doğrultusunda yerleştirildi. Tarama bayrakları takılarak dijital ölçü alındı. Bu tarama, tanısal restoratif prova verileriyle eşleştirildi ve geçici restorasyonların onaylanan tasarıma yaklaşması hedeflendi. Sabit geçici restorasyonlar cerrahiden sonraki ikinci günde teslim edildi. Yerleştirme ve restorasyon zamanlaması, aynı seansta çekim ve implant yerleştirme ile ilk hafta içinde restorasyon uygulanması nedeniyle Tip 1A protokolü olarak sınıflandırıldı [6,7].

Geçici restorasyonlar estetik ve fonksiyonun yanı sıra peri-implant yumuşak doku iyileşmesini yönlendirmek amacıyla kullanıldı. Gingival marjini desteklemek için kritik kontur hafif konveks, doku basıncını azaltmak ve yumuşak doku hacmi için alan oluşturmak üzere subkritik kontur konkav hazırlandı [8,9]. Rejenerasyon alanı korunarak çıkış profilinin iyileşme sırasında şekillenmesi hedeflendi. Lateral kantileverlerin gövde bölümleri ovat formda tasarlandı.

Üç aylık iyileşme sonunda planlanan çıkış profilinin yumuşak dokuya aktarıldığı klinik olarak gözlendi. Daimi restoratif aşamada, tasarım modeli üzerinde hazırlanan silikon indeksler kullanılarak doğal dişlerde preparasyon derinliği kontrol edildi ve konservatif lamina preparasyonları yapıldı. Provalarda gingival zenitlerin simetrisi, 24 numaralı bölgedeki opasite ve genel diş boyutları değerlendirildi. On dört numaralı dişin rotasyonuna bağlı karanlık alanı düzeltmek için preparasyonsuz lamina planlandı. Hastanın diş boyutlarına ilişkin geri bildirimi doğrultusunda ek prova yapıldı. Gerekli düzenlemelerin ardından implant destekli ve diş destekli daimi restorasyonlar teslim edildi.

Tartışma

Bu olguda tedavinin temel güçlüğü, çoklu anterior diş eksikliğine karşın her eksik bölgeye bağımsız implant yerleştirmek için yeterli kemik ve yumuşak doku koşullarının bulunmamasıydı. Komşu implantlar arasında mesafenin azalması, krestal kemik ve interimplant papil üzerinde olumsuz etki oluşturabilir. Bu nedenle implant sayısını artırmak yerine sağ ve sol kanin bölgelerinden lateral kesici bölgesine uzanan kantilever tasarımı seçildi. Anterior bölgede iki üyeli kantilever restorasyonlarla komşu tek kronların karşılaştırıldığı klinik veriler, uygun olgu seçimi yapıldığında implant sağkalımı ve peri-implant doku sonuçlarının benzer olabileceğini bildirmektedir [2]. Sistematik incelemeler de implant destekli kantilever protezlerin seçilmiş kısmi dişsizlik olgularında kabul edilebilir sonuçlar gösterebildiğini, ancak mekanik komplikasyon ve oklüzal yük kontrolünün izlemde önem taşıdığını göstermektedir [3].

Dijital iş akışının klinik değeri, implantların yalnızca mevcut kemiğe göre değil, planlanan kron konumu ve çıkış profiline göre konumlandırılmasında ortaya çıktı. Sleeveless rehber seçimi, metal sleeve bulunmayan bir tasarımla cerrahi erişim sağladı. Güncel meta-analizde sleeved ve sleeveless rehberler arasında açısal ve horizontal sapma bakımından anlamlı fark gösterilmemiştir; ancak klinik kanıtın sınırlı olması nedeniyle rehber uyumu ve stabilitesi dikkatle kontrol edilmelidir [4]. Bu olguda bilateral diş desteği, çapraz bağlantı ve kontrol pencereleri ile rehberin rijitliği ve tam yerleşimi doğrulandı.

İmplantların çekimle aynı seansta yerleştirilmesi ve ilk hafta içinde sabit geçici restorasyon uygulanması Tip 1A protokolüne karşılık gelir [6]. Bu yaklaşım kontrollü klinik koşullarda yüksek sağkalım ve olumlu estetik sonuçlarla ilişkilendirilmiştir [7,10]. Bununla birlikte Tip 1A protokolünde vaka seçimi, fasiyal kemik kalınlığı, implantın restoratif konumu ve primer stabilite belirleyicidir. Bu olguda erken sabit geçici restorasyon hastanın dişsiz dönem yaşamamasını sağlarken, aynı restorasyonlar yumuşak doku profilinin yönlendirilmesi için de kullanıldı. Kritik ve subkritik konturun ayrı değerlendirilmesi, gingival marjin desteğinin dokuya aşırı basınç uygulanmadan düzenlenmesine olanak tanıdı [8,9].

Abutment seçimi restorasyonların bağlantı gereksinimine göre bölgesel olarak değiştirildi. Sağ taraftaki

tek implant destekli yapı için antirotasyonel Ti-base, sol taraftaki splintli restorasyon ve implantlar arasındaki açı farkı için multi-unit abutmentlar kullanıldı. Ti-base ve multi-unit abutmentların immediyat yükleme protokollerindeki performansını inceleyen güncel derleme, yeterli primer stabilite ve doğru protetik planlama sağlandığında her iki yaklaşımın da kullanılabileceğini; multi-unit sistemlerde mekanik bakım gereksiniminin daha fazla olabileceğini bildirmiştir [11]. Bu nedenle vida bağlantıları, pasif uyum ve oklüzal temaslar düzenli kontrollerde değerlendirilmelidir.

Bu sunumdan türetilen olgu raporunun başlıca sınırlılığı, uzun dönem klinik ve radyografik izlem verilerinin bulunmamasıdır. İmplant düzeyinde insersiyon torku, ISQ, marjinal kemik seviyesi ve doğrulanmış estetik skorlar sunum kayıtlarında yer almamaktadır. Dolayısıyla bu çalışma tedavi tekniğini ve kısa dönem klinik sonucu tanımlamakta, uzun dönem başarı hakkında çıkarım yapmamaktadır.

Sonuç

Protetik yönlendirmeli dijital planlama, çoklu maksiller hipodonti bulunan bu olguda implantların planlanan restorasyonlara uygun konumlandırılmasını destekledi. Diş destekli cerrahi rehber sanal planın klinik uygulamaya aktarılmasını, erken sabit geçici restorasyonlar ise estetiğin korunmasını ve yumuşak doku çıkış profilinin şekillendirilmesini sağladı. Anatomik sınırlılıklar altında kullanılan lateral kantilever tasarımı, komşu implant sayısını artırmadan pembe estetiğin korunmasına katkıda bulundu. Daimi restorasyonların tesliminden sonra estetik ve fonksiyonel bütünlük elde edildi. Biyolojik ve mekanik stabilitenin değerlendirilmesi için uzun dönem takip gereklidir.

Kaynaklar

1. Wang SC, Wang JCY, Chang CJ, Yuan K. Interdisciplinary treatment with implant-supported two-unit cantilever prosthesis for a patient with hypodontia: A clinical report. J Prosthet Dent. 2023;129(5):676-680. doi:10.1016/j.prosdent.2021.07.023.

2. Roccuzzo A, Jensen SS, Worsaae N, Gotfredsen K. Implant-supported 2-unit cantilevers compared with single crowns on adjacent implants: A comparative retrospective case series. J Prosthet Dent. 2020;123(5):717-723. doi:10.1016/j.prosdent.2019.04.024.

3. Kondo Y, Sakai K, Minakuchi H, Horimai T, Kuboki T; JSOI Clinical Guideline Working Group collaborators. Implant-supported fixed prostheses with cantilever: A systematic review and meta-analysis. Int J Implant Dent. 2024;10(1):57. doi:10.1186/s40729-024-00573-8.

4. Esperouz F, Contabile A, Lorusso M, et al. Accuracy of guided implant placement using surgical guides with or without metal sleeves: Systematic review and meta-analysis. Int J Oral Implantol (Berl). 2025;18(4):321-330. PMID:41342574.

5. Cassetta M, Di Mambro A, Giansanti M, Stefanelli LV, Barbato E. How does an error in positioning the template affect the accuracy of implants inserted using a single fixed mucosa-supported stereolithographic surgical guide? Int J Oral Maxillofac Surg. 2014;43(1):85-92.

doi:10.1016/j.ijom.2013.06.012.

6. Gallucci GO, Hamilton A, Zhou W, Buser D, Chen S. Implant placement and loading protocols in partially edentulous patients: A systematic review. Clin Oral Implants Res. 2018;29(Suppl 16):106-134. doi:10.1111/clr.13276.

7. Morton D, Wismeijer D, Chen S, et al. Group 5 ITI Consensus Report: Implant placement and loading protocols. Clin Oral Implants Res. 2023;34(Suppl 26):349-356. doi:10.1111/clr.14137.

8. Su H, Gonzalez-Martin O, Weisgold A, Lee E. Considerations of implant abutment and crown contour: Critical contour and subcritical contour. Int J Periodontics Restorative Dent. 2010;30(4):335-343. PMID:20664835.

9. González-Martín O, Lee E, Weisgold A, Veltri M, Su H. Contour management of implant restorations for optimal emergence profiles: Guidelines for immediate and delayed provisional restorations. Int J Periodontics Restorative Dent. 2020;40(1):61-70. doi:10.11607/prd.4422.

10. Qian X, Vánkos B, Kelemen K, et al. Comparison of implant placement and loading protocols for single anterior maxillary implants: A systematic review and network meta-analysis. J Prosthet Dent. 2025;133(3):677-688. doi:10.1016/j.prosdent.2024.05.033.

11. Salehivaziri H, Molaei S, Kazemi S, Shojaei N. What is the impact of titanium base versus multi-unit abutments on immediate loading outcomes: A systematic review. Saudi Dent J. 2026;38(2):13. doi:10.1007/s44445-025-00114-y.

12. Huynh-Ba G, Oates TW, Williams MAH. Immediate loading vs. early/conventional loading of immediately placed implants in partially edentulous patients from the patients' perspective: A systematic review. Clin Oral Implants Res. 2018;29(Suppl 16):255-269. doi:10.1111/clr.13278.

Eklemeli ve Eksiltmeli İmalat Teknolojileriyle Üretilen Dijital Tam Protez Dişlerinde Oklüzal ve Anterior Yüzeylerin Geometrik Doğruluğunun Karşılaştırılması: Bir Pilot Çalışma

Mehmet Buğra Türkcan, Erdal Eroğlu, Ceren Arısoy

Süleyman Demirel Üniversitesi Diş Hekimliği Fakültesi

Protetik Diş Tedavisi Anabilim Dalı

Mehmet Buğra Türkcan ORCID 0000-0002-6963-5296

Erdal Eroğlu ORCID 0000-0003-1446-0166

Ceren Arısoy ORCID 0009-0001-2976-1888

Özet

Amaç Bu in vitro pilot çalışmada, dijital ışık işleme (DLP) ve kazıma teknolojileriyle üretilen dijital tam protez dişlerinin, posterior oklüzal ve anterior bölgelerde belirlenen yüzeylerinin geometrik doğruluğunun referans bilgisayar destekli tasarıma (CAD) göre karşılaştırılması amaçlandı.

Gereç ve Yöntem Maksiller dişsiz ana modelin tarama verileri üzerinde exocad yazılımıyla dijital diş dizimi gerçekleştirildi. Ortak CAD tasarımından DLP ve kazıma yöntemleriyle yedişer tek parça maksiller diş arkı olmak üzere toplam 14 örnek üretildi. Her grup üç üretim oturumunda hazırlandı. DLP grubunda Power Resins C&B Ceramic Resin ve DentaFAB Sega yazıcı, kazıma grubunda prepolimerize polimetil metakrilat (PMMA) disk ve M20 cihazı kullanıldı. Üretimden 24–48 saat sonra her örnek tek gözlemci tarafından bir kez tarandı. Geomagic Control X 2020 yazılımında posterior oklüzal ve anterior palatinal/bukkoinsizal yüzeyleri kapsayan sabit alanla sınırlı en iyi uyum hizalaması yapıldı. Sapmalar kök ortalama kare (RMS) değeriyle milimetre cinsinden değerlendirildi. Shapiro–Wilk ve Levene testlerinin ardından bağımsız örneklem t-testi uygulandı (α = 0,05).

Bulgular Ortalama RMS değeri kazıma grubunda 0,1089 ± 0,0043 mm, DLP grubunda 0,0887 ± 0,0038 mm idi. DLP grubunun RMS değeri anlamlı derecede daha düşüktü ($t(12) = 9,199$; $p < 0,001$). Ortalama fark (kazıma – DLP) 0,0202 mm idi (%95 güven aralığı: 0,0154–0,0250 mm).

Sonuç İncelenen koşullarda DLP örnekleri, belirlenen değerlendirme yüzeylerinde referans CAD geometrisinden daha düşük sapma gösterdi. Bulgular yorumlanırken üretim oturumlarının olası etkisi dikkate alınmalı; klinik oklüzal uyumla ilişki ileri çalışmalarda araştırılmalıdır.

Anahtar kelimeler Dijital tam protez; dijital ışık işleme; kazıma; yüzey geometrik doğruluğu; kök ortalama kare.

Giriş

Bilgisayar destekli tasarım ve bilgisayar destekli üretim (CAD/CAM), tam protezlerin dijital ortamda planlanmasına ve farklı imalat süreçleriyle üretilmesine olanak sağlamaktadır. Bununla birlikte dijital iş akışının kullanılması, klinik uyumun kendiliğinden sağlandığı anlamına gelmemektedir. Saponaro ve arkadaşları, CAD/CAM tam protezlerin klinik değerlendirmesinde retansiyon, oklüzal dikey boyut ve sentrik ilişkiyle ilgili sorunların ek randevular gerektirebildiğini bildirmiştir [1]. Bu nedenle, dijital protezlerin değerlendirilmesinde üretimin tasarıma uygunluğu ile klinik sonuçlar arasındaki ilişkiyi araştırmak önem taşımaktadır.

Oklüzal yüzey geometrisinin korunması, referans tasarımda oluşturulan tüberkül, fossa ve eğimli yüzeylerin üretilen dişlere aktarılabilmesi açısından önemlidir. Üretim sırasında dişlerin konumundaki değişiklikler de oklüzal ilişkileri etkileyebilir. Goodacre ve arkadaşları, farklı tam protez üretim tekniklerinde diş hareketinin değiştiğini göstermiştir [2]. Ancak dişin ark içindeki konumsal değişimi ile oklüzal yüzey morfolojisinin referansa uygunluğu farklı ölçüm hedefleridir. Bu iki sonucun aynı doğruluk göstergesi olarak yorumlanmaması gerekir.

Dijital tam protez dişleri, prepolimerize blok veya disklerden malzeme uzaklaştırılan eksiltmeli imalat ve fotopolimerize reçinenin katmanlar hâlinde şekillendirildiği eklemeli imalat yöntemleriyle üretilebilir. Bu yöntemler farklı malzemeler ve üretim aşamaları içerdiğinden, elde edilen geometrinin değerlendirilmesi kullanılan sistemle birlikte yapılmalıdır. El Saaedi ve arkadaşları, kazıma ve üç boyutlu baskı yöntemleriyle üretilen tam protezlerde kaideler ve dişler için farklı doğruluk sonuçları bildirmiştir [3].

Geometrik doğruluk değerlendirmesinde referans tasarıma uygunluk, trueness kavramıyla; aynı koşullarda elde edilen örneklerin birbirine yakınlığı ise precision kavramıyla ilişkilidir. Referans CAD verisi ile üretilen örneklerin taramalarının karşılaştırılması, yüzeyin referansa uygunluğunu incelemektedir. Alalawi ve arkadaşları, farklı üç boyutlu baskı sistemlerinde protez dişlerinin trueness değerlerinin değişebildiğini, bu değerlendirmenin tekrarlanabilirlik analizinden ayrı ele alınması gerektiğini göstermiştir [4]. Tam ark diş dizileri üzerinde yürütülen daha güncel bir araştırma da baskı yönü ve malzeme tipinin doğruluğu etkilediğini bildirmiştir [5].

Değerlendirme alanı ve hizalama yaklaşımı da sonuçların yorumunda belirleyicidir. Soeda ve arkadaşları, oklüzal yüzey ile bütün diş yüzeyine yönelik ölçümlerin farklı sonuçlar verebildiğini bildirmiştir [6]. Ciocca ve arkadaşları ise kazınmış tam protez dişlerinin incelenmesinde kullanılan metrologik yaklaşımın elde edilen sapma değerlerini etkileyebildiğini göstermiştir [7]. Bu nedenle, belirli diş yüzeylerine odaklanan bir karşılaştırmada ölçüm alanının bütün örnekler için tutarlı biçimde tanımlanması gerekir.

Bu in vitro pilot çalışmanın amacı, ortak bir CAD tasarımından DLP ve kazıma teknolojileriyle üretilen dijital tam protez dişlerinin, posterior oklüzal ve anterior bölgelerde önceden tanımlanan değerlendirme yüzeylerinin geometrik doğruluğunu RMS değerleri üzerinden karşılaştırmaktır. Çalışmanın sıfır hipotezi, incelenen iki üretim grubunun bu değerlendirme alanındaki RMS değerleri arasında fark bulunmamasıdır.

Çalışma tasarımı ve referans verinin hazırlanması

Bu araştırma, iki üretim grubunun karşılaştırıldığı bir in vitro pilot çalışma olarak yürütüldü. DLP grubunda yedi ve kazıma grubunda yedi olmak üzere toplam 14 fiziksel örnek değerlendirildi. Diş dizileri tek parça maksiller ark biçiminde üretildi. DLP ve kazıma gruplarının her birinde üretim üç ayrı oturumda gerçekleştirildi. Deney birimi, tek parça diş arkı örneği olarak tanımlandı; her ark için referans tasarımla karşılaştırmadan bir RMS değeri elde edildi.

Maksiller dişsiz ana model (Frasaco B-3 NH, Almanya), CEDU 3D QSCANNER PRO ekstraoral tarayıcısıyla taranarak STL verisi elde edildi. Veriler exocad yazılımına (exocad, Almanya) aktarıldı ve Generic Lingualize diş kütüphanesi kullanılarak dijital tam protez diş dizimi gerçekleştirildi. Oluşturulan CAD tasarımı, her iki üretim grubu ve üretim sonrası geometrik karşılaştırmalar için ortak referans olarak kullanıldı.

Örneklerin üretilmesi

DLP grubundaki örnekler, fotopolimerize reçine (Power Resins C&B Ceramic Resin, DentaFAB, İstanbul, Türkiye) kullanılarak DLP üç boyutlu yazıcıda (DentaFAB Sega, DentaFAB, İstanbul, Türkiye) üretildi. Kazıma grubundaki örnekler ise prepolimerize PMMA disklerden (Bilkim Kimya Sanayi, İzmir, Türkiye), klinik tip kazıma cihazıyla (M20, CamCube, Montreal, Kanada) üretildi. Gruplarda kullanılan malzeme ve cihazlar Tablo 1'de gösterildi.

DLP grubunda üretim verileri DentaFAB Slicer yazılımında 50 µm katman kalınlığıyla dilimlendi. Baskı yönü, yazılımın x ve y eksenlerinde 0° olarak ayarlandı. Destekler bazal yüzeye yerleştirildi. Baskı sonrasında örnekler %96 etanolde üç dakika yıkandı. Ardından yıkama solüsyonu yenilendi ve temiz solüsyonda üç dakika daha yıkama yapıldı. Örnekler son kürleme cihazında (Fastcure, CamCube) 15 dakika kürlendi.

Kazıma grubunda CAM işlemleri MillBox yazılımıyla gerçekleştirildi. Çapı 98 mm ve kalınlığı 18 mm olan PMMA diskler, 1 mm ve 2 mm çaplı PMMA kazıma frezleriyle kuru olarak kazındı. Bağlantı destekleri, ölçüm yüzeyini etkilemeyecek şekilde konumlandırıldı.

Tablo 1. Çalışma grupları ve kullanılan üretim sistemleri

Üretim grubu | n | Malzeme | Cihaz

Eklemeli imalat; DLP | 7 | Power Resins C&B Ceramic Resin; DentaFAB, İstanbul, Türkiye | DentaFAB Sega; DentaFAB, İstanbul, Türkiye

Eksiltmeli imalat; Kazıma | 7 | Prepolimerize PMMA disk; Bilkim Kimya Sanayi, İzmir, Türkiye | M20; CamCube, Montreal, Kanada

DLP: dijital ışık işleme; PMMA: polimetil metakrilat.

Tarama ve yüzey sapmasının değerlendirilmesi

Üretim sonrasında bütün örnekler ekstraoral tarayıcıyla (CEDU 3D QSCANNER PRO) tarandı ve test STL verileri elde edildi. Tarayıcı her üretim oturumu öncesinde kalibre edildi. Taramalar, üretimden 24–48 saat sonra gerçekleştirildi. Her örnek tek gözlemci tarafından bir kez tarandı. Referans CAD tasarımı ile test verileri, üç boyutlu analiz yazılımına (Geomagic Control X 2020) aktarıldı.

Değerlendirme alanının anatomik sınırları, hizalama ve karşılaştırma işlemlerinden önce referans CAD tasarımı üzerinde tanımlandı ve bütün örneklerde sabit tutuldu. Posterior dişlerde bazal ve servikal yüzeyler değerlendirme dışı bırakılarak yalnızca oklüzal üçte birlik bölüm değerlendirildi. Anterior dişlerde de bazal ve servikal yüzeyler değerlendirme dışı bırakıldı; palatinal yüzeyin kaide dışında kalan bölümü ile bukkoinsizal yüzeyin üçte birlik kısmı değerlendirmeye dahil edildi. Test verileri, tanımlanan bu alanla sınırlı en iyi uyum (best-fit) yöntemi kullanılarak referans veriye hizalandı.

Hizalama sonrasında değerlendirme alanındaki geometrik sapmalar RMS değeriyle milimetre cinsinden kaydedildi. RMS, noktasal yüzey sapmalarının karelerinin ortalamasının karekökünü ifade eder; daha düşük değer referans geometriye daha yakın bir yüzeyi göstermektedir [4]. Bu çalışmanın ölçüm hedefi, tanımlanan posterior oklüzal ve anterior yüzeylerin referans CAD tasarımına uygunluğuydu. Dişlerin kaideye göre mutlak konumsal doğruluğu değerlendirilmedi.

İstatistiksel analiz

İstatistiksel analizler IBM SPSS Statistics 22 yazılımıyla gerçekleştirildi. Grupların RMS değerleri ortalama ± standart sapma biçiminde sunuldu. Normal dağılıma uygunluk Shapiro–Wilk testi, varyans homojenliği Levene testi ile değerlendirildi. Analizler, her gruptaki yedi fiziksel örneğin RMS değeri kullanılarak örnek düzeyinde yürütüldü ve gruplar bağımsız örneklem t-testiyle karşılaştırıldı. İstatistiksel anlamlılık düzeyi □ = 0,05 olarak belirlendi. Gruplar arasındaki ortalama fark ve bu farkın %95 güven aralığı raporlandı. Farkın yönü, kazıma grubu ortalamasından DLP grubu ortalamasının çıkarılmasıyla tanımlandı. Üretim oturumları istatistiksel modelde ayrı bir faktör olarak ele alınmadı.

Bulgular

Her iki grubun verileri için Shapiro–Wilk testi normal dağılım varsayımıyla çelişen bir sonuç göstermedi ($p > 0,05$). Levene testinde varyans homojenliğiyle uyumlu sonuç elde edildi ($p = 0,728$). Grupların tanımlayıcı RMS değerleri Tablo 2'de sunuldu.

Tablo 2. Üretim gruplarının tanımlanan değerlendirme yüzeylerindeki RMS değerleri

Üretim grubu	n	RMS mm; Ortalama ± standart sapma
Kazıma	7	0,1089 ± 0,0043
DLP	7	0,0887 ± 0,0038

RMS: kök ortalama kare; DLP: dijital ışık işleme. Değerler ortalama ± standart sapmadır.

DLP grubunun ortalama RMS değeri, kazıma grubundan istatistiksel olarak anlamlı derecede daha düşüktü ($t(12) = 9,199$; $p < 0,001$). Gruplar arasındaki ortalama fark 0,0202 mm idi ve %95 güven aralığı 0,0154–0,0250 mm olarak hesaplandı. Bu fark 20,2 µm'ye karşılık gelmektedir. Grupların ortalama RMS değerleri, standart sapmaları ve bireysel örnek değerleri Şekil 1'de gösterildi. Bu bulgu doğrultusunda sıfır hipotezi reddedildi.

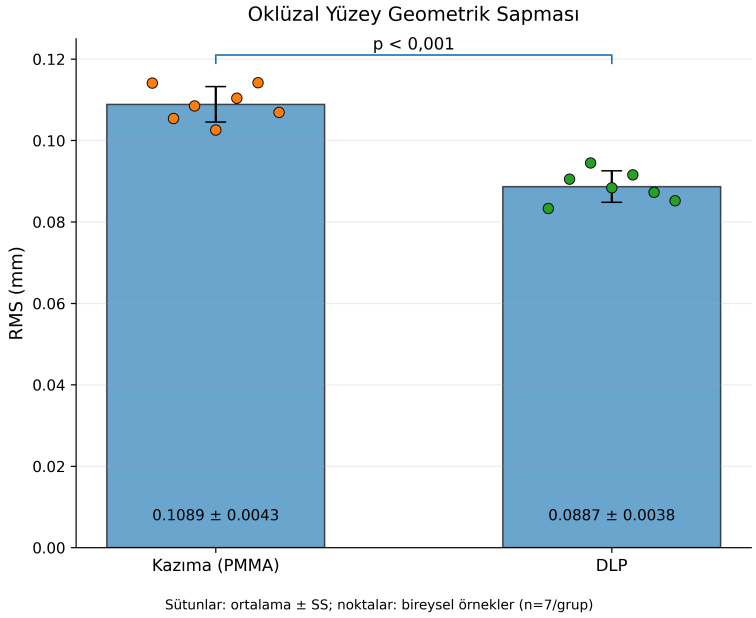

Şekil 1. Kazıma ve DLP gruplarının tanımlanan posterior oklüzal ve anterior değerlendirme yüzeylerindeki geometrik sapmalarının karşılaştırılması. Sütunlar grup ortalamasını, hata çubukları standart sapmayı, noktalar bireysel örnekleri göstermektedir (n = 7/grup). Bağımsız örneklem t-testine göre gruplar arasındaki fark anlamlıdır ($p < 0,001$).

Tartışma

Bu pilot çalışmada, DLP ile üretilen dijital tam protez dişlerinin tanımlanan posterior oklüzal ve anterior değerlendirme yüzeylerinde kazıma grubuna göre daha düşük RMS değerleri elde edildi. DLP grubunda ortalama RMS 0,0887 mm, kazıma grubunda 0,1089 mm idi. Bulgular, incelenen üretim sistemlerinde DLP grubunun değerlendirilen yüzey geometrisinin referans CAD tasarımına daha yakın olduğunu göstermektedir. Bununla birlikte bu karşılaştırma, kullanılan cihazların, malzemelerin ve üretim koşullarının birlikte oluşturduğu sonuca ilişkindir.

El Saaedi ve arkadaşları, kazıma ve üç boyutlu baskı yöntemleriyle üretilen tam protezlerde dişlerin yüzey doğruluğunu ve kaideye göre konumunu incelemiş; baskıyla üretilen dişlerde daha düşük yüzey sapması bildirmiştir [3]. Bu sonuç, mevcut çalışmanın bulgusuyla aynı yöndedir. Ancak anılan araştırmanın

değerlendirme kapsamı, dişlerin kaideyle ilişkisini de içerdiğinden, sayısal sapma değerleri bu çalışmada tanımlanan posterior oklüzal ve anterior değerlendirme alanına ait RMS değerleriyle doğrudan eşdeğer kabul edilemez. Benzer yöndeki bulguların, farklı ölçüm hedefleri korunarak yorumlanması gerekir.

Alalawi ve arkadaşlarının tek bir mandibular molar geometri üzerinde farklı üç boyutlu baskı sistemlerini karşılaştırdığı araştırma, yüzey doğruluğunun sisteme ve değerlendirilen diş bölgesine göre değişebildiğini göstermiştir [4]. Bu bulgu, eklemeli imalat için tek bir doğruluk düzeyi tanımlamanın yetersiz kalabileceğini düşündürmektedir. Mevcut çalışmada elde edilen avantaj, kullanılan reçine ve yazıcı kombinasyonu kapsamında değerlendirilmelidir. Sonuçların başka reçinelere, yazıcılara veya üretim ayarlarına aktarılması için ek karşılaştırmalar gereklidir.

Tam ark diş dizilerinin üretimine odaklanan Almaskin ve arkadaşları, iki reçine sistemini farklı baskı yönlerinde incelemiş ve yön değişikliğinin yüzeyin referansa uygunluğunu etkilediğini bildirmiştir [5]. Bu araştırma, geometrinin yanı sıra baskı yönünün de protez dişleri için ayrı bir deneysel değişken olarak ele alınması gerektiğini desteklemektedir. Mevcut pilotta DLP grubunun baskı yönü x ve y eksenlerinde 0° olarak sabit tutuldu. Baskı yönleri arasında bir karşılaştırma yapılmadığından, gözlenen grup farkı belirli bir yerleşim açısının etkisi olarak açıklanamaz.

Üretim sonrası işlemler de fotopolimerize malzemelerin boyutsal davranışında rol oynayabilir. Katheng ve arkadaşları, SLA ile üretilen ve tam protez geometrisini temsil eden reçine örneklerinde son polimerizasyon süresi ve sıcaklığının boyutsal doğruluğu etkilediğini göstermiştir [8]. Yan ve arkadaşları ise DLP protez kaidelerinde baskı yönüyle birlikte zaman içindeki boyutsal değişimin önemini bildirmiştir [9]. Bu çalışmalar dişlerin oklüzal yüzeylerini doğrudan temsil etmese de üretim ve son işlem protokollerinin ayrıntılı raporlanmasını desteklemektedir. Bulgular, kullanılan protez dişi reçinesinde aynı değişimlerin gerçekleştiğine ilişkin doğrudan kanıt olarak alınmamalıdır.

Kazıma grubunda daha yüksek RMS elde edilmesi, kazımanın bütün sistemlerde daha düşük doğruluk sağlayacağını göstermemektedir. Ciocca ve arkadaşları, iki farklı kazıma iş akışında oklüzal yüzey doğruluğunun farklılaştığını bildirmiştir [7]. Kazıma sistemindeki alet geometrisi, erişim ve işleme stratejisi, bu pilotta araştırılması mümkün olmayan açıklayıcı değişkenlerdir. Bu nedenle, gözlenen farkın belirli bir üretim aşamasından kaynaklandığı ileri sürülemez; bu olasılıkların kontrollü deneylerle incelenmesi gerekir.

Çalışmada değerlendirmenin referans üzerinde önceden tanımlanan sabit bir alanla sınırlandırılması, bütün örneklerin aynı anatomik kapsamda karşılaştırılmasını sağlamıştır. Bu alan, posterior dişlerin oklüzal üçte birine ek olarak anterior dişlerde belirlenen palatinal ve bukkoinsizal yüzeyleri içermektedir. Dolayısıyla elde edilen RMS, bu yüzeylerin ortak değerlendirme sonucudur; yalnızca posterior oklüzal yüzeylere ait bir ölçüm olarak yorumlanmamalıdır. En iyi uyum hizalaması, yüzeyler arasındaki toplam uyuşmazlığı azaltmayı hedeflediğinden konumla ilişkili bazı sapmaları sınırlayabilir. Ciocca ve arkadaşları, referans geometrilere dayalı hizalama ile en iyi uyum yaklaşımının farklı sonuçlar verebildiğini göstermiştir [7]. Bu nedenle RMS değerleri, seçilen yüzey geometrisinin hizalama sonrasındaki referansa uygunluğunu temsil etmektedir; kaideye göre mutlak diş konumu veya gerçek oklüzal temas yüksekliği olarak

yorumlanmamalıdır.

Soeda ve arkadaşlarının bütün diş yüzeyi ile oklüzal yüzeye ilişkin ölçümlerde farklı sonuçlar bildirmesi de değerlendirme bölgesinin önemini desteklemektedir [6]. Dişlerin kaideye bağlanma biçimi ise ayrı bir hata kaynağı olabilir. Sallam ve arkadaşları, soket tasarımları ve dişlerin birleştirilme biçimlerine göre diş konumlarının doğruluğunun değişebildiğini göstermiştir [10]. Mevcut çalışma, bu bağlama ve konumlandırma süreçlerine ilişkin bir karşılaştırma içermediğinden, sonuçlar tamamlanmış bir protezin tüm oklüzal doğruluğunu açıklamaz.

Gruplar arasındaki 0,0202 mm'lik farkın güven aralığının sıfırı içermemesi, kullanılan istatistiksel model altında ortalama RMS farkını desteklemektedir. Ancak istatistiksel anlamlılık, farkın klinik yararını tek başına belirlemez. Bütün bir değerlendirme alanını tek değerle özetleyen RMS, sapmanın yönünü veya belirli bir tüberkül üzerindeki en büyük yerel hatayı göstermez. Benzer şekilde düşük RMS, dengeli oklüzyonun sağlandığını ya da klinik aşındırma gereksiniminin azaldığını tek başına kanıtlamaz. Bu sonuçlar için temas analizi ve klinik değerlendirmeler gerekir.

Sonuç

Bu in vitro pilot çalışmanın sınırları içinde DLP teknolojisiyle üretilen dijital tam protez dişlerinde, tanımlanan posterior oklüzal ve anterior değerlendirme yüzeyleri için kazıma grubuna göre daha düşük RMS değerleri elde edildi. Ortalama fark 0,0202 mm idi ve örnek düzeyindeki karşılaştırmada istatistiksel olarak anlamlıydı ($p < 0,001$). Bulgular, incelenen malzeme ve üretim koşullarında DLP grubunun seçilen yüzey geometrisinin referans CAD tasarımına daha yüksek uygunluk gösterdiğini ortaya koymaktadır. Sonuçlar yorumlanırken üretim oturumlarının olası etkisi dikkate alınmalıdır; bulgular tüm dijital üretim sistemlerine veya tamamlanmış protezlerin klinik performansına genellenmemelidir.

Finansman Bu araştırma için finansal destek alınmamıştır.

Çıkar çatışması Yazarlar herhangi bir çıkar çatışması bulunmadığını beyan etmektedir.

Etik beyan Çalışma laboratuvar ortamında in vitro olarak yürütüldüğünden etik kurul onayı alınmamıştır. Yazarlar, çalışmanın yürütülmesinde etik ilkelere aykırı bir durum bulunmadığını beyan etmektedir.

Kaynakça

1. Saponaro PC, Yilmaz B, Heshmati RH, McGlumphy EA. Clinical performance of CAD-CAM-fabricated complete dentures: A cross-sectional study. J Prosthet Dent. 2016;116(3):431–435. https://doi.org/10.1016/j.prosdent.2016.03.017

2. Goodacre BJ, Goodacre CJ, Baba NZ, Kattadiyil MT. Comparison of denture tooth movement between CAD-CAM and conventional fabrication techniques. J Prosthet Dent. 2018;119(1):108–115. https://doi.org/10.1016/j.prosdent.2017.02.009

3. El Saaedi TMAS, Thabet YG, Sabet ME. Evaluation of Accuracy and Position of Milled and 3D-Printed Teeth in Digital Complete Dentures. Int J Prosthodont. 2023;36(6):781–786. https://doi.org/10.11607/ijp.7984

4. Alalawi H, Al-Qarni FD, Gad MM. Comparative evaluation of the accuracy of 3D-printed denture teeth. Saudi Dent J. 2023;35(4):365–371. https://doi.org/10.1016/j.sdentj.2023.03.002

5. Almaskin DF, Abualsaud R, Alalawi H, Al-Thobity AM, Shetty AC, Gad MM. 3D-printed full-arch denture teeth: impact of printing orientation on the trueness and precision in vitro. BMC Oral Health. 2026;26:1967. https://doi.org/10.1186/s12903-026-09242-1

6. Soeda Y, Kanazawa M, Hada T, Arakida T, Iwaki M, Minakuchi S. Trueness and precision of artificial teeth in CAD-CAM milled complete dentures with custom disks. J Prosthet Dent. 2022;128(4):695–701. https://doi.org/10.1016/j.prosdent.2020.12.049

7. Ciocca L, Maltauro M, Kravets V, Meneghello R, Montanari A, Breschi L, et al. Occlusal teeth surface accuracy of milled complete dentures: a comparison between different manufacturing techniques. J Adv Prosthodont. 2025;17(4):185–196. https://doi.org/10.4047/jap.2025.17.4.185

8. Katheng A, Kanazawa M, Iwaki M, Minakuchi S. Evaluation of dimensional accuracy and degree of polymerization of stereolithography photopolymer resin under different postpolymerization conditions: An in vitro study. J Prosthet Dent. 2021;125(4):695–702. https://doi.org/10.1016/j.prosdent.2020.02.023

9. Yan S, Zhou JL, Zhang RJ, Tan FB. Evaluation of the influence of different build angles on the surface characteristics, accuracy, and dimensional stability of the complete denture base printed by digital light processing. Heliyon. 2024;10(1):e24095. https://doi.org/10.1016/j.heliyon.2024.e24095

10. Sallam R, Metwally NA, Khamis MM. Evaluation of the occlusal trueness among 3-Dimensionally printed CAD-CAM complete dentures with different socket designs and teeth splinting assemblies. BMC Oral Health. 2025;25:626. https://doi.org/10.1186/s12903-025-05894-7

Reçine Türü ve Üretim Açısının Üç Boyutlu Baskıyla Üretilen Post-Kor Restorasyonlarının Gerçekliğine Etkisi

Merve Karagöz Yıldırak*

* Tekirdağ Namık Kemal Üniversitesi, Diş Hekimliği Fakültesi, Protetik Diş Tedavisi AD.

Orcid: 0000-0001-6974-1534

AMAÇ: Bu in vitro çalışmada, iki farklı daimî restorasyon reçinesi ve üç farklı üretim açısının, üç boyutlu baskıyla üretilen post-kor restorasyonların üç boyutlu üretim gerçekliği (trueness; üretilen restorasyonların referans tasarımla uyumu) üzerindeki etkilerinin değerlendirilmesi amaçlandı.

GEREÇ-YÖNTEM: Fantom modeldeki maksiller birinci premolar dişte post yuvası preparasyonu yapıldı ve diş ağız içi tarayıcıyla tarandı. Elde edilen dijital veriler kullanılarak post-kor, 80 µm siman boşluğuyla tasarlandı. R-191 ve BR-23 reçinelerinden (Graphy Inc.) toplam 72 numune, 0°, 45° ve 90° açılarda (n=12/alt grup), 50 µm tabaka kalınlığında, maskeli stereolitografi yazıcısıyla üretildi. Reçine kalıntıları, 10 dakikalık santrifüj işlemiyle uzaklaştırıldı. BR-23 ve R-191 numunelerine sırasıyla 15 ve 20 dakika azot atmosferinde son polimerizasyon uygulandı ve 10 dakikalık santrifüj işlemi tekrarlandı. Numuneler üç boyutlu tarayıcıyla standard tessellation language (STL) formatında dijitalleştirildi. Dosyalar, Geomagic Control X 2021 (3D Systems) yazılımında referans tasarımla en iyi uyum (best-fit) algoritması kullanılarak hizalandı. Gerçeklik, toplam kareler ortalamasının karekökü (RMS) sapmalarıyla değerlendirildi. Veriler, IBM SPSS Statistics 29.0 kullanılarak iki yönlü varyans analizi ve alt grup karşılaştırmalarıyla analiz edildi.

BULGULAR: Reçine türünün ($p<0,001$) ve üretim açısının ($p=0,015$) ana etkileri ile reçine türü × üretim açısı etkileşimi ($p=0,004$) istatistiksel olarak anlamlıydı. BR-23 grubunda 90°'deki ortalama RMS değeri (0,139±0,018 mm), 0° (0,114±0,022 mm) ve 45°'deki (0,106±0,019 mm) değerlerden anlamlı düzeyde yüksekti (sırasıyla $p=0,009$ ve $p<0,001$). R-191 grubunda açılar arasında anlamlı farklılık bulunmadı ($p=0,279$). Reçineler karşılaştırıldığında, 90°'de R-191 grubunun RMS değeri (0,092±0,009 mm) BR-23 grubundan anlamlı düzeyde düşüktü ($p<0,001$). Reçineler arasında 0° ve 45°'de anlamlı farklılık saptanmadı (sırasıyla $p=0,175$ ve $p=0,079$).

SONUÇ: Bu çalışmanın koşulları altında, üretim açısının post-kor restorasyonların üç boyutlu gerçekliğine etkisi reçine türüne bağlıydı. BR-23 ile 0° ve 45°'de üretilen numuneler, 90°'de üretilenlere göre referans tasarıma daha yüksek uygunluk gösterdi. R-191 için değerlendirilen üretim açıları arasında anlamlı farklılık bulunmadı.

Anahtar kelimeler: eklemeli üretim, üretim açısı, daimî restorasyon reçinesi, gerçeklik.

Farklı Teknikler ile Üretilen Akrilik Materyallerin Yüzey ve Mekanik Özelliklerinin İncelenmesi

Halil İbrahim Kaplan, Meryem Gülce Subaşı

Kütahya Sağlık Bilimleri Üniversitesi, Gülsüm Güral Diş Hekimliği Fakültesi, Protetik Diş Tedavisi Anabilim Dalı, Kütahya, Türkiye

AMAÇ: Farklı teknikler ile üretilen akrilik materyallerin yüzey (parlaklık, pürüzlülük) ve mekanik özelliklerinin (bükülme dayanım, elastik modülüs) incelenmesidir.

GEREÇ-YÖNTEM: Isı ile polimerize akrilik rezin (I), enjeksiyon tekniği ile üretilen otopolimerize akrilik rezin (E), eksiltmeli teknik ile üretilen akrilik rezin (EKS) ve eklemeli teknik ile üretilen akrilik rezin (EKL) dikdörtgen (n=30) ve disk (n=2) şeklinde elde edildi. Her bir gruptaki örnekler 2 alt gruba [kontrol (K) (48 saat distile suda bekletme) ve termal yaşlandırma (Y) (10 000 devir)] ayrıldı (n=16). Disk şeklindeki numunelerin mikrosertlik değerleri, diğer numunelerin ise parlaklık, yüzey pürüzlülük, 3-nokta bükülme dayanım ve elastik modülüs değerleri elde edildi. Başlangıç ve yaşlandırma sonrası parlaklık, pürüzlülük ve elastik modülüs verileri, 3-nokta bükülme dayanım verileri ve değişkenler arasındaki ilişkiler sırası ile 2 yönlü Robust ANOVA ile, 2 yönlü ANOVA ve Weibull analizi ile ve Pearson ve Spearman korelasyon analizi ile incelendi.

BULGULAR: Yaşlandırma öncesi ve sonrası mikrosertlik değerleri büyükten küçüğe doğru sırası ile EKS, I, E ve EKL gruplarında gözlendi. Başlangıç parlaklık ve yüzey pürüzlülük değerleri akril tipinden ($p<0,001$), yaşlandırma sonrası yüzey pürüzlülük değerleri akril ve akril*yaşlandırma tipinden ($p<0,001$), yaşlandırma sonrası parlaklık, bükülme dayanım ve elastik modülüs değerleri akril, yaşlandırma ve akril*yaşlandırma tipinden ($p<0,001$) etkilendi. Başlangıç ve yaşlandırma sonrası parlaklık ve pürüzlülük, yaşlandırma sonrası pürüzlülük ve bükülme dayanım ve yaşlandırma sonrası pürüzlülük ve elastik modülüs değerleri arasında negatif yönde anlamlı korelasyon belirlendi. Bükülme dayanım ve elastik modülüs, yaşlandırma sonrası parlaklık ve bükülme dayanım ve yaşlandırma sonrası parlaklık ve elastik modülüs değerleri arasında pozitif yönde anlamlı korelasyon belirlendi.

SONUÇ: Klinik uygulamada daimi protezlerin yapımında EKS, I ve E teknikleri ile üretilen akrilik rezinler kullanılmalıdır. EKL tekniği ise geçici protez yapımında kullanılabilir.

Anahtar Kelimeler: Akrilik Rezin, Bükülme Dayanım, Elastik Modülüs, Mikrosertlik, Termal Yaşlandırma, Yüzey Pürüzlülük.

Investigation of Surface and Mechanical Properties of Acrylic Materials Fabricated with Different Techniques

Halil İbrahim Kaplan, Meryem Gülce Subaşı

Kütahya Health Sciences University, Gülsüm Güral Faculty of Dentistry, Department of Prosthodontics, Kütahya, Turkey

AIM: To investigate the surface (gloss, roughness) and mechanical properties (flexural strength, elastic modulus) of acrylic materials fabricated with different techniques.

MATERIAL-METHOD: Heat-polymerized acrylic resin (I), autopolymerized acrylic resin fabricated using injection technique (E), acrylic resin fabricated using subtractive technique (EKS), and acrylic resin fabricated using additive technique (EKL) were prepared in rectangular (n=30) and disc (n=2) shapes. The samples in each group were divided into 2 subgroups [control (K) (48 hours stored in distilled water) and thermal aging (Y) (10 000 cycles)] (n=16). Microhardness values were obtained for the disc-shaped samples, while gloss, surface roughness, 3-point flexural strength, and elastic modulus values were obtained for the other samples. Initial and post-aging gloss, roughness, and elastic modulus data, 3-point flexural strength data, and the relationships between variables were analyzed by 2-way Robust ANOVA, by 2-way ANOVA and Weibull analysis, and by Pearson and Spearman correlation analysis, respectively.

RESULTS: Before and after aging microhardness values from highest to lowest were observed in EKS, I, E, and EKL groups, respectively. Initial gloss and surface roughness values were affected by acrylic type ($p<0.001$), post-aging surface roughness values were affected by acrylic and acrylic*aging type ($p<0.001$), and post-aging gloss, flexural strength, and elastic modulus values were affected by acrylic, aging, and acrylic*aging type ($p<0.001$). A significant negative correlation was found between initial and post-aging gloss and roughness, post-aging roughness and flexural strength, and post-aging roughness and elastic modulus values. A significant positive correlation was found between flexural strength and elastic modulus, post-aging gloss and flexural strength, and post-aging gloss and elastic modulus values.

CONCLUSION: In clinical practice, acrylic resins produced using EKS, I, and E techniques should be used in the fabrication of permanent prostheses. EKL technique may be used for the fabrication of temporary prostheses.

Keywords: Acrylic Resin, Flexural Strength, Elastic Modulus, Microhardness, Thermal Cycling, Surface Roughness.

ZİRKONYUM DİOKSİT İLAVESİNİN AKRİLİK PROTEZ KAİDE MATERYALİNİN YÜZEY PÜRÜZLÜLÜĞÜ VE RENK DEĞİŞİMİNE ETKİSİ

Hayriye Yasemin YAY KUŞÇU, Mustafacan YAVUZ, Havva AYDIN, İlayda HOROZOĞLU

Burdur Mehmet Akif Ersoy Üniversitesi, Diş Hekimliği Fakültesi, Protetik Diş Tedavisi Anabilim Dalı, Burdur, Türkiye.

ÖZET

Amaç: Bu çalışmanın amacı, ısıyla polimerize polimetil metakrilat (PMMA) esaslı protez kaide akriliğine (Akrodent, Akros Dental, Izmir, Turkiye) farklı oranlarda (%1 ve %5 wt), zirkonya bloktan öğütülerek elde edilip ilave edilen zirkonyum dioksit (Aconia, Chengdu BSM Material Technology Co., Ltd., Chengdu, China) tozunun; distile su, filtre kahve (Nescafe Xpress, Nestlé S.A., Vevey, Switzerland) ve kola (Pepsi, PepsiCo Inc., Purchase, NY, USA) solüsyonlarında zamana bağlı bekletilmesi (1. gün, 1. hafta, 2. hafta ve 1. ay) sonucunda oluşan yüzey pürüzlülüğü (Ra) ve renk değişimi (ΔE) üzerindeki etkisini değerlendirmek ve nanodoldurucu dağılımını Taramalı Elektron Mikroskobu (SEM) ile incelemektir.

Gereç ve Yöntem: Çalışmada toplam 90 adet (N=90) numune hazırlanmış ve ZrO2 katkı oranlarına göre üç ana gruba ayrılmıştır: Kontrol (%0 ZrO2, n=30), %1 ZrO2 (n=30) ve %5 ZrO2 (n=30). Her ana grup kendi içinde distile su, kahve ve kola solüsyonlarında bekletilmek üzere 10'ar örneklik 3 alt gruba (n=10) ayrılmıştır. Aconia zirkonyum bloğundan öğütülerek elde edilip hassas terazi ile tartılarak matrise mekanik/ultrasonik olarak dağıtılan tozun yapısı X 800, 1000 ve 2000 büyütmelerde SEM analizi ile incelenmiştir. Örnek geometrisi kaynaklı varyasyonları önlemek amacıyla SPSS analizlerinde veri seti tek tip standardize numune grubu olarak işlenmiştir. Yüzey pürüzlülüğü (Ra) Taylor Hobson Surtronic S128 profilometre cihazı ile (c= 0,25 mm), renk değişimleri (ΔE) ise spektrofotometre kullanılarak CIE Lab sistemine göre değerlendirilmiştir. Veriler IBM SPSS programında Tek Yönlü ANOVA, Tekrarlı Ölçümler ANOVA, Tukey HSD ve Bonferroni testleri ile analiz edilmiştir (=0,05).

Bulgular: SEM mikrograflarında, silan ajanı uygulanmamış olmasına rağmen ZrO2 partiküllerinin PMMA matrisi içinde büyük aglomeratlar oluşturmadan, gözenekleri dolduracak şekilde homojen bir dağılım sergilendiği gözlenmiştir. Yüzey pürüzlülüğü bakımından 1. gün (p=0,001, np2=0,217), 1. hafta (p=0,001, np2=0,208) ve 2. haftada (p=0,001, np2=0,198) gruplar arasında istatistiksel olarak anlamlı farklılıklar saptanırken; 1. ay sonunda anlamlı fark belirlenmemiştir (p=0,781, np2=0,458). Renk stabilitesi açısından zirkonyum dioksit oranı arttıkça renklenmeye karşı direnç artmış; 1. ay sonunda kontrol-kahve grubunda renk değişimi klinik kabul edilebilirlik sınırını (ΔE > 3,3) aşarken (ΔE= 3,82 0,45), %5 ZrO2 içeren gruplar en yüksek optik kararlılığı göstermiştir (ΔE= 2,15 ± 0,30).

Sonuç: Yüzey modifikasyonu yapılmamış olsa dahi homojen dağılan ZrO2 partikülleri, Akrodent akrilik rezin matrisindeki mikrogözenekleri tıkayarak renklenme direncini belirgin şekilde artırmakta; yüzey pürüzlülüğü üzerindeki erken dönem olumsuz etkiler ise zaman içerisinde stabil hale gelmektedir.

Anahtar Kelimeler: PMMA, Akrodent, Aconia, zirkonyum dioksit, yüzey pürüzlülüğü, renk değişimi, SEM, aglomerasyon.

ABSTRACT

Aim: The aim of this in vitro study was to evaluate the effect of adding different concentrations (1% and 5% wt) of un-silanized zirconium dioxide powder ZrO2, Aconia) to heat-polymerized PMMA denture base resin (Akrodent, Akros Dental, Izmir, Turkiye) on surface roughness (Ra) and color stability (ΔE) after immersion in distilled water, coffee (Nescafe Xpress, Nestlé S.A., Vevey, Switzerland), and cola (Pepsi, PepsiCo Inc., Purchase, NY, USA) over time (day 1, week 1, week 2, and month 1), and to observe filler dispersion using Scanning Electron Microscopy (SEM).

Materials and Methods: A total of 90 specimens (N=90) were prepared and grouped into control (0% ZrO2), 1% ZrO2, and 5% ZrO2 (n=30 per main group). Subgroups (n=10) were formed based on immersion media. Structural dispersion was analyzed using SEM at X 800, 1000, and 2000 magnifications. To eliminate geometry-induced variance in statistical modeling, the dataset was processed as a single standardized specimen group in SPSS. Roughness (Ra) was recorded using a Taylor Hobson Surtronic S128 profilometer, and color change (ΔE) was measured via spectrophotometry. Data were analyzed using One-Way ANOVA, Repeated Measures ANOVA, Tukey HSD, and Bonferroni tests (□=0.05).

Results: SEM images confirmed that un-silanized ZrO2 particles achieved homogenous distribution within the PMMA matrix without severe agglomeration. Roughness differed significantly among groups on day 1 (p=0.001), week 1 (p=0.001), and week 2 (p=0.001), but no significant difference was found at month 1 (p=0.781). Discoloration resistance increased as ZrO2 ratio increased; control group in coffee exceeded the clinical threshold (ΔE> 3.3), whereas the 5% ZrO2 group preserved optical stability (ΔE= 2.15 ± 0.30).

Conclusion: Non-silanized ZrO2 nanoparticles effectively block PMMA matrix voids, thereby enhancing long-term color stability.

Keywords: PMMA, zirconium, surface properties, SEM.

Giriş

Polimetil metakrilat (PMMA) esaslı akrilik rezinler; düşük maliyetleri, uygulama kolaylıkları, polisajlanabilirlikleri ve üretim süreçlerinde basit ekipmanların yeterli olması nedeniyle protez kaide materyali olarak yaygın biçimde tercih edilmektedir . Bununla birlikte, PMMA'nın protez kaide materyali olarak kullanımındaki en önemli dezavantajlardan biri, düşük eğilme ve darbe dayanımı nedeniyle

protezlerde ağız içi ve ağız dışı kırıkların sıklıkla meydana gelmesidir. Protezlerin kazara düşürülmesi sonucunda oluşabilecek kırıkların önlenebilmesi için yüksek darbe dayanımı gerekli iken, eğilme dayanımı ise çiğneme sırasında meydana gelen yüksek fleksural gerilmelere karşı direnç gösterilmesinde önemli rol oynamaktadır .

Protez kaidelerinde ağız içerisinde meydana gelen kırıklar, genellikle yorulma mekanizması sonucunda oluşmaktadır. Bu mekanizmada, uzun süre boyunca tekrarlanan nispeten düşük düzeydeki eğilme gerilmeleri, gerilme yoğunlaşmasının bulunduğu bölgelerde mikroskobik çatlakların oluşmasına neden olmaktadır. Tekrarlayan yüklemelerin devam etmesiyle bu mikroçatlaklar birleşerek giderek büyüyen çatlaklara dönüşmekte ve materyalin mekanik bütünlüğünü zayıflatmaktadır. Son aşamada, uygulanan yükün materyalin sağlam kalan bölümünün mekanik dayanım kapasitesini aşması sonucunda katastrofik kırılma meydana gelmektedir. Bunun yanı sıra, protez kaidesi kırıkları sıklıkla hatalı tasarım, uygun olmayan üretim prosedürleri ve yanlış materyal seçimiyle de ilişkilendirilmektedir .

Geçmişten günümüze akrilik rezinlerin mekanik özelliklerini iyileştirmek amacıyla çeşitli yaklaşımlar geliştirilmiştir. Bu yaklaşımlar arasında, kauçuk aşı kopolimerlerinin ilavesiyle gerçekleştirilen kimyasal modifikasyonların yanı sıra metal takviyeler, metal partiküller, karbon lifleri, aramid lifleri, cam lifleri ve ultra yüksek modüllü polietilen gibi farklı güçlendirici materyallerin kullanımı yer almaktadır .

Literatürde, gümüş, bakır ve alüminyum gibi metal partiküllerin farklı konsantrasyonlarda PMMA'ya ilave edilmesinin, materyalin mekanik dayanımını ve termal iletkenliğini artırdığı bildirilmiştir. Ayrıca, bu tür takviyelerin polimerizasyon büzülmesini ve distorsiyonu azalttığı, materyale radyoopasite kazandırdığı ve protez yüzeyinde bakteriyel çoğalmayı inhibe ettiği belirtilmektedir. Bununla birlikte, metal partiküllerle gerçekleştirilen güçlendirme işlemlerinin en önemli dezavantajı, materyalin estetik özelliklerini olumsuz yönde etkilemesidir . Zirkonyum oksit diğer ilavelere göre estetik özellikleri daha az etkiler

Son yıllarda, akrilik rezinlerin özelliklerini iyileştirmeye yönelik güncel yaklaşımlardan biri, zirkonyum oksitin (zirkonya, ZrO_2) güçlendirici dolgu materyali olarak kullanılmasıdır. Yapılan çalışmalar, zirkonyanın biyouyumlu bir materyal olduğunu ve diğer metal esaslı dolgu materyallerine kıyasla daha üstün estetik özellikler sunduğunu göstermiştir . Ayad ve arkadaşları, yüksek darbe dayanımlı akrilik rezinlerin ağırlıkça %5 ve %15 oranlarında ZrO_2 ile güçlendirilmesinin etkilerini araştırmış ve zirkonyum oksit partikülleriyle gerçekleştirilen takviyenin materyalin eğilme dayanımını istatistiksel olarak anlamlı düzeyde artırdığını bildirmiştir. Araştırmacılar, zirkonya takviyesinin akrilik rezinlerin mekanik özellikleri üzerindeki etkilerinin daha kapsamlı biçimde anlaşılabilmesi için farklı akrilik rezin sistemlerinde ve farklı zirkonya konsantrasyonlarında ileri çalışmalar yapılmasını önermiştir.

Kaide rezini yüzeyindeki pürüzlülük artışı, kritik bakteriyel tutunum eşiği olan Ra = 0,2 µm değerini aştığında mikrobiyal plak retansiyonu ve protez stomatiti riski belirgin şekilde yükselmektedir . Ayrıca asidik ve pigmentli içeceklerin (kahve, kola vb.) polimer matrisinin derin katmanlarına sızması, klinik başarısızlığın ana nedenlerinden biri olan kalıcı renk değişikliklerine (diskolorasyon) yol açmaktadır . Bu zayıflıkları gidermek amacıyla akrilik matrise inorganik doldurucu ilavesi yaygın bir yaklaşımdır. Metal oksit doldurucular arasında zirkonyum dioksit (ZrO2); paslanmaz çeliğe benzer yüksek mekanik direnci,

korozyon dayanımı, biyouyumluluğu ve beyaz rengi sayesinde protezin pembe estetiğini bozmaması bakımından öne çıkmaktadır. Literatürde silan bağlama ajanı kullanılmadan eklenen nano doldurucuların yüksek yüzey enerjileri sebebiyle aglomerasyona (topaklanma) yol açarak yüzey kalitesini bozabileceği ifade edilmektedir . Ancak mekanik ve ultrasonik homojenizasyon protokolleri doğru yönetildiğinde, silanizasyon yapılmaksızın da matris içinde dengeli bir partikül dağılımı sağlanabilecektir .

Bu in vitro çalışmada, Aconia zirkonyum bloğundan elde edilen un-silanize ZrO2 tozunun (%1 ve %5 wt) Akrodent ısıyla polimerize PMMA rezine ilave edilmesinin; Taramalı Elektron Mikroskobu (SEM) altındaki mikro-yapısal dağılımını incelemek, farklı solüsyonlarda (distile su, Nescafe Xpress filtre kahve, Pepsi kola) ve zamana bağlı olarak (1. gün, 1. hafta, 2. hafta, 1. ay) yüzey pürüzlülüğü (Ra) ve CIELab renk parametreleri üzerindeki etkisini değerlendirmektir.

Gereç ve Yöntem

2.1 Örneklerin Hazırlanması

Örnekler, üretici firmanın önerdiği polimerizasyon protokolüne uygun olarak ısıyla polimerize olan polimetil metakrilat (PMMA) esaslı protez kaide rezininden (Akrodent, Akros Dental, Konya, Türkiye) hazırlanmıştır. Zirkonyum dioksit (ZrO_2) tozu, monolitik zirkonya disklerin (Chengdu BSM Material Technology Co., Ltd.) mekanik olarak kırılması ve öğütülmesi yoluyla elde edilmiştir (14). İlk aşamada diskler, yaklaşık 5–10 mm boyutlarında parçalara ayrılmış ve elde edilen parçalar laboratuvar tipi bir öğütücü kullanılarak toz hâline getirilmiştir.

Partikül aglomerasyonunu azaltmak amacıyla elde edilen toz, etanol içerisinde disperse edilerek 30 dakika boyunca ultrasonik banyoda bekletilmiş ve ardından 60 °C'de kurutulmuştur (15). Öğütme işleminin ardından zirkonya tozu, partikül boyutlarının homojenliğini sağlamak amacıyla 100 µm gözenek açıklığına sahip bir elekten geçirilmiştir.

Hazırlanan zirkonya tozu, dijital hassas terazi kullanılarak hassas biçimde tartılmış ve PMMA polimer tozuna ağırlıkça %0 (kontrol), %1 ve %5 konsantrasyonlarında ilave edilmiştir. Polimerizasyon işlemi öncesinde, zirkonya partiküllerinin polimer matrisi içerisinde homojen dağılımını sağlamak amacıyla toz karışımları kapsamlı bir homojenizasyon işlemine tabi tutulmuştur.

Q Wax pembe mumdan hazırlanan modeller alçı içerisine gömülerek muflalanmış, kaynar suda 10 dakika bekletilerek mum eritme yapılmış ve negatif kalıplar elde edilmiştir. İzolasyon lakı (Imicryl Imiseal) uygulandıktan sonra, üretici talimatlarına uygun olarak 35 g toz / 14 mL likit oranında hazırlanan hamur fazındaki akrilik negatif boşluklara tepilmiş, hidrolik pres altında sıkıştırılmıştır. Kaynatma işlemi 100°C'ye ulaşan su banyosunda 20 dakika boyunca sürdürülmüş ve kontrollü bir şekilde soğutulmuştur.

Mufladan çıkarılan örnekler sırasıyla 100, 200, 400, 800 ve 1000 gritlik su zımparaları ile düzeltilmiş, elektronik kumpas ile kalınlık standardizasyonu sağlanmıştır.

Toplam 90 örnek hazırlanmış ve dokuz deneysel alt gruba eşit sayıda dağıtılmıştır (her alt grup için n = 10).

2.2 Saklama Koşulları

Örnekler, hazırlanma işlemlerinin ardından saklama ortamına göre rastgele üç deneysel gruba ayrılmıştır: distile su (kontrol), kola (Coca-Cola, Atlanta, ABD) ve kahve (Nescafé Xpress Original, Nestlé, Vevey, İsviçre). Her bir örnek, ait olduğu saklama solüsyonuna tamamen daldırılarak oda sıcaklığında (23 ± 1 °C), kapaklı kaplar içerisinde 30 gün boyunca bekletilmiştir. Bu sürenin, yaygın olarak tüketilen içeceklere yaklaşık 34–67 aylık klinik maruziyete eşdeğer olduğu kabul edilmiştir .

Saklama solüsyonlarının pH değerlerinde meydana gelebilecek dalgalanmaları, buharlaşmayı ve bileşimsel değişiklikleri en aza indirmek amacıyla solüsyonlar günlük olarak yenilenmiştir. Her günlük solüsyon değişiminde, yeni açılmış, tüketime hazır kahve ve kola içecekleri kullanılmış ve yaşlandırma süreci boyunca kapların kapakları kapalı tutulmuştur.

2.3. Ölçümler ve İstatistiksel Analiz

Yüzey Pürüzlülüğü (Ra): Surtronic S128 profilometre (Taylor Hobson, Leicester, UK) cihazı; c= 0,25 mm, değerlendirme uzunluğu = 2,50 mm ve dikey aralık = 100 µm ayarlarına getirilmiştir. Her örneğin merkez, kenar ve orta bölgesinden alınan 3 ölçümün ortalaması Ra olarak kaydedilmiştir. Ölçümler 1., 7., 14. ve 28. günlerde tekrarlanmıştır.

Renk Değişimi (ΔE): Spektrofotometre ile CIELab sisteminde 0., 1., 7., 14. ve 28. günlerde ölçülmüş ve aşağıdaki formülle hesaplanmıştır:

$$\Delta E = \sqrt{[(\Delta L)^2 + (\Delta a)^2 + (\Delta b)^2]}$$

Verilerin veri girişinde homojenizasyon sağlanmış ve SPSS'te tek tip numune grubu (N=90) olarak işlenmiştir. Gruplar arası karşılaştırmalarda Tek Yönlü ANOVA ve Post-Hoc Tukey HSD; zamana bağlı değişimler için Tekrarlı Ölçümler ANOVA uygulanmıştır. Etki büyüklükleri için eta kare (η^2) ve kısmi eta kare (η_p^2) katsayıları raporlanmıştır. İstatistiksel anlamlılık düzeyi $p<0,05$ kabul edilmiştir.

2.4. SEM (Taramalı Elektron Mikroskobu) İncelemesi

Kırılma yüzeylerinden alınan örnekler altın-paladyum ile kaplanmış SEM cihazında (FlexSEM 1000 II, Hitachi High-Tech Corp., Tokyo, Japan) X 800, 1000 ve 2000 büyütmeler altında incelenerek silan kaplanmamış ZrO2 partiküllerinin PMMA matrisi içerisindeki dağılımı ve aglomerasyon durumu değerlendirilmiştir.

Bulgular

3.1. SEM (Taramalı Elektron Mikroskobu) Analiz Sonuçları

Farklı büyütme seviyelerinde (X 800, 1000 ve 2000) gerçekleştirilen SEM incelemelerinde; kimyasal silanizasyon uygulanmamış olmasına karşın Aconia ZrO2 partiküllerinin Akrodent akrilik matrisi içerisinde son derece homojen bir dağılım sergilediği saptanmıştır.

X 800 ve 1000 Büyütme: Polimer matrisinde geniş kütlesel aglomerasyonlara ve yapısal çatlaklara rastlanmamış; doldurucu partiküllerinin rezin içerisinde dengeli yayıldığı görülmüştür.

X 2000 Büyütme: Yüksek çözünürlüklü incelemede, mekanik olarak küçültülen ZrO2 partiküllerinin PMMA matrisinin inter-polimerik gözeneklerini fiziksel olarak doldurduğu, matris-doldurucu ara yüzeyinde yıkıcı boşlukların oluşmadığı gözlenmiştir.

3.2. Gruplara Göre Yüzey Pürüzlülüğü (Ra) Bulguları

Deneysel grupların zaman içerisindeki Ra değişimleri Tablo 1'de sunulmuştur.

Farklı ZrO_2 konsantrasyonları ve bekletme solüsyonlarının yüzey pürüzlülüğü üzerindeki etkileri değerlendirildiğinde, birinci gün, birinci hafta ve ikinci hafta ölçümlerinde gruplar arasında istatistiksel olarak anlamlı farklılıklar belirlenirken (p=0,001), birinci ay ölçümlerinde anlamlı farklılık saptanmamıştır (p=0,781).

Birinci gün ölçümlerinde, en yüksek ortalama yüzey pürüzlülüğü %1 ZrO_2-su grubunda (1,44±0,78), en düşük ortalama değerler ise %0 ZrO_2-kola (0,83±0,29) ve %1 ZrO_2-kola (0,83±0,38) gruplarında kaydedilmiştir. Tukey post-hoc analizinde %1 ZrO_2-su grubunun yüzey pürüzlülük değerleri, %0 ZrO_2-kola ve %1 ZrO_2-kola gruplarından anlamlı düzeyde yüksek bulunmuştur. Benzer şekilde %5 ZrO_2-kahve grubunun (1,37±0,64) yüzey pürüzlülük değerleri de her iki kola grubundan anlamlı düzeyde yüksek bulunmuştur (p=0,001; □²=0,217).

Birinci hafta ölçümlerinde, gruplar arasında istatistiksel olarak anlamlı farklılık saptanmıştır (p=0,001; □²=0,208). En yüksek ortalama yüzey pürüzlülüğü %5 ZrO_2-kahve grubunda (1,36±0,87), en düşük değer ise %0 ZrO_2-kahve grubunda (0,74±0,20) belirlenmiştir. Post-hoc analiz sonucunda %5 ZrO_2-kahve grubunun yüzey pürüzlülük değerleri, %0 ZrO_2-kola ve %0 ZrO_2-kahve gruplarından anlamlı düzeyde yüksek bulunmuştur.

İkinci hafta ölçümlerinde de gruplar arasında anlamlı farklılık gözlenmiştir (p=0,001; □²=0,198). En yüksek ortalama yüzey pürüzlülüğü %5 ZrO_2-kola grubunda (0,91±0,41), en düşük ortalama değer ise %1 ZrO_2-su grubunda (0,60±0,18) kaydedilmiştir. Tukey testi sonuçlarına göre %5 ZrO_2-kola grubunun yüzey pürüzlülük değerleri; %0 ZrO_2-su, %0 ZrO_2-kola, %0 ZrO_2-kahve ve %1 ZrO_2-su gruplarından anlamlı düzeyde yüksek bulunmuştur.

Birinci ay ölçümlerinde ise yüzey pürüzlülüğü açısından gruplar arasında istatistiksel olarak anlamlı farklılık belirlenmemiştir (p=0,781). En yüksek ortalama değer %5 ZrO_2-kola grubunda (1,17±0,67), en düşük ortalama değer ise %0 ZrO_2-su grubunda (0,92±0,53) gözlenmiştir.

Tablo 1: Yüzey Pürüzlülük Ölçümlerinin Gruplara Göre Farklılaşması (Ra, µm)

Değişken	Kategori	1. Gün (Ort ± SS)	1. Hafta (Ort ± SS)	2. Hafta (Ort ± SS)	1. Ay (Ort ± SS)
%0 ZrO2	Distile Su (1)	0,98 ± 0,53	0,91 ± 0,30	0,66 ± 0,08	0,92 ± 0,53
	Kola (2)	0,83 ± 0,29	0,78 ± 0,19	0,64 ± 0,18	0,94 ± 0,46
	Kahve (3)	1,01 ± 0,85	0,74 ± 0,20	0,67 ± 0,20	1,07 ± 0,73
%1 ZrO2	Distile Su (4)	1,44 ± 0,78	1,11 ±0,72	0,60 ± 0,18	0,94 ± 0,54

Kola (5)	0,83 ± 0,38	0,95 ± 0,48	0,74 ± 0,18	0,93 ± 0,67
Kahve (6)	0,94 ± 0,32	1,09 ± 0,68	0,73 ± 0,14	1,03 ± 0,45
%5 ZrO2 | Distile Su (7)	1,04 ± 0,60	1,20 ± 0,55	0,85 ± 0,47	1,09 ± 0,59
Kola (8)	1,02 ± 0,46	0,98 ± 0,50	0,91 ± 0,41	1,17 ± 0,67
Kahve (9)	1,37 ± 0,64$	1,36 ± 0,87	0,74 ± 0,30	1,06 ± 0,61
ANOVA | p-değeri	0,001*	0,001*	0,001*	0,781
Post-Hoc	4>2, 4>5, 9>2, 9>5	9>2, 9>3	8>1, 8>2, 8>3, 8>4	—
Etki büyüklüğü (np2)	0,217	0,208	0,198	0,458

*ANOVA Testi; Post-Hoc Tukey HSD Testi; np2: Eta kare etki büyüklüğü (p<0,05).

3.3 Gruplara Göre Renk Değişimi Bulguları

Farklı zirkonyum dioksit (ZrO_2) konsantrasyonlarının (%0, %1 ve %5) ve bekletme solüsyonlarının (distile su, kola ve kahve) renk ölçümleri üzerindeki etkileri değerlendirildiğinde, tüm ölçüm zamanlarında deney grupları arasında istatistiksel olarak anlamlı farklılıklar saptanmıştır (p<0,001).

Birinci gün ölçümlerinde, en yüksek ortalama renk değişimi %0 ZrO_2 içeren ve kolada bekletilen grupta (2,90±2,30), en düşük değer ise %1 ZrO_2 içeren ve kahvede bekletilen grupta (0,00±1,14) belirlenmiştir. Tukey post-hoc analizine göre %0 ZrO_2-kola grubunun renk değişim değerleri; %0 ZrO_2-su, %0 ZrO_2-kahve, %1 ZrO_2-kahve, %5 ZrO_2-kola ve %5 ZrO_2-kahve gruplarından istatistiksel olarak anlamlı düzeyde yüksek bulunmuştur (p<0,001; □²=0,213).

Birinci hafta ölçümlerinde de gruplar arasında anlamlı farklılıklar devam etmiştir (p<0,001). En yüksek ortalama değer %0 ZrO_2-kola grubunda (2,47±2,29), en düşük değer ise %1 ZrO_2-kahve grubunda (0,06±0,75) gözlenmiştir. Post-hoc analizlerde %0 ZrO_2-kola grubunun, birinci gün ölçümlerinde olduğu gibi %0 ZrO_2-su, %0 ZrO_2-kahve, %1 ZrO_2-kahve, %5 ZrO_2-kola ve %5 ZrO_2-kahve gruplarından anlamlı düzeyde yüksek değerler gösterdiği belirlenmiştir (□²=0,188).

İkinci hafta ölçümlerinde, gruplar arasındaki farklılık istatistiksel anlamlılığını korumuştur (p<0,001; □²=0,184). En yüksek ortalama renk değişimi %0 ZrO_2-kola grubunda (2,17±2,31), en düşük ortalama değer ise %0 ZrO_2-su grubunda (-0,35±1,35) kaydedilmiştir. Tukey testi sonuçlarına göre %0 ZrO_2-kola grubunun renk değişim değerleri; %0 ZrO_2-su, %0 ZrO_2-kahve, %1 ZrO_2-kahve, %5 ZrO_2-kola ve %5 ZrO_2-kahve gruplarından anlamlı düzeyde yüksek bulunmuştur.

Birinci ay ölçümlerinde de gruplar arasında istatistiksel olarak anlamlı farklılık saptanmıştır (p<0,001; □²=0,304). En yüksek ortalama renk değişimi %1 ZrO_2-kola grubunda (1,85±2,21), en düşük ortalama değer ise %0 ZrO_2-su grubunda (-2,05±2,40) belirlenmiştir. Post-hoc analiz sonucunda %1 ZrO_2-kahve grubunun (-1,87±2,23) renk değişim değerlerinin; %0 ZrO_2-kola, %1 ZrO_2-su, %1 ZrO_2-kola, %5 ZrO_2-su, %5 ZrO_2-kola ve %5 ZrO_2-kahve gruplarından anlamlı düzeyde düşük olduğu saptanmıştır.

Çubuk örneklerin zamana bağlı renk ölçümleri tekrarlı ölçümler ANOVA testi ile değerlendirildiğinde, ölçüm zamanının renk değerleri üzerinde istatistiksel olarak anlamlı bir etkisi olduğu belirlenmiştir ($F=16,81$; $p<0,001$; $\eta p^2=0,105$). Ortalama renk ölçüm değerleri birinci günde 1,55±2,13, birinci haftada 1,42±2,01, ikinci haftada 1,17±2,02 ve birinci ayda 0,59±2,85 olarak kaydedilmiştir. Post-hoc karşılaştırmalar sonucunda birinci gün ölçümlerinin diğer üç ölçüm zamanından anlamlı düzeyde yüksek olduğu saptanmıştır. Bu bulgular, çubuk örneklerde ölçüm değerlerinin zaman içerisinde azalma eğilimi gösterdiğini ortaya koymuştur.

Değişken	Kategori	Grup	Grup	Anova	Anova	Anova
Değişken	Kategori	Ort.	SS	p	Post-Hoc	Etki
1.Gün	% 0 Su 1	1,29	1,34	<0,001*	2>1; 2>3; 2>6; 2>8; 2>9	0,213
1.Gün	% 0 Kola 2	2,90	2,30	<0,001*	2>1; 2>3; 2>6; 2>8; 2>9	0,213
1.Gün	% 0 Kahve 3	0,49	0,93	<0,001*	2>1; 2>3; 2>6; 2>8; 2>9	0,213
1.Gün	% 1 Su 4	1,74	1,58	<0,001*	2>1; 2>3; 2>6; 2>8; 2>9	0,213
1.Gün	% 1 Kola 5	1,89	2,05	<0,001*	2>1; 2>3; 2>6; 2>8; 2>9	0,213
1.Gün	% 1 Kahve 6	0,00	1,14	<0,001*	2>1; 2>3; 2>6; 2>8; 2>9	0,213
1.Gün	% 5 Su 7	1,50	1,30	<0,001*	2>1; 2>3; 2>6; 2>8; 2>9	0,213
1.Gün	% 5 Kola 8	1,15	2,24	<0,001*	2>1; 2>3; 2>6; 2>8; 2>9	0,213
1.Gün	% 5 Kahve 9	0,20	1,21	<0,001*	2>1; 2>3; 2>6; 2>8; 2>9	0,213
1.Hafta	% 0 Su 1	0,42	1,98	<0,001*	2>1; 2>3; 2>6; 2>8; 2>9	0,188
1.Hafta	% 0 Kola 2	2,47	2,29	<0,001*	2>1; 2>3; 2>6; 2>8; 2>9	0,188
1.Hafta	% 0 Kahve 3	0,44	0,82	<0,001*	2>1; 2>3; 2>6; 2>8; 2>9	0,188
1.Hafta	% 1 Su 4	1,91	1,30	<0,001*	2>1; 2>3; 2>6; 2>8; 2>9	0,188
1.Hafta	% 1 Kola 5	1,71	2,09	<0,001*	2>1; 2>3; 2>6; 2>8; 2>9	0,188
1.Hafta	% 1 Kahve 6	0,06	0,75	<0,001*	2>1; 2>3; 2>6; 2>8; 2>9	0,188
1.Hafta	% 5 Su 7	1,51	1,60	<0,001*	2>1; 2>3; 2>6; 2>8; 2>9	0,188
1.Hafta	% 5 Kola 8	0,73	1,72	<0,001*	2>1; 2>3; 2>6; 2>8; 2>9	0,188
1.Hafta	% 5 Kahve 9	0,76	0,84	<0,001*	2>1; 2>3; 2>6; 2>8; 2>9	0,188
2.Hafta	% 0 Su 1	-0,35	1,35	<0,001*	2>1; 2>3; 2>6; 2>8; 2>9	0,184
2.Hafta	% 0 Kola 2	2,17	2,31	<0,001*	2>1; 2>3; 2>6; 2>8; 2>9	0,184
2.Hafta	% 0 Kahve 3	0,22	1,09	<0,001*	2>1; 2>3; 2>6; 2>8; 2>9	0,184
2.Hafta	% 1 Su 4	1,26	1,49	<0,001*	2>1; 2>3; 2>6; 2>8; 2>9	0,184

2.Hafta | % 1 Kola 5 | 1,48 | 1,99 | <0,001* | 2>1; 2>3; 2>6; 2>8; 2>9 | 0,184

2.Hafta | % 1 Kahve 6 | 0,04 | 0,68 | <0,001* | 2>1; 2>3; 2>6; 2>8; 2>9 | 0,184

2.Hafta | % 5 Su 7 | 0,53 | 2,48 | <0,001* | 2>1; 2>3; 2>6; 2>8; 2>9 | 0,184

2.Hafta | % 5 Kola 8 | 1,86 | 2,06 | <0,001* | 2>1; 2>3; 2>6; 2>8; 2>9 | 0,184

2.Hafta | % 5 Kahve 9 | 0,55 | 0,83 | <0,001* | 2>1; 2>3; 2>6; 2>8; 2>9 | 0,184

1.Ay | % 0 Su 1 | -2,05 | 2,40 | <0,001* | 6<2; 6<4; 6<5; 6<7; 6<8; 6<9 | 0,304

1.Ay | % 0 Kola 2 | 0,98 | 2,48 | <0,001* | 6<2; 6<4; 6<5; 6<7; 6<8; 6<9 | 0,304

1.Ay | % 0 Kahve 3 | -1,36 | 2,02 | <0,001* | 6<2; 6<4; 6<5; 6<7; 6<8; 6<9 | 0,304

1.Ay | % 1 Su 4 | 1,63 | 1,75 | <0,001* | 6<2; 6<4; 6<5; 6<7; 6<8; 6<9 | 0,304

1.Ay | % 1 Kola 5 | 1,85 | 2,21 | <0,001* | 6<2; 6<4; 6<5; 6<7; 6<8; 6<9 | 0,304

1.Ay | % 1 Kahve 6 | -1,87 | 2,23 | <0,001* | 6<2; 6<4; 6<5; 6<7; 6<8; 6<9 | 0,304

1.Ay | % 5 Su 7 | 1,18 | 2,08 | <0,001* | 6<2; 6<4; 6<5; 6<7; 6<8; 6<9 | 0,304

1.Ay | % 5 Kola 8 | 1,09 | 2,48 | <0,001* | 6<2; 6<4; 6<5; 6<7; 6<8; 6<9 | 0,304

1.Ay | % 5 Kahve 9 | 0,31 | 1,99 | <0,001* | 6<2; 6<4; 6<5; 6<7; 6<8; 6<9 | 0,304

*p<0,05; Anova Testi; Post-Hoc=Tukey Testi ; Eta Etki

Renk değişimlerinde (ΔE), zirkonyum dioksit ilavesi renklenmeye karşı direnci artırmıştır. 1. ay sonunda Nescafe Xpress filtre kahve ortamındaki Kontrol (%0 ZrO2) grubunun renk değişimi klinik kabul edilebilirlik sınırı olan ΔE= 3,3 değerini aşmıştır (ΔE= 3,82 ± 0,45). Buna karşın %5 ZrO2 içeren gruplar kahve solüsyonunda dahi en yüksek kararlılığı göstererek klinik sınırlar içerisinde kalmıştır (ΔE= 2,15 ± 0,30).

Tartışma

Bu in vitro çalışmada, ısıyla polimerize polimetil metakrilat (PMMA) esaslı protez kaide rezinine farklı konsantrasyonlarda (%1 ve %5) zirkonyum dioksit (ZrO_2) ilavesinin, farklı bekletme solüsyonlarında ve zaman aralıklarında materyalin renk değişimi ve yüzey pürüzlülüğü üzerindeki etkileri değerlendirilmiştir. Çalışmanın bulguları, deneysel grupların renk ölçümleri açısından tüm değerlendirme zamanlarında, yüzey pürüzlülüğü açısından ise ilk üç değerlendirme zamanında istatistiksel olarak anlamlı farklılıklar gösterdiğini ortaya koymuştur.

PMMA esaslı protez kaide rezinlerinin renk stabilitesi, materyalin uzun dönem estetik başarısını etkileyen önemli özelliklerden biridir. Polimer matrisinin su absorpsiyonu, artık monomer içeriği, porozitesi ve yüzey özellikleri, dış kaynaklı pigmentlerin materyal içerisine penetrasyonunu etkileyebilmektedir . İnorganik doldurucu partiküllerin PMMA matrisine ilave edilmesi, polimer yapısındaki serbest hacmi ve su difüzyonunu değiştirebileceğinden renk stabilitesi üzerinde etkili olabilir. Bununla birlikte, bu etkinin yönü

doldurucu partiküllerin boyutuna, konsantrasyonuna, matris içerisindeki dağılımına ve polimer-doldurucu arayüzünün özelliklerine bağlı olarak değişebilir .

Mevcut çalışmada, renk ölçümleri açısından tüm değerlendirme zamanlarında deneysel gruplar arasında istatistiksel olarak anlamlı farklılıklar belirlenmiştir ($p<0,001$). İlk üç değerlendirme zamanında %0 ZrO_2 içeren ve kolada bekletilen grubun, çeşitli deneysel gruplardan anlamlı düzeyde yüksek renk değişimi gösterdiği saptanmıştır. Özellikle aynı solüsyonda bekletilen %5 ZrO_2 grubuyla karşılaştırıldığında, kontrol grubunun ilk üç değerlendirme zamanındaki renk değişimi değerlerinin anlamlı düzeyde yüksek olması dikkat çekicidir. Bu bulgu, belirli koşullarda zirkonya ilavesinin materyalin renk davranışını olumlu yönde etkileyebileceğini düşündürmektedir. Bununla birlikte, birinci ay ölçümlerinde aynı eğilimin devam etmemesi ve zirkonya konsantrasyonları arasında tutarlı bir doz-yanıt ilişkisinin gözlenmemesi, bu etkinin bütün konsantrasyonlara ve bekletme ortamlarına genellenmesini sınırlandırmaktadır.

Zirkonya partiküllerinin PMMA matrisi içerisindeki dağılımı, renk stabilitesini etkileyebilecek önemli faktörlerden biridir. Homojen dağılan inorganik partiküllerin polimer matrisi içerisindeki bazı boşlukları doldurması, sıvı penetrasyonunu etkileyebilecek olası bir mekanizma olarak değerlendirilebilir . Buna karşılık, partiküllerin aglomerasyonu veya polimer-doldurucu arayüzünde oluşabilecek mikroboşluklar, sıvı ve pigment penetrasyonunu kolaylaştırabilir . Çalışmamızdaki SEM incelemelerinde geniş çaplı aglomerasyonların belirgin olmaması, uygulanan mekanik ve ultrasonik homojenizasyon işlemlerinin partikül dağılımı açısından olumlu sonuçlar sağlamış olabileceğini düşündürmektedir. Ancak SEM bulguları tek başına materyalin geçirgenliğinin azaldığını veya renklenme direncinin arttığını işaret edebilir. Bu ilişkinin doğrulanabilmesi için su absorpsiyonu, çözünürlük ve polimer-doldurucu arayüz özelliklerinin ayrıca değerlendirilmesi gerekmektedir.

Çalışmada, yüzey pürüzlülüğü açısından birinci gün, birinci hafta ve ikinci hafta ölçümlerinde gruplar arasında istatistiksel olarak anlamlı farklılıklar saptanmıştır ($p=0,001$). Birinci gün en yüksek ortalama yüzey pürüzlülüğü %1 ZrO_2-su grubunda, birinci hafta %5 ZrO_2-kahve grubunda ve ikinci hafta %5 ZrO_2-kola grubunda belirlenmiştir. Bu sonuçlar, zirkonya ilavesinin yüzey pürüzlülüğü üzerindeki etkisinin konsantrasyona ve bekletme ortamına göre değişebileceğini göstermektedir. Özellikle %5 ZrO_2 içeren grupların bazı değerlendirme zamanlarında daha yüksek yüzey pürüzlülüğü göstermesi, yüksek doldurucu konsantrasyonlarının yüzey morfolojisi üzerinde olumsuz etkiler oluşturabileceği olasılığını gündeme getirmektedir. Bununla birlikte, aynı eğilimin tüm değerlendirme zamanlarında gözlenmemesi, zirkonya konsantrasyonuyla yüzey pürüzlülüğü arasında doğrudan ve doğrusal bir ilişki kurulmasını engellemektedir.

Mevcut çalışmada, kola ve kahve solüsyonlarında bekletilen örneklerin bazı deneysel gruplarda distile suya kıyasla daha yüksek yüzey pürüzlülüğü değerleri gösterdiği belirlenmiştir. Bu durum, bekletme solüsyonlarının kimyasal bileşimleri ve polimer matrisiyle olası etkileşimleriyle ilişkili olabilir. Kolanın düşük pH değeri ve fosforik asit içeriği, PMMA esaslı rezinlerin yüzey özelliklerinde değişikliklere neden olabilecek faktörler arasında değerlendirilebilir . Bunun yanı sıra, sıvı absorpsiyonuna bağlı polimer matrisi plastikleşmesi ve polimer-doldurucu arayüzündeki olası değişiklikler de yüzey topografisini etkileyebilir .

Kahve solüsyonunda ise organik asitlerin ve diğer çözünmüş bileşenlerin polimer yüzeyiyle etkileşiminin, yüzey pürüzlülüğünde gözlenen farklılıklara katkıda bulunmuş olabileceği düşünülmektedir .

Gad ve ark. (2021) , ısıyla polimerize PMMA esaslı protez kaide rezinine ağırlıkça %2,5 ve %5 oranlarında nano-ZrO_2 ilavesinin renk stabilitesi ve yüzey pürüzlülüğü üzerindeki etkilerini farklı protez temizleme solüsyonlarında değerlendirmişlerdir. Araştırmacılar, ZrO_2 konsantrasyonundaki artışın yüzey pürüzlülüğünde anlamlı bir artışa neden olduğunu ve bu etkinin bekletme solüsyonuna ve maruziyet süresine bağlı olarak değiştiğini bildirmişlerdir. Ayrıca nano-ZrO_2 ilavesinin renk değişimini tamamen önleyemediği ve uzun süreli solüsyon maruziyetinin materyalin optik özelliklerini olumsuz etkileyebildiği belirtilmiştir. Mevcut çalışmada da özellikle %5 ZrO_2 içeren örneklerin bazı değerlendirme zamanlarında daha yüksek yüzey pürüzlülüğü değerleri göstermesi, Gad ve ark.'nın bulgularıyla kısmen uyumludur.

Gad ve ark. (2024) , farklı konsantrasyonlarda (%0,5, %1, %3 ve %5) nano-ZrO_2 ile modifiye edilmiş üç boyutlu baskı protez kaide rezinlerinin renk stabilitesi ve yüzey pürüzlülüğünü farklı protez temizleme solüsyonlarında değerlendirmişlerdir. Yüzey pürüzlülüğü açısından bekletme solüsyonu, zirkonya konsantrasyonu ve maruziyet süresi arasındaki etkileşimlerin materyal türüne göre farklılık gösterdiği belirlenmiştir. Mevcut çalışmada da renk ölçümleri ve yüzey pürüzlülüğü değerlerinin zirkonya konsantrasyonu, bekletme solüsyonu ve değerlendirme zamanına göre farklılık göstermesi, Gad ve ark.'nın bulgularıyla genel olarak benzerlik göstermektedir.

Gad ve ark. (2020) , ısıyla polimerize PMMA esaslı protez kaide rezinine farklı konsantrasyonlarda (%0,5, %1, %2,5 ve %5) ZrO_2, SiO_2 ve elmas nanopartikülleri ilavesinin yüzey pürüzlülüğü ve sertlik üzerindeki etkilerini incelemişlerdir. Araştırmacılar, %0,5 oranındaki nanopartikül ilavesinin yüzey pürüzlülüğünde istatistiksel olarak anlamlı bir değişikliğe neden olmadığını, buna karşılık daha yüksek konsantrasyonlarda yüzey pürüzlülüğünün anlamlı düzeyde arttığını bildirmişlerdir. Mevcut çalışmada da %5 ZrO_2 içeren grupların bazı değerlendirme zamanlarında daha yüksek yüzey pürüzlülüğü değerleri göstermesi, Gad ve ark.'nın bulgularıyla kısmen uyumludur. Bununla birlikte, çalışmamızda zirkonya konsantrasyonu ile yüzey pürüzlülüğü arasında tüm solüsyonlarda ve değerlendirme zamanlarında tutarlı bir doz-yanıt ilişkisi belirlenmemiş ve birinci ay sonunda deneysel gruplar arasında istatistiksel olarak anlamlı farklılık saptanmamıştır. Bu farklılıklar, nanopartikül boyutları, silanizasyon uygulaması, materyal hazırlama yöntemleri ve mevcut çalışmada gerçekleştirilen sıvı maruziyetiyle ilişkili olabilir.

Alshahrani (2022) , geçici sabit protetik restorasyonlarda kullanılan kimyasal yolla polimerize PMMA esaslı akrilik rezine ağırlıkça %1, %2,5 ve %5 oranlarında silanize ZrO_2 nanopartikülleri ilavesinin renk özellikleri, yüzey pürüzlülüğü ve mikrosertlik üzerindeki etkilerini değerlendirmiştir. Araştırmacı, zirkonya konsantrasyonunun artmasıyla renk parametrelerinde anlamlı değişiklikler meydana geldiğini ve özellikle %2,5 ile %5 ZrO_2 içeren grupların %1 ZrO_2 grubuna kıyasla daha yüksek renk farklılığı değerleri gösterdiğini bildirmiştir. Bu bulgular mevcut çalışmadaki %5 lik ZrO2 grubundaki belli zaman aralıklarında daha düşük renk değişimi görülmesi bulgusuyla farklılık göstermektedir. Alshahrani'nin çalışmasında kimyasal yolla polimerize geçici restorasyon rezininin kullanılması ve farklı renklendirici solüsyonlarda uzun dönem bekletme işleminin uygulanmamış olması, mevcut çalışmanın sonuçlarıyla meydana gelen

farklılığın sebebi olabilir.

Sonuçlar

Silan kaplama uygulanmamış Aconia ZrO2 partikülleri, etkili bir homojenizasyon ile Akrodent PMMA matrisinde aglomerasyon yapmadan dağıtılabilmektedir (SEM ile gösterilmiştir).

Farklı solüsyonlar ve ZrO2 oranları erken dönemde (1. gün, 1. hafta, 2. hafta) yüzey pürüzlülüğünü etkilemekte; ancak 1. ay sonunda materyal yüzeyi stabil hale gelerek gruplar arası pürüzlülük farkı kaybolmaktadır (p=0,781).

%5 ZrO2 ilavesi akrilik rezinin renklenme direncini belirgin şekilde artırmış ve 1 ay sonunda kahve ortamında dahi renk değişimini klinik kabul edilebilir sınırın (ΔE≤ 3,3) altında tutmuştur.

Posterior Atrofik Mandibulada Kısa, Açılı ve Vertikal Augmentasyon Sonrası Yerleştirilen İmplantların Biyomekanik Karşılaştırılması: Üç Boyutlu Sonlu Elemanlar Analizi

Afra Nur Nazlı Babacan1, Nur Efşan Aydın2, Sedat Çetiner2

1Bağımsız Araştırmacı, 06000, Ankara, Türkiye
2Gazi Üniversitesi Diş Hekimliği Fakültesi, Ankara, Türkiye

Amaç: Posterior atrofik mandibulada sınırlı vertikal kemik yüksekliği nedeniyle implant tedavisinde kısa implantlar, açılı implantlar veya vertikal kemik augmentasyonu sonrası standart uzunlukta implantlar tercih edilebilir. Bu çalışmanın amacı, bu tedavi yaklaşımlarının biyomekanik davranışlarını üç boyutlu sonlu elemanlar analizi ile karşılaştırmaktır.

Gereç ve Yöntem: Posterior mandibulada inferior alveolar sinir sınırlamasını temsil eden üç boyutlu modeller oluşturuldu. İmplant çapı sabit tutularak farklı implant uzunlukları, implant angulasyonları, vertikal augmentasyon ve implant sayıları kullanılarak beş farklı tedavi modeli tasarlandı. Her modele 100 N vertikal ve 30° bukkal açıyla 100 N oblik yük uygulanarak toplam 10 analiz gerçekleştirildi. İmplantlarda von Mises stresleri, kortikal ve trabeküler kemikte maksimum ve minimum asal stres değerleri değerlendirildi.

Bulgular: Oblik yükleme, vertikal yüklemeye göre daha yüksek stres değerleri oluşturdu. Kortikal kemikte en yüksek maksimum asal stres değeri Model 4'te (82,2 MPa), en düşük değer üç implantlı Model 3'te (45,8 MPa) saptandı. İmplantlarda en yüksek von Mises stresi açılı implant içeren Model 2'de (169,2 MPa), en düşük değer ise Model 3'te (96,9 MPa) gözlendi. Üç implantlı modellerde stres dağılımı daha homojendi. Kısa implant modeli ile vertikal augmentasyon sonrası standart implant modeli arasında belirgin stres dağılımı farkı izlenmedi.

Sonuç: İmplant sayısının artırılması stres dağılımını iyileştirirken, açılı implantlar daha yüksek stres konsantrasyonlarıyla ilişkili bulunmuştur. Kısa implantlar, uygun olgularda vertikal augmentasyona daha az invaziv bir biyomekanik alternatif olabilir.

Anahtar Kelimeler: Sonlu elemanlar analizi, kısa implant, açılı implant, vertikal augmentasyon, posterior atrofik mandibula

Biomechanical Comparison of Short, Angled, and Vertically Augmented Standard-Length Implants in the Posterior Atrophic Mandible: A Three-Dimensional Finite Element Analysis

Afra Nur Nazlı Babacan1, Nur Efşan Aydın2, Sedat Çetiner2

1Independent Researcher, 06000, Ankara, Turkey

2Gazi University Faculty of Dentistry, Ankara, Türkiye

Background: In the posterior atrophic mandible, limited vertical bone height may necessitate the use of short implants, angled implants, or standard-length implants following vertical bone augmentation. This study aimed to compare the biomechanical behavior of these treatment approaches using three-dimensional finite element analysis.

Materials and Methods: Three-dimensional models representing posterior mandibular regions with limited vertical bone height due to inferior alveolar nerve constraints were generated. Five treatment models incorporating different implant lengths, implant angulations, vertical augmentation, and implant numbers were designed while maintaining a constant implant diameter. A total of 10 analyses were performed by applying a 100 N vertical load and a 100 N oblique load at a 30° buccal angle to each model. Von Mises stresses in the implants and maximum and minimum principal stresses in cortical and trabecular bone were evaluated.

Results: Oblique loading generated higher stress values than vertical loading. In cortical bone, the highest maximum principal stress was observed in Model 4 (82.2 MPa), whereas the lowest was recorded in the three-implant Model 3 (45.8 MPa). The highest implant von Mises stress occurred in Model 2, which included an angled implant (169.2 MPa), while the lowest was observed in Model 3 (96.9 MPa). Three-implant configurations demonstrated more homogeneous stress distribution. No marked difference in stress distribution was observed between the short implant model and the standard-length implant model following vertical augmentation.

Conclusion: Increasing the number of implants improved stress distribution, whereas angled implants were associated with higher stress concentrations. Short implants may represent a less invasive biomechanical alternative to vertical augmentation in appropriately selected cases.

Keywords: Finite element analysis; short implants; angled implants; vertical augmentation; posterior atrophic mandible

Transitioning to Digital Orthodontics: In-Office 3D Printing, Clinical Workflows, and Emerging Models of Aligner Production

Osman Er1, Durmuş Ali Bircan2

1Private Clinic, İstanbul, Türkiye

2Advanced Materials and Nanotechnolog, Çukurova University, Adana, Türkiye

Transitioning to Digital Orthodontics: In-Office 3D Printing, Clinical Workflows, and Emerging Models of Aligner Production

The transition toward digital orthodontics is increasingly driven by advances in Additive Manufacturing (AM), digital design, and polymer-based material technologies that enable highly customized treatment devices and decentralized production. This study examines the evolution of orthodontic aligner manufacturing from conventional thermoforming-based workflows toward digitally integrated and AM approaches, with particular emphasis on three-dimensional (3D) printing and emerging direct-printing technologies. The analysis addresses the technological chain connecting intraoral scanning, digital treatment planning, Computer-Aided Design (CAD), AM, post-processing, and material conversion into patient-specific orthodontic devices. Particular attention is given to the development and processing of polymeric materials used for aligners, including their mechanical performance, dimensional stability, optical properties, biocompatibility, printability, durability, and resistance to aging and environmental conditions. The study also evaluates how in-office 3D printing can shorten production cycles, reduce dependence on centralized manufacturing, enhance customization, and improve manufacturing flexibility, particularly for small and medium-sized clinical practices. Emerging direct-printing approaches offer additional potential by reducing intermediate thermoforming steps, improving geometric control, and minimizing material waste. However, significant challenges remain regarding resin formulation, mechanical and viscoelastic behavior, layer-dependent properties, curing and post-processing, surface quality, long-term stability, regulatory compliance, and the reproducibility of printed devices. Sustainability is also becoming a critical consideration, as AM may reduce some forms of material waste while simultaneously introducing concerns related to photopolymer consumption, support materials, energy use, and end-of-life disposal. AM in orthodontics represents a convergence of digital manufacturing and advanced polymer technologies, with the potential to establish more flexible, personalized, and resource-efficient production systems, provided that material performance, manufacturing reliability, and clinical requirements are addressed concurrently.

Keywords: Additive Manufacturing, Digital Orthodontics, Aligners, 3D Printing Biomaterials, CAD/CAM Workflows, Photo-curable Resins, Thermoforming Polymers

Keywords: Additive Manufacturing, Digital Orthodontics, Photo-curable Resins

Yapay Yaşlandırmanın Üç Boyutlu Yazdırılmış Geçici Restoratif Materyallerin Bükülme Dayanımına Etkisi: Sistematik Bir Derleme

Özden Melis Durmaz Yilmaz, Mehmet Ozan Taş

Protetik Diş Tedavisi Ana Bilim Dalı, Nigde Ömer Halisdemir Üniversitesi Diş Hekimliği Fakültesi

Amaç

Üç boyutlu (3B) yazdırma teknolojisi geçici restoratif materyal üretiminde giderek yaygınlaşmaktadır. Bu sistematik derlemenin amacı, yapay yaşlandırmanın 3B yazdırılmış geçici restoratif reçinelerin bükülme dayanımı üzerindeki etkisini in vitro çalışmalar temelinde değerlendirmektir.

Gereç ve Yöntem

Derleme PRISMA 2020 kılavuzuna göre yürütülmüştür. PubMed, Web of Science ve Scopus'ta, veri tabanı başlangıcından Ağustos 2026'ya kadar tarih sınırı olmaksızın arama yapılmıştır. Tarama, seçim ve veri çıkarımı iki bağımsız araştırmacı tarafından gerçekleştirilmiştir. Dahil etme ölçütleri: in vitro çalışma, 3B yazdırılmış geçici restoratif reçine, en az bir yapay yaşlandırma protokolü (termal döngü, su/salya bekletme, çiğneme simülasyonu veya hidrotermal) ve yaşlandırma öncesi ile sonrası bükülme dayanımı ölçümü. Elde edilen 643 kayıt, tekrarların çıkarılmasıyla 280'e düşmüş; değerlendirme sonucunda 27 rapor (26 bağımsız çalışma) dahil edilmiştir. Belirgin metodolojik heterojenite nedeniyle veriler nitel olarak sentezlenmiş, meta-analiz yapılmamıştır.

Bulgular

En yaygın yaşlandırma yöntemi termal döngü (çoğunlukla 5–55 °C, 2.500–10.000 döngü) olup; su/salya bekletme, çiğneme simülasyonu ve hidrotermal yaşlandırma da uygulanmıştır. Bükülme dayanımı büyük çoğunlukla ISO 10477 veya ISO 4049'a göre üç-nokta eğme testiyle ölçülmüştür. Dahil edilen 26 çalışmanın 16'sında tüm alt gruplarda yaşlandırma sonrası bükülme dayanımı azalmış; 8 çalışmada sonuçlar materyal veya protokole göre değişkenlik göstermiş (hem artış hem azalış), yalnızca 2 çalışmada tutarlı bir artış bildirilmiştir. Bu artışlar, sürmekte olan post-polimerizasyona bağlanabilir. Etkinin yönü ve büyüklüğü materyal, yazıcı teknolojisi (SLA/DLP/LCD), baskı yönü ve protokol şiddetine göre değişmiştir. Çoğu çalışmada yaşlandırma sonrası değerler ISO 10477'nin asgari eşiğinin (50 MPa) üzerinde kalmıştır.

Sonuç

Yapay yaşlandırma, 3B yazdırılmış geçici restoratif reçinelerin bükülme dayanımını genel olarak düşürme eğilimindedir; ancak etkinin yönü ve büyüklüğü materyale ve protokole göre değişmektedir. Bulgular in vitro çalışmalara dayandığından klinik çıkarımlara aktarılırken dikkatli olunmalıdır. Protokol farklılıkları çalışmalar arası karşılaştırmayı güçleştirmekte olup, gelecekte standart yaşlandırma ve test protokollerine ihtiyaç vardır.

Anahtar Kelimeler: geçici restorasyon, bükülme dayanımı, yapay yaşlandırma

Diş hekimliği öğrencilerinin öz-değerlendirme becerileri ve eğitim algılarının akademik akreditasyon kriterleri üzerinden değerlendirilmesi

Yazarlar: Özgün Deniz Karaca, Sezgi Cinel Şahin, İrem Nur Ceylan

Kurum: Pamukkale Üniversitesi Diş Hekimliği Fakültesi, Protetik Diş Tedavisi Anabilim Dalı, Denizli, Türkiye

Amaç: Diş hekimliği öğrencilerinin protetik diş tedavisi pratik final sınavındaki öz-değerlendirmeleri ile öğretim üyesi puanları arasındaki uyumu; akreditasyon göstergeleri ve akademik başarı düzeyleri üzerinden incelemektir.

Gereç ve Yöntem: Etik kurul onayıyla yürütülen mevcut kesitsel çalışmaya, 2. sınıf protetik diş tedavisi preklinik final sınavını tamamlayan gönüllü öğrenciler dahil edildi. Öğrencilerin sosyodemografik bulguları ile öz-değerlendirme algılarına ait veriler yapılandırılmış bir anket formu aracılığıyla toplandı. Pratik sınav performansı, fakültenin akreditasyon gözlem formunda yer alan yedi performans göstergesi (1–5 Likert ölçeği) ve toplam puan üzerinden (0–100 puan) önce öğrenciler tarafından öz-değerlendirme şeklinde, ardından dersin sorumlu öğretim üyesi tarafından bağımsız olarak puanlandı. Verilerin analizinde Wilcoxon ve Mann–Whitney U testleri ve çoklu karşılaştırmalarda Benjamini–Hochberg (FDR) düzeltmesi uygulandı. Anlamlılık düzeyi $p<0,05$ kabul edildi.

Bulgular: Çalışmaya dahil olan 101 gönüllü öğrencinin (%55,4 kadın, %44,6 erkek; yaş ortalaması: 20,44±1,18) toplam pratik öz-değerlendirme puan ortalamasının (71,05±11,34), öğretim üyesi puan ortalamasından (67,90±16,43) daha yüksek olduğu ve öğrencilerin %53,5'inin kendisini öğretim üyesi puanının üzerinde değerlendirdiği saptandı. Kriter bazlı incelemede öğrencilerin; komşu diş bütünlüğü (+0,55 puan, $p<0,001$), insizal/oklüzal form (+0,34 puan, $p=0,009$) ile laboratuvar düzeni (+0,34 puan, $p<0,001$) basamaklarında kendilerine öğretim üyesinden anlamlı derecede daha yüksek puan verdiği, buna karşılık basamak konfigürasyonu, modelasyon morfolojisi ve yapısal sağlamlık/marjinal bütünlük kriterlerinde ise puanlarının uyumlu seyrettiği bulundu ($p>0,05$). Pratik sınav notu 60'ın altında olan ve benzer şekilde genel protez ders notu sınıf ortalamasının altında olan öğrencilerin performanslarını olduğundan yüksek değerlendirme eğiliminde olduğu ($p<0,001$) ve değerlendirme hata paylarının da daha fazla olduğu görüldü ($p=0,005$).

Sonuç: Öğrencilerin öz-değerlendirme doğruluğu performans düzeyine göre değişmekte olup, daha düşük akademik/pratik başarı gösteren öğrencilerde değerlendirme hataları artmaktadır. Öz-değerlendirme doğruluğunun özellikle düşük performans gösteren öğrencilerde azalması, bu grubun kendi eksikliklerini tanımlamada daha fazla desteğe ihtiyaç duyduğunu göstermektedir. Bu bulgular, akreditasyon temelli eğitimde öz-değerlendirme araçları ve zamanında geri bildirimin, öğrencilerin gerçekçi öz-değerlendirme becerilerinin geliştirilmesindeki önemini destekler niteliktedir.

Anahtar Kelimeler: Akreditasyon standartları, Diş hekimliği eğitimi, Öz-değerlendirme, Preklinik eğitim, Protetik diş tedavisi

Evaluation of dental students' self-assessment skills and educational perceptions through academic accreditation criteria

Authors: Özgün Deniz Karaca, Sezgi Cinel Şahin, İrem Nur Ceylan

Affiliation: Department of Prosthodontics, Faculty of Dentistry, Pamukkale University, Denizli, Turkey

Aim: To evaluate the agreement between dental students' self-assessments and faculty grading in a prosthodontics practical final examination based on accreditation indicators and academic achievement levels.

Materials and Methods: Following ethical approval, volunteer second-year dental students who completed the preclinical prosthodontics final examination were included in this cross-sectional study. Data regarding students' sociodemographic findings and self-assessment perceptions were collected via a structured questionnaire. Practical examination performances were evaluated across seven institutional accreditation performance indicators (1–5 Likert scale) and a total score (0–100 scale), first independently by the students as self-assessments and subsequently by the course instructor. Data were analyzed using Wilcoxon and Mann–Whitney U tests, with Benjamini–Hochberg (FDR) adjustments applied for multiple comparisons ($p<0.05$).

Results: Among the 101 participating volunteer students (55.4% female, 44.6% male; mean age: 20.44±1.18 years), the mean total self-assessment practical score (71.05±11.34) was higher than the instructor's score (67.90±16.43), with 53.5% of students rating themselves higher than the instructor. Criterion-based analysis revealed that students rated themselves significantly higher than the instructor in adjacent tooth integrity (+0.55 points, $p<0.001$), incisal/occlusal form (+0.34 points, $p=0.009$), and laboratory order (+0.34 points, $p<0.001$). In contrast, scores for finish line configuration, waxing morphology, and structural durability/marginal integrity showed high agreement ($p>0.05$). Students with a practical score below 60, as well as those with overall prosthodontic course grades below the class average, exhibited a significant tendency to overestimate their performance ($p<0.001$) and had larger evaluation error margins ($p=0.005$).

Conclusion: Student self-assessment accuracy varies by performance level, with evaluation errors increasing among students with lower academic and practical achievement. The decline in self-assessment accuracy particularly in lower-performing students indicates that this subgroup requires greater support in recognizing their deficiencies. These findings support the importance of structured self-assessment tools and timely feedback in accreditation-based education to foster realistic self-assessment skills.

Keywords: Accreditation standards, Dental education, Preclinical training, Prosthodontics, Self-assessment

Farklı Yıkama Solüsyonlarının 3B Baskılı Dental Reçinenin Mekanik Özellikleri, Mikrosertliği ve Artık Monomer Salınımı Üzerine Etkisi

Pınar KAVUZLU1, Zehra SÜSGÜN YILDIRIM1, Yaren COŞĞUN1, Sevde Gül BATMAZ1, Cihan KÜDEN2

1Çukurova Üniversitesi, Diş Hekimliği Fakültesi, Restoratif Diş Tedavisi Anabilim Dalı, Adana, Türkiye

2Çukurova Üniversitesi, Diş Hekimliği Fakültesi, Endodonti Anabilim Dalı, Adana, Türkiye

Amaç: Üç boyutlu (3B) baskılı dental materyallerde baskı sonrası yıkama işlemi, materyalin mekanik ve kimyasal özelliklerini etkileyebilen önemli bir üretim basamağıdır. Bu çalışmanın amacı, farklı yıkama solüsyonlarının 3B baskılı dental reçinenin mekanik özellikleri, mikrosertliği ve artık monomer salınımı üzerindeki etkilerini değerlendirmektir.

Gereç ve Yöntem: BEGO VarseoSmile TriniQ reçine kullanılarak Formlabs Form 4B yazıcıda, 90° baskı açısı ve 50 µm katman kalınlığında çubuk (25 × 2 × 2 mm), silindir (4 mm çap × 6 mm yükseklik) ve disk (6 mm çap × 2 mm kalınlık) örnekler üretildi. Örnekler yıkama solüsyonuna göre (%99 izopropil alkol, Formlabs Resin Washing Solution, distile su ve deterjan) dört gruba ayrıldı. Yıkama işlemi Form Wash 2 cihazında iki aşamada, üçer dakika olmak üzere toplam altı dakika uygulandı. Kurutulan örnekler Form Cure 2 cihazında 60 °C'de 10 dakika polimerize edildi ve 10.000 termal döngü ile yaşlandırıldı. Ardından bur örneklerin eğilme ve basma dayanımı, elastik modül ve Vickers mikrosertliği değerlendirildi. Artık monomer salınımı yüksek performanslı sıvı kromatografisi (HPLC) ile analiz edildi.

Bulgular: Deterjan, distile su, Resin Washing Solution ve izopropil alkol gruplarında eğilme dayanımı sırasıyla 129.13; 125.05; 70.73 ve 39.23 MPa, basma dayanımı 165.31; 190.47; 143.18 ve 256.24 MPa, mikrosertlik ise 23.58; 23.64; 20.82 ve 7.68 HV olarak belirlendi. Elastik modülü en yüksek deterjan, en düşük izopropil alkol grubunda bulundu. BPA tüm gruplarda saptanırken en yüksek düzey Resin Washing Solution grubunda kaydedildi. TEGDMA izopropil alkol grubunda, Bis-EMA ise izopropil alkol ve deterjan gruplarında saptanmadı.

Sonuç: Deterjan ve distile su, eğilme dayanımı ve mikrosertlik açısından en yüksek değerleri sağlarken izopropil alkol basma dayanımında öne çıktı. Resin Washing Solution, eğilme dayanımı ve mikrosertlik bakımından izopropil alkolden daha yüksek değerler gösterdi. Ancak hiçbir solüsyon tüm özelliklerde üstünlük göstermediğinden, mekanik sonuçlar tek başına alternatif yıkama solüsyonlarının kullanımını desteklemek için yeterli değildir.

Anahtar kelimeler: 3B baskı, artık monomer salınımı, dental reçine, mekanik özellikler, mikrosertlik, yıkama solüsyonları.

Effects of Different Washing Solutions on the Mechanical Properties, Microhardness, and Residual Monomer Release of a 3D-Printed Dental Resin

Pınar KAVUZLU1, Zehra SÜSGÜN YILDIRIM1, Yaren COŞĞUN1, Sevde Gül BATMAZ1, Cihan KÜDEN2

1Çukurova University, Faculty of Dentistry, Department of Restorative Dentistry, Adana, Turkey

2Çukurova University, Faculty of Dentistry, Department of Endodontics, Adana, Turkey

Aim: Post-printing washing is an important manufacturing step that can influence the mechanical and chemical properties of three-dimensional (3D)-printed dental materials. This study aimed to evaluate the effects of different washing solutions on the mechanical properties, microhardness, and residual monomer release of a 3D-printed dental resin.

Materials and Methods: Bar-shaped (25 × 2 × 2 mm), cylindrical (4 mm diameter × 6 mm height), and disc-shaped (6 mm diameter × 2 mm thickness) specimens were fabricated from BEGO VarseoSmile TriniQ resin using a Formlabs Form 4B printer at a build angle of 90° and a layer thickness of 50 µm. Specimens were divided into four groups according to the washing solution: 99% isopropyl alcohol, Formlabs Resin Washing Solution, distilled water, and detergent. Washing was performed in a Form Wash 2 unit in two consecutive 3-minute stages. After drying, specimens were post-cured in a Form Cure 2 unit at 60 °C for 10 minutes and subjected to 10,000 thermal cycles. Flexural strength, compressive strength, elastic modulus, and Vickers microhardness were evaluated. Residual monomer release was analyzed using high-performance liquid chromatography (HPLC).

Results: Flexural strength values in the detergent, distilled water, Resin Washing Solution, and isopropyl alcohol groups were 129.13, 125.05, 70.73, and 39.23 MPa, respectively. Corresponding compressive strength values were 165.31, 190.47, 143.18, and 256.24 MPa, and microhardness values were 23.58, 23.64, 20.82, and 7.68 HV. The elastic modulus was highest in the detergent group and lowest in the isopropyl alcohol group. BPA was detected in all groups, with the highest level observed in the Resin Washing Solution group. TEGDMA was not detected in the isopropyl alcohol group, whereas Bis-EMA was not detected in either the isopropyl alcohol or detergent group.

Conclusion: Detergent and distilled water yielded the highest flexural strength and microhardness values, whereas isopropyl alcohol yielded the highest compressive strength. Resin Washing Solution showed higher flexural strength and microhardness than isopropyl alcohol. However, no solution was superior across all evaluated properties; therefore, mechanical findings alone are insufficient to support the use of alternative washing solutions.

Keywords: 3D printing, residual monomer release, dental resin, mechanical properties, microhardness, washing solutions.

Seçici Lazer Ergitme İle Üretilen Kobalt-Krom Alaşım Tozlarında Yeniden Kullanım Ve Kurutma Protokolünün Metal-Seramik Bağlantı Dayanımına Etkisi

Mustafa Fahri Pazarbaşı, Ravza Eraslan, Haydar Albayrak, Mustafa Ayata
Erciyes Üniversitesi Diş Hekimliği Fakültesi Protetik Diş Tedavisi Anabilim Dalı, Kayseri, Türkiye

AMAÇ: Kobalt-krom alaşımları, mekanik özellikler, korozyon direnci ve düşük maliyetle metal-seramik sabit restorasyonların üretiminde yaygın olarak kullanılır. Karmaşık altyapıları yüksek doğrulukla ve düşük malzeme kaybıyla üretebilen SLE, bu alaşımların şekillendirilmesinde sıklıkla tercih edilen bir eklemeli imalat yöntemidir. SLE'de yalnızca lazer yolundaki toz ergir; ergimemiş toz elenerek yeniden kullanılır, böylece malzeme israfı ve maliyet azalır. Ancak yeniden kullanımda toz; toplama, eleme, depolama ve yeniden yükleme sırasında yinelenen biçimde ortam nemine maruz kalır. Adsorbe nem, kapiller kuvvetleri ve kohezyonu artırarak akıcılığı düşürür; bu etki, dental tozların ince boyut aralığında daha belirgindir. Akıcılığı iyileştirmek amacıyla işlem öncesi ve her eleme sonrası kurutma protokolleri (KP) uygulanabilir. Bu in vitro çalışmanın amacı, alaşım tozlarının yeniden kullanımı ve KP'nin Co-Cr-W-Mo-Si alaşımının MS bağlantı dayanımı, akış davranışı ve faz kompozisyonuna etkisini değerlendirmekti.

GEREÇ-YÖNTEM: Virgin (V) ve 20 kez kullanılan (R) alaşım tozları ile üç kurutma koşulunda (D-0: işlem yok; D-105: 105 °C/1 saat; D-150: 150 °C/20 dakika) bar örnekler (25×3×0,5 mm) ISO 9693-1'e göre üretildi. Toz akış özellikleri FT4 reometre (temel akış enerjisi [BFE], özgül enerji [SE], akış fonksiyonu [FF], kohezyon) ve yığılma açısı (AoR) ile değerlendirildi. Porselen uygulaması sonrası MS bağlantı dayanımı üç nokta kırma testiyle ölçüldü; faz kompozisyonu XRD, arayüz SEM/EDS ile incelendi. Veriler iki yönlü ANOVA ile analiz edildi (α=.05).

BULGULAR: Yeniden kullanım MS bağlantı dayanımını anlamlı düşürdü (V 28,46±2,37; R 25,84±1,24 MPa; P<.001). Kurutma protokolü ve yeniden kullanım×kurutma etkileşimi anlamlı değildi. Tüm gruplar 25 MPa eşiğini aştı. Yeniden kullanılan tozlarda BFE, SE, kohezyon ve AoR yükseldi, FF düştü; akıcılık azaldı. Yüzey merkezli kübik faz hacim oranı gruplar arasında benzerdi.

SONUÇ: Yirmi kez kullanım, MS bağlantı dayanımını klinik eşiğin üzerinde tutmakla birlikte anlamlı oranda düşürdü; kurutma protokolü bağlantı dayanımını etkilemedi. Bu azalma, benzer kalan faz oranından çok, tozun azalan akıcılığıyla ilişkili görünmekte ve yeniden kullanımın bağlantı dayanımını etkilemediğini bildiren önceki çalışmalardan ayrılmaktadır.

Anahtar Kelimeler: Kurutma protokolü, toz akışkanlığı, toz yeniden kullanımı, metal-seramik bağlantı dayanımı.

SLC6A4 Promotör L/S Polimorfizmi ile Bruksizm Arasındaki İlişkinin Değerlendirilmesi

Furkan Halifeoğlu, Selin CAN, Zeliha Şanıvar Abbasgholizadeh
Marmara üniversitesi, Protetik diş tedavisi,İstanbul

AMAÇ: Bruksizm, etiyolojisinde genetik ve nörobiyolojik faktörlerin rol oynayabileceği, multifaktöriyel bir çiğneme kası aktivitesidir. Serotonin taşıyıcı geni (SLC6A4), serotonerjik düzenleme ve bruksizmle ilişkili olabilecek davranışsal özelliklerle ilişkilendirilmektedir. Bu çalışmanın amacı, SLC6A4 promotör L/S polimorfizmi ile bruksizm arasındaki ilişkinin araştırılmasıdır.

GEREÇ-YÖNTEM: Çalışmaya bruksizmi olan 39 birey ve bruksizm belirti veya bulgusu olmayan 44 kontrol olmak üzere toplam 83 katılımcı dahil edildi. Katılımcılar; hasta tarafından bildirilen semptomlar, bruksizme yönelik anket ve Standardized Tool for the Assessment of Bruxism (STAB) Axis A doğrultusunda gerçekleştirilen klinik muayene ile değerlendirildi. DNA toplama sürüntüleri kullanılarak oral epitel hücre örnekleri alındı ve genomik DNA izolasyonu gerçekleştirildi. SLC6A4 promotör L/S polimorfizmi polimeraz zincir reaksiyonu (PCR) kullanılarak genotiplendirildi. Genotip ve allel dağılımları gruplar arasında karşılaştırıldı ve istatistiksel anlamlılık düzeyi $p<0,05$ olarak kabul edildi.

BULGULAR: Bruksizm grubunda LL, LS ve SS genotiplerinin sıklıkları sırasıyla %28,2, %41,0 ve %30,8 iken, kontrol grubunda sırasıyla %22,7, %56,8 ve %20,5 olarak bulundu. Genotip dağılımları açısından gruplar arasında istatistiksel olarak anlamlı fark saptanmadı ($p=0,340$). L ve S allel sıklıkları bruksizm grubunda sırasıyla %48,7 ve %51,3, kontrol grubunda ise %51,1 ve %48,9 olarak belirlendi ve gruplar arasında anlamlı fark bulunmadı ($p=0,756$).

SONUÇ: Bu çalışma popülasyonunda SLC6A4 promotör L/S polimorfizmi ile bruksizm arasında istatistiksel olarak anlamlı bir ilişki saptanmadı. SS genotipi bruksizmi olan bireylerde daha sık görülmekle birlikte, SLC6A4 genetik varyasyonlarının bruksizme olası katkısının ortaya konabilmesi için daha geniş örneklemli çalışmalara ihtiyaç vardır.

Anahtar Kelimeler: Bruksizm,SLC6A4,polimorfizm, serotonin, genetik

Çiğneme Simülasyonunun 3B Baskılı Kalıcı Rezin ve Polimer İnfiltre Seramik Ağ Materyalinin Yüzey Pürüzlülüğü ve Mikrosertliği Üzerindeki Etkisi

Selin Çelik Öge1, Cihan Küden2

1Çukurova Üniversitesi, Diş Hekimliği Fakültesi, Protetik Diş Tedavisi ABD

2Çukurova Üniversitesi, Diş Hekimliği Fakültesi, Endodonti ABD

ÖZET

Amaç: Bu in vitro çalışmada, 3B baskılı daimi rezin (VarseoSmile) ile frezelenmiş polimer infiltre seramik ağ materyalinin (VITA Enamic) termomekanik yaşlandırma öncesi ve sonrasındaki yüzey pürüzlülüğü ve Vickers mikrosertliğinin karşılaştırılması amaçlandı.

Gereç ve Yöntem: Her materyalden 10 adet olmak üzere 14×14×2 mm boyutlarında toplam 20 örnek hazırlandı. Test yüzeyleri standardize edilerek glaze uygulandı. Yüzey pürüzlülüğü (Ra) temassız optik profilometreyle, Vickers mikrosertliği ise 300 g yük ve 15 saniye bekleme süresiyle ölçüldü. Örnekler, 50 N yük ve 1,67 Hz frekansta 240.000 döngülük çiğneme simülasyonuna ve eş zamanlı olarak 5–55 °C termal siklusa tabi tutuldu. Ölçümler yaşlandırma sonrasında tekrarlandı. Veriler, grup içi karşılaştırmalarda eşleştirilmiş t-testi; gruplar arası mikrosertlik ve değişim değerlerinde Welch t-testi, yüzey pürüzlülüğünde ise Mann–Whitney U testi kullanılarak analiz edildi ve p değerlerine Holm düzeltmesi uygulandı (α=0,05).

Bulgular: Başlangıç Ra değerleri materyaller arasında benzerdi (p=1,000). VarseoSmile'ın Ra değeri yaşlandırma sonrasında 0,066±0,018 µm'den 0,165±0,076 µm'ye yükselirken (p=0,017), VITA Enamic'te anlamlı değişiklik görülmedi (0,062±0,020 µm ve 0,054±0,037 µm; p=1,000). Yaşlandırma sonrasında VarseoSmile'ın Ra değeri VITA Enamic'ten daha yüksekti (p=0,007) ve pürüzlülükteki değişim materyaller arasında farklılık gösterdi (p=0,004). VITA Enamic, her iki ölçüm zamanında VarseoSmile'dan daha yüksek mikrosertliğe sahipti (p<0,001). VarseoSmile Crown'un mikrosertliği 35,30±2,91 HV'den 31,62±1,79 HV'ye azalırken (p=0,005), VITA Enamic'te anlamlı değişiklik saptanmadı (137,72±18,01 HV ve 137,25±15,44 HV; p=0,882). Bununla birlikte, mikrosertlikteki değişim miktarı materyaller arasında farklılık göstermedi (p=0,340).

Sonuç: Termomekanik yaşlandırma VarseoSmile'ın yüzey pürüzlülüğünü artırmış ve mikrosertliğini azaltmış, VITA Enamic'te ise anlamlı bir değişikliğe neden olmamıştır. VITA Enamic daha yüksek mikrosertlik göstermiş ve yaşlandırma sonrasında yüzey pürüzlülüğünü daha iyi korumuştur; ancak mikrosertlik kaybına karşı materyaller arasında anlamlı bir farklılık belirlenmemiştir.

Anahtar Kelimeler: 3B baskı; çiğneme simülasyonu; mikrosertlik; polimer infiltre seramik ağ; termomekanik yaşlandırma; yüzey pürüzlülüğü.

ABSTRACT

Objective: This in vitro study aimed to compare the surface roughness and Vickers microhardness of a three-dimensionally (3D) printed definitive restorative resin, VarseoSmile Crown, and a milled polymer-infiltrated ceramic network material, VITA Enamic, before and after thermomechanical aging.

Materials and Methods: Twenty specimens measuring 14×14×2 mm were prepared from VarseoSmile Crown and VITA Enamic (n=10 per material). The test surfaces were standardized and coated with glaze. Surface roughness (Ra) was measured using a noncontact optical profilometer, and Vickers microhardness was determined using a 300-g load with a 15-second dwell time. The specimens were subjected to 240,000 chewing simulation cycles at 50 N and 1.67 Hz, accompanied by simultaneous thermal cycling between 5 and 55 °C. Measurements were repeated after aging. Within-group comparisons were performed using paired-samples t-tests. Between-group microhardness and change values were analyzed using Welch's t-tests, whereas surface roughness values were compared using Mann–Whitney U tests. Holm adjustment was applied to the p values (α=.05).

Results: Baseline Ra values were similar between the materials (p=1.000). The Ra of VarseoSmile Crown increased from 0.066±0.018 μm to 0.165±0.076 μm after aging (p=.017), whereas no significant change was observed for VITA Enamic (0.062±0.020 μm and 0.054±0.037 μm; p=1.000). After aging, VarseoSmile Crown exhibited a higher Ra than VITA Enamic (p=.007), and the change in surface roughness differed significantly between the materials (p=.004). VITA Enamic showed higher microhardness than VarseoSmile Crown at both measurement time points (p<.001). The microhardness of VarseoSmile Crown decreased from 35.30±2.91 HV to 31.62±1.79 HV (p=.005), whereas no significant change was detected for VITA Enamic (137.72±18.01 HV and 137.25±15.44 HV; p=.882). However, the change in microhardness did not differ significantly between the materials (p=.340).

Conclusion: Thermomechanical aging increased the surface roughness and decreased the microhardness of VarseoSmile Crown but did not significantly affect either property of VITA Enamic. VITA Enamic exhibited higher microhardness and better maintained its surface roughness after aging; however, microhardness loss did not differ significantly between the materials.

Keywords: 3D printing; chewing simulation; microhardness; polymer-infiltrated ceramic network; surface roughness; thermomechanical aging.

GİRİŞ

Rezin matriksli seramik materyaller, tam seramiklerin estetik ve aşınmaya karşı direnç özelliklerini polimerlerin daha düşük elastik modülü ve daha yüksek hasar toleransıyla bir araya getirmek amacıyla geliştirilmiştir (1, 2). Polimer infiltre seramik ağ (PICN) materyalleri, birbiri içine geçmiş sürekli seramik ve polimer ağlardan oluşur ve bu nedenle rezin kompozitler ile geleneksel dental seramikler arasında yer alan mekanik özellikler gösterir (2). PICN yapısında seramik ağ materyalin sertliğine ve rijitliğine katkıda

bulunurken, polimer ağın indentasyonla oluşan çatlakların yön değiştirmesine yardımcı olduğu bildirilmiştir (1). Ayrıca frezelenmiş PICN restorasyonların tekrarlayan yükler altında yorulma kırılmasına ve aşınmaya karşı elverişli direnç gösterebildiği belirtilmiştir (3).

Günümüzde dijital iş akışlarının protetik diş hekimliğinde giderek daha fazla benimsenmesiyle birlikte, CAD-CAM restorasyonların üretiminde hem prefabrike blokların işlendiği eksiltmeli yöntemler hem de fotopolimerize rezinlerin katmanlar hâlinde oluşturulduğu eklemeli yöntemler kullanılmaktadır (4-6). Eksiltmeli üretim, kontrollü endüstriyel koşullarda hazırlanmış ve görece homojen özelliklere sahip bloklardan restorasyon üretilmesini sağlamakla birlikte, kullanılmayan blok kısımları nedeniyle materyal kaybına yol açmakta ve üretilebilecek geometriler frezlerin boyutu ile erişilebilirliği tarafından sınırlandırılmaktadır (4, 7). Buna karşılık eklemeli üretim, karmaşık geometrilerin katmanlar hâlinde ve daha az materyal atığı oluşturularak üretilmesine olanak tanımaktadır (4). Bununla birlikte, 3B baskılı daimi rezinlerin mekanik ve yüzey özellikleri; materyalin rezin kompozisyonu ve doldurucu içeriğinin yanı sıra baskı yönü, katman kalınlığı, yıkama, post-polimerizasyon ve yüzey bitirme işlemleri gibi üretim ve işlem sonrası parametrelerden etkilenebilmektedir (5-7).Karşılaştırmalı çalışmalarda VarseoSmile Crown gibi bazı 3B baskılı daimi rezinlerin mikrosertliklerinin frezelenmiş PICN materyali VITA Enamic'ten daha düşük olduğu bildirilmiştir (5, 7). Bununla birlikte, yüzey pürüzlülüğü ve mikrosertlikte yaşlandırma sonrasında ortaya çıkan değişikliklerin yönü ve büyüklüğü; materyalin yapısına, uygulanan yüzey işlemine ve kullanılan yaşlandırma protokolüne bağlı olarak değişmektedir (6, 7).

Yüzey pürüzlülüğü ve mikrosertlik, restoratif materyallerin klinik davranışının değerlendirilmesinde önem taşıyan yüzey özellikleridir (8, 9). Artan yüzey pürüzlülüğü, restorasyon yüzeyinde renklenme ve biyofilm birikimini kolaylaştırabilir (8, 9). Vickers mikrosertliği ise materyalin lokal indentasyona karşı direncini yansıtır ve organik matriksin yapısı, inorganik fazın miktarı ve dağılımı ile polimerizasyon dönüşüm derecesi gibi materyale özgü faktörlerden etkilenebilir(5, 6).

Restoratif materyaller ağız ortamında nem, sıcaklık değişimleri, kimyasal etkiler ve tekrarlayan mekanik temaslara eş zamanlı olarak maruz kalmaktadır(7, 8, 10). Simüle diş fırçalama, eroziv veya kimyasal yaşlandırma ve termal siklus uygulamalarının, 3B baskılı daimi rezinler ile PICN materyallerinin yüzey pürüzlülüğü ve mikrosertliğinde materyale ve uygulanan yaşlandırma protokolüne bağlı değişikliklere neden olabildiği bildirilmiştir (7, 8, 10).

VarseoSmile ve VITA Enamic gibi 3B baskılı ve frezelenmiş rezin-seramik materyallerin yüzey özelliklerini karşılaştıran önceki çalışmalarda; simüle diş fırçalama, kimyasal veya eroziv maruziyet, pH değişimleri ve termal yaşlandırma gibi farklı protokoller kullanılmıştır (7, 8, 10). Bununla birlikte, bu protokoller tekrarlayan oklüzal yükleme ile yatay kayma hareketini her zaman birlikte içermemektedir. Çiğneme simülasyonu, siklik yüklemeyi yatay kayma hareketiyle birleştirir ve eş zamanlı termal siklusla uygulandığında restoratif materyallerin birleşik mekanik ve termal zorlanmalar altındaki davranışlarının değerlendirilmesine olanak sağlar (11). Önceki termomekanik çalışmalarda frezelenmiş PICN kronların kayma teması altındaki yorulma ve aşınma davranışı ile 3B baskılı daimi kron materyallerinin aşınma ve kırılma dirençleri değerlendirilmiştir (3, 12). Ancak bu çalışmaların odak noktası esas olarak yorulma, kırılma veya hacimsel aşınma olduğundan, 3B baskılı bir daimi rezin ile frezelenmiş bir PICN materyalini

aynı çiğneme simülasyonu protokolü sonrasında hem yüzey pürüzlülüğü hem de Vickers mikrosertliği bakımından doğrudan karşılaştıran kanıtlar sınırlıdır. Bu nedenle bu in vitro çalışmada, 3B baskılı daimi rezin (VarseoSmile) ile frezelenmiş PICN materyalinin (VITA Enamic), eş zamanlı termal siklus içeren çiğneme simülasyonu öncesindeki ve sonrasındaki yüzey pürüzlülüğü ve Vickers mikrosertliği karşılaştırıldı. Çalışmanın sıfır hipotezleri şunlardı: (1) Her bir materyalin kendi içinde termomekanik yaşlandırma öncesi ve sonrası yüzey pürüzlülüğü ile Vickers mikrosertliği değerleri arasında anlamlı bir fark bulunmayacaktır; (2) VarseoSmile Crown ile VITA Enamic arasında başlangıç değerleri, yaşlandırma sonrası değerler ve bu özelliklerde meydana gelen değişim miktarları bakımından anlamlı bir fark bulunmayacaktır.

MATERYAL VE METOD

Çalışma tasarımı ve örnek grupları

Bu in vitro çalışmada iki farklı daimi restoratif materyalden toplam 20 adet kare biçimli örnek hazırlandı. Örnekler, materyal türüne göre iki gruba ayrıldı: VITA Enamic (VE; n=10) ve VarseoSmile Crown (VS; n=10). Her iki gruptaki örneklerin boyutları 14×14×2 mm olarak standardize edildi.

Çalışmada yalnızca ticari dental materyaller kullanıldığından ve insan veya hayvan kaynaklı herhangi bir doku ya da veri değerlendirilmediğinden etik kurul onayı gerekmemiştir.

PICN örneklerinin hazırlanması

VE grubundaki örneklerin hazırlanmasında EM-14 boyutundaki VITA Enamic blokları (VITA Zahnfabrik, Bad Säckingen, Almanya) kullanıldı. İki adet blok, su soğutması altında düşük hızlı hassas kesme cihazı (Accutom-10, Struers, Ballerup, Danimarka) kullanılarak kesildi ve 2 mm kalınlığında plakalar elde edildi. Her bir bloktan beş örnek hazırlanarak toplam 10 örnek üretildi. Kesim sonrasında örneklerin boyutları dijital kumpasla kontrol edildi.

3B baskılı rezin örneklerinin hazırlanması

VS grubu için 14×14×2 mm boyutlarında kare örnek geometrisi bir dijital tasarım programı (Exocad GmbH, Darmstadt, Almanya) kullanılarak oluşturuldu ve standart üçgenleme dili (STL) formatında dışa aktarıldı. Örnekler, VarseoSmile Crown rezin (BEGO, Bremen, Almanya) kullanılarak Form 3B 3B yazıcıda (Formlabs, Somerville, MA, ABD) üretildi. Dijital örnekler baskı platformuna 0° yönelimle yerleştirildi ve 50 µm katman kalınlığı kullanılarak basıldı. Baskı tamamlandıktan sonra örnekler üretim platformundan ayrıldı ve %99 saflıkta izopropil alkol içerisinde Form Wash cihazında (Formlabs, Somerville, MA, ABD) 5 dakika yıkandı. Ardından örnekler Form Cure cihazında (Formlabs) 60 °C'de 20 dakika son polimerizasyona tabi tutuldu. Son polimerizasyonun örneklerin tek yüzüne veya her iki yüzüne ayrı ayrı uygulanıp uygulanmadığı kaydedildi.

Yüzey standardizasyonu ve örneklerin sabitlenmesi

Tüm örneklerin test yüzeyleri sırasıyla 800, 1000 ve 1200 grit silikon karbür aşındırıcı kâğıtlar kullanılarak su soğutması altında manuel olarak standardize edildi. Zımparalama işlemi sırasında tek yönlü yüzey

aşınmasını önlemek amacıyla örnekler her aşamadan sonra 90° döndürüldü. Ardından test yüzeylerine OptiGlaze glaze materyali (Kerr, Orange, CA, ABD) uygulandı ve LED ışık cihazı kullanılarak polimerize edildi. Hazırlanan örnekler, test yüzeyleri açıkta ve yatay düzleme paralel olacak şekilde silindirik kalıplar içerisinde otopolimerizan akrilik rezine (Imicryl, Konya, Türkiye) gömüldü.

Yüzey pürüzlülüğü ölçümü

Yüzey pürüzlülüğü, beyaz ışık interferometrisi prensibiyle çalışan temassız üç boyutlu optik profilometre (Profilm3D, Filmetrics, San Diego, CA, ABD) kullanılarak değerlendirildi. Her örneğin merkezi test bölgesinde 500 × 400 μm² boyutunda bir alan taranarak üç boyutlu yüzey topografisi elde edildi. Ham topografik veriler, en küçük kareler yöntemiyle form uzaklaştırmayı takiben Gauss filtresinin uygulandığı FPLS-G filtresi kullanılarak işlendi ve cut-off uzunluğu (□c) 80 μm olarak belirlendi. Üç boyutlu tarama verilerinden temsili doğrusal profiller çıkarılarak aritmetik ortalama yüzey pürüzlülüğü (Ra, μm) hesaplandı. Her örnekten üç ölçüm alındı ve bu ölçümlerin ortalaması örneğe ait başlangıç Ra değeri olarak kaydedildi. Çiğneme simülasyonu sonrasında aynı bölgenin yeniden taranabilmesi için ölçüm alanı örnek üzerinde işaretlendi ve simülasyon sonrası ölçümler başlangıç ölçümleriyle aynı cihaz ayarları kullanılarak tekrarlandı.

Vickers mikrosertlik ölçümü

Vickers mikrosertlik ölçümleri, Vickers elmas uca sahip bir mikrosertlik ölçüm cihazı (MMT-3, Buehler, Waukegan, IL, ABD) kullanılarak gerçekleştirildi. Her örneğin önceden belirlenen test bölgesindeki üç farklı noktaya 300 g yük 15 saniye süreyle uygulandı. İndentasyonların iki köşegeni cihazın optik sistemi kullanılarak ölçüldü ve elde edilen üç ölçümün ortalaması örneğe ait Vickers sertlik değeri (VHN) olarak kaydedildi. İndentasyonlar, ölçümlerin birbirini etkilemesini önlemek amacıyla örnek kenarlarından ve birbirlerinden yeterli uzaklıkta olacak şekilde konumlandırıldı. Çiğneme simülasyonu sonrasındaki ölçümler aynı yük, bekleme süresi ve ölçüm düzeni kullanılarak tekrarlandı.

Çiğneme simülasyonu ve termal siklus

Çiğneme simülasyonunda kullanılan antagonist ucun materyali, geometrisi ve çapı ile termal banyolardaki bekleme ve transfer süreleri çiğneme simülatöründe (MOD, Esetron Smart Robotechnologies, Ankara, Türkiye) 60 mm/sn dikey hız, 5 mm dikey hareket, 60 mm/sn yatay hız, 1 mm yatay hareket ve 50 N kuvvet altında 1,67 Hz frekansta 240.000 siklus ile simüle edilmiş olup, bu süreçte 5 °C ile 55 °C arasında termal siklus uygulanmıştır.

İstatistiksel analiz

İstatistiksel analizler IBM SPSS Statistics for Mac yazılımı (sürüm 26.0; IBM Corp., Armonk, NY, ABD) kullanılarak gerçekleştirildi. Verilerin normal dağılıma uygunluğu Shapiro–Wilk testi, varyansların homojenliği ise Levene testi ile değerlendirildi. Her materyal grubunda çiğneme simülasyonu öncesi ve sonrası ölçümler eşleştirilmiş örneklem t-testiyle karşılaştırıldı. Materyaller arasındaki karşılaştırmalarda mikrosertlik verileri için Welch t-testi, yüzey pürüzlülüğü verileri için Mann–Whitney U testi kullanıldı. Değişim değerleri, simülasyon sonrası ölçümden başlangıç ölçümünün çıkarılmasıyla (Δ = simülasyon

sonrası – başlangıç) hesaplandı ve materyaller arasındaki değişim miktarları Welch t-testiyle karşılaştırıldı (□ = 0,05).

BULGULAR

Vickers Microhardness

Her birinde 10 örnek bulunan VS ve VE gruplarının başlangıç ve çiğneme simülatörü sonrası mikrosertlik değerleri değerlendirildi. VS grubunda başlangıçta 35,30 ± 2,91 olan ortalama mikrosertlik, çiğneme simülatörü sonrasında 31,62 ± 1,79'a geriledi ve bu azalma istatistiksel olarak anlamlı bulundu (p=0,005). VE grubunda ise başlangıç ve simülatör sonrası ortalama mikrosertlik değerleri sırasıyla 137,72 ± 18,01 ve 137,25 ± 15,44 olup, ölçüm zamanları arasında anlamlı farklılık saptanmadı (p=0,882).

VE grubunun mikrosertlik değerleri hem başlangıçta hem de çiğneme simülatörü sonrasında VS grubundan anlamlı derecede yüksekti (her iki karşılaştırmada p<0,001). Simülatör sonrası mikrosertlik değişimi VS grubunda −3,68 ± 2,84, VE grubunda ise −0,47 ± 9,75 olarak hesaplandı. Ölçüm birimi cinsinden değişimler karşılaştırıldığında, materyaller arasında istatistiksel olarak anlamlı farklılık bulunmadı (ortalama fark: −3,21; %95 güven aralığı: −10,32 ile 3,90; p=0,340).

Tablo 1. Varseo Smile ve VITA Enamic materyallerinin başlangıç ve çiğneme simülasyonu sonrası Vickers mikrosertlik değerlerinin ve mikrosertlik değişimlerinin karşılaştırılması. | Tablo 1. Varseo Smile ve VITA Enamic materyallerinin başlangıç ve çiğneme simülasyonu sonrası Vickers mikrosertlik değerlerinin ve mikrosertlik değişimlerinin karşılaştırılması. | Tablo 1. Varseo Smile ve VITA Enamic materyallerinin başlangıç ve çiğneme simülasyonu sonrası Vickers mikrosertlik değerlerinin ve mikrosertlik değişimlerinin karşılaştırılması. | Tablo 1. Varseo Smile ve VITA Enamic materyallerinin başlangıç ve çiğneme simülasyonu sonrası Vickers mikrosertlik değerlerinin ve mikrosertlik değişimlerinin karşılaştırılması. | Tablo 1. Varseo Smile ve VITA Enamic materyallerinin başlangıç ve çiğneme simülasyonu sonrası Vickers mikrosertlik değerlerinin ve mikrosertlik değişimlerinin karşılaştırılması. | Tablo 1. Varseo Smile ve VITA Enamic materyallerinin başlangıç ve çiğneme simülasyonu sonrası Vickers mikrosertlik değerlerinin ve mikrosertlik değişimlerinin karşılaştırılması.

Materyal | n | Başlangıç | Çiğneme simülatörü sonrası | Değişim¹ | Grup içi P

Varseo Smile | 10 | 35,30 ± 2,91 | 31,62 ± 1,79 | −3,68 ± 2,84 | 0,005*

VITA Enamic | 10 | 137,72 ± 18,01 | 137,25 ± 15,44 | −0,47 ± 9,75 | 0,882

Gruplar arası P | — | <0,001* | <0,001* | 0,340 | —

*p < 0,05 İstatistiksel olarak anlamlı farkı gösterirVeriler ortalama ± standart sapma olarak sunulmuştur. |
*p < 0,05 İstatistiksel olarak anlamlı farkı gösterirVeriler ortalama ± standart sapma olarak sunulmuştur. |
*p < 0,05 İstatistiksel olarak anlamlı farkı gösterirVeriler ortalama ± standart sapma olarak sunulmuştur. |
*p < 0,05 İstatistiksel olarak anlamlı farkı gösterirVeriler ortalama ± standart sapma olarak sunulmuştur. |
*p < 0,05 İstatistiksel olarak anlamlı farkı gösterirVeriler ortalama ± standart sapma olarak sunulmuştur. |

*p < 0,05 İstatistiksel olarak anlamlı farkı gösterirVeriler ortalama ± standart sapma olarak sunulmuştur.

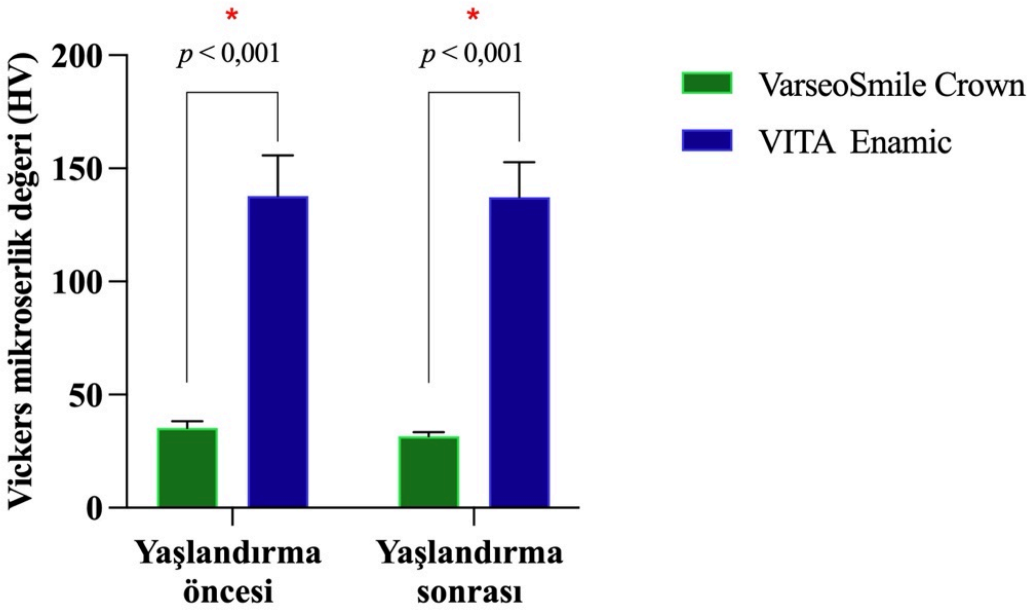

Şekil 1. Varseo Smile ve VITA Enamic materyallerinin başlangıç ve çiğneme simülasyonu yaşlandırması sonrası ortalama Vickers mikrosertlik değerleri.

Yüzey Pürüzlülüğü

VS ve VE gruplarında, her biri 10 örneğe ait başlangıç ve çiğneme simülasyonu sonrası yüzey pürüzlülüğü değerleri değerlendirildi. VS grubunda başlangıçta 0,066 ± 0,018 µm olan ortalama yüzey pürüzlülüğü, simülasyon sonrasında 0,165 ± 0,076 µm'ye yükseldi ve bu artış istatistiksel olarak anlamlı bulundu (p=0,017). VE grubunda ise başlangıç ve simülasyon sonrası ortalama yüzey pürüzlülüğü değerleri sırasıyla 0,062 ± 0,020 µm ve 0,054 ± 0,037 µm olup, ölçüm zamanları arasında anlamlı farklılık saptanmadı (p=1,000).

Başlangıç yüzey pürüzlülüğü bakımından materyaller arasında anlamlı farklılık bulunmazken (p=1,000), çiğneme simülasyonu sonrasında VS grubunun yüzey pürüzlülüğü VE grubundan anlamlı derecede yüksekti (p=0,007). Yüzey pürüzlülüğü değişimi VS grubunda +0,099 ± 0,086 µm, VE grubunda ise −0,008 ± 0,042 µm olarak hesaplandı. Değişim değerlerinin gruplar arası karşılaştırılmasında, VS grubunda anlamlı derecede daha fazla artış saptandı (ortalama değişim farkı: 0,107 µm; %95 güven aralığı: 0,042–0,172 µm; p=0,004).

Tablo 2. Varseo Smile ve VITA Enamic materyallerinin başlangıç ve çiğneme simülasyonu sonrası yüzey pürüzlülüğü değerlerinin ve yüzey pürüzlülüğü değişimlerinin karşılaştırılması. | Tablo 2. Varseo Smile ve VITA Enamic materyallerinin başlangıç ve çiğneme simülasyonu sonrası yüzey pürüzlülüğü değerlerinin ve yüzey pürüzlülüğü değişimlerinin karşılaştırılması. | Tablo 2. Varseo Smile ve VITA Enamic materyallerinin

başlangıç ve çiğneme simülasyonu sonrası yüzey pürüzlülüğü değerlerinin ve yüzey pürüzlülüğü değişimlerinin karşılaştırılması. | Tablo 2. Varseo Smile ve VITA Enamic materyallerinin başlangıç ve çiğneme simülasyonu sonrası yüzey pürüzlülüğü değerlerinin ve yüzey pürüzlülüğü değişimlerinin karşılaştırılması. | Tablo 2. Varseo Smile ve VITA Enamic materyallerinin başlangıç ve çiğneme simülasyonu sonrası yüzey pürüzlülüğü değerlerinin ve yüzey pürüzlülüğü değişimlerinin karşılaştırılması. | Tablo 2. Varseo Smile ve VITA Enamic materyallerinin başlangıç ve çiğneme simülasyonu sonrası yüzey pürüzlülüğü değerlerinin ve yüzey pürüzlülüğü değişimlerinin karşılaştırılması.

Materyal | n | Yaşlandırma öncesi (µm) | Yaşlandırma sonrası (µm) | Değişim (µm) | Grup içi P

Varseo Smile | 10 | 0,066 ± 0,018 | 0,165 ± 0,076 | +0,099 ± 0,086 | 0,017*

VITA Enamic | 10 | 0,062 ± 0,020 | 0,054 ± 0,037 | −0,008 ± 0,042 | 1,000

Gruplar arası P | — | 1,000 | 0,007* | 0,004* | —

*p < 0,05 İstatistiksel olarak anlamlı farkı gösterirVeriler ortalama ± standart sapma olarak sunulmuştur. | *p < 0,05 İstatistiksel olarak anlamlı farkı gösterirVeriler ortalama ± standart sapma olarak sunulmuştur. | *p < 0,05 İstatistiksel olarak anlamlı farkı gösterirVeriler ortalama ± standart sapma olarak sunulmuştur. | *p < 0,05 İstatistiksel olarak anlamlı farkı gösterirVeriler ortalama ± standart sapma olarak sunulmuştur. | *p < 0,05 İstatistiksel olarak anlamlı farkı gösterirVeriler ortalama ± standart sapma olarak sunulmuştur. | *p < 0,05 İstatistiksel olarak anlamlı farkı gösterirVeriler ortalama ± standart sapma olarak sunulmuştur.

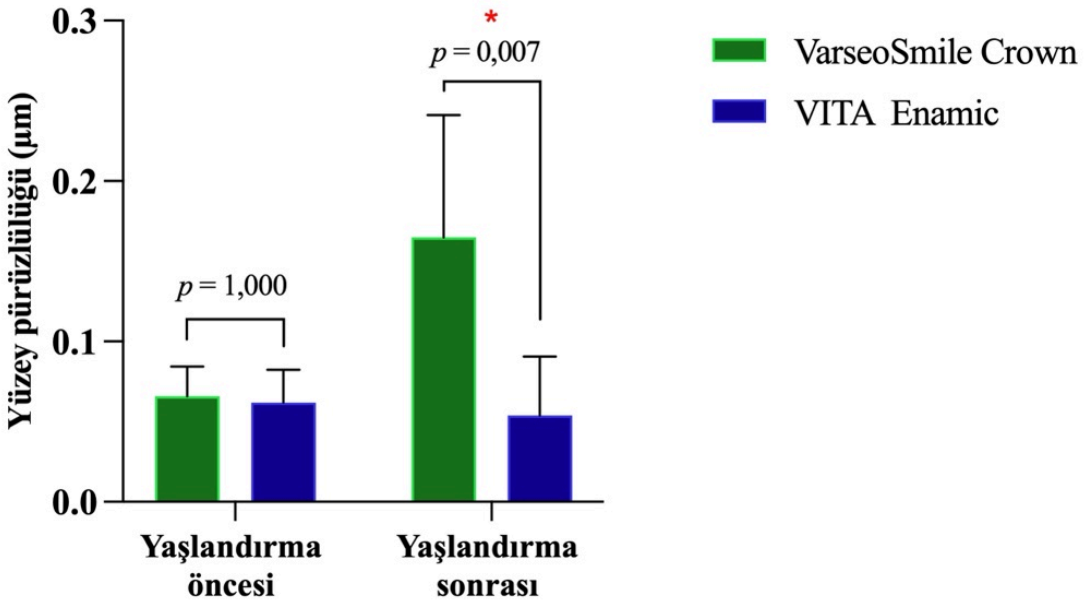

Şekil 2. Varseo Smile ve VITA Enamic materyallerinin başlangıç ve çiğneme simülasyonu sonrası yüzey pürüzlülüğü değerleri

TARTIŞMA

Bu in vitro çalışmada, 3B baskılı daimi rezin VarseoSmile Crown ile frezelenmiş PICN materyali VITA Enamic'in yüzey pürüzlülüğü ve Vickers mikrosertliği, termal siklusun eş zamanlı uygulandığı çiğneme simülasyonu öncesinde ve sonrasında karşılaştırıldı. VS grubunda yüzey pürüzlülüğü anlamlı olarak artarken Vickers mikrosertliği anlamlı olarak azaldı; VE grubunda ise her iki özellik de anlamlı bir değişiklik göstermedi. Bu nedenle, termomekanik yaşlandırmanın materyallerin yüzey pürüzlülüğü ve Vickers mikrosertliğini etkilemeyeceğini öngören birinci sıfır hipotezi kısmen reddedildi. Materyaller arasında fark bulunmayacağını öngören ikinci sıfır hipotezi de kısmen reddedildi: başlangıç yüzey pürüzlülüğü değerleri benzer olmasına karşın yaşlandırma sonrasında materyaller arasında anlamlı bir farklılık saptandı ve VE grubu her iki ölçüm zamanında da VS grubundan daha yüksek Vickers mikrosertliği gösterdi. Ayrıca yüzey pürüzlülüğündeki değişim miktarı materyaller arasında anlamlı olarak farklıyken, mikrosertlikteki değişim miktarı bakımından anlamlı bir fark bulunmadı. Bu bulgular, kullanılan termomekanik yaşlandırma koşulları altında yüzey özelliklerinde meydana gelen değişimlerin hem materyale hem de değerlendirilen özelliğe bağlı olduğunu göstermektedir.

İki materyalin başlangıç Ra değerlerinin benzer olması, uygulanan zımparalama ve glaze protokolünün başlangıç yüzeylerini karşılaştırılabilir düzeye getirdiğini düşündürmektedir. Bununla birlikte, termomekanik yaşlandırma sonrasında VS grubunun Ra değeri 0,165 µm'ye yükselirken VE grubunda anlamlı bir değişiklik görülmedi. Çakmak ve ark. (7), VarseoSmile Crown plus'ın da aralarında bulunduğu eklemeli üretilmiş daimi rezinlerin, simüle diş fırçalama ve kahve termal siklusu sonrasında frezelenmiş materyallere kıyasla yüzey değişikliklerine daha duyarlı olabileceğini bildirmiştir. Benzer şekilde Vulović ve ark. (8), çalışmamızda kullanılan rezinden farklı olarak VarseoSmile Crown plus'ı değerlendirmiş ve bu materyalin başlangıçta VITA Enamic'e göre daha yüksek yüzey pürüzlülüğü ve daha düşük mikrosertlik gösterdiğini; eroziv ve abraziv etkilerin ise materyale bağlı yüzey değişikliklerine neden olduğunu bildirmiştir. Mevcut çalışmada başlangıçta materyaller arasında fark bulunmamasına rağmen yaşlandırma sonrasında belirgin bir ayrışmanın ortaya çıkması, standardize edilmiş VarseoSmile Crown yüzeyinin tekrarlayan termomekanik yükleme altında PICN yüzeyine kıyasla daha fazla yüzey değişimine uğradığını düşündürmektedir.

Yaşlandırma protokollerindeki farklılıklar, literatürde bildirilen değişken sonuçları açıklayabilir. Leelaponglit ve ark. (10), farklı pH koşullarının incelenen materyallerin yüzey pürüzlülüğünde anlamlı bir artışa neden olmadığını ve VarseoSmile Crown plus'ın sıcaklık değişimleri karşısında frezelenmiş materyallere göre daha stabil bir yüzey davranışı gösterdiğini bildirmiştir. Çakmak ve ark (7). da VarseoSmile Crown plus'ın aralarında bulunduğu eklemeli ve eksiltmeli yöntemlerle üretilmiş materyallerde, simüle diş fırçalama ve kahve termal siklusu sonrasında yüzey pürüzlülüğü bakımından tutarlı ve tek yönlü bir değişim örüntüsü saptamamıştır. Buna karşılık Grymak ve ark. (13), çalışmamızda kullanılan materyalle aynı olan VarseoSmile Crown'un da değerlendirildiği doğrusal ileri-geri aşınma testinde, test edilen bütün grupların yüzey pürüzlülüğünde anlamlı artış meydana geldiğini bildirmiştir. Mevcut çalışmada termal siklusa 50 N yük altında 240.000 döngülük dikey yükleme ve yatay kayma

hareketinin eşlik etmesi, yalnızca termal veya kimyasal yaşlandırmaya dayanan protokollerden farklı olarak yüzeyde tekrarlayan mekanik temas oluşturmuştur. Bu nedenle, VS grubunda gözlenen yüzey pürüzlülüğü artışına dinamik mekanik temasın katkıda bulunmuş olabileceği düşünülmektedir.

VITA Enamic'in termomekanik yaşlandırma sonrasında yüzey pürüzlülüğünü koruması, PICN mikroyapısındaki birbiriyle bağlantılı sürekli seramik ve polimer ağların birlikte gösterdiği mekanik davranışla ilişkili olabilir (1, 2). Seramik ağ materyalin sertliğine ve yük taşıma kapasitesine katkı sağlarken polimer ağın çatlakları saptırması ve çatlak boyunca deformasyon köprüleri oluşturması, çatlak ilerlemesine karşı direnci artırabilmektedir (1, 3). Buna karşılık, mevcut çalışmada kullanılan VarseoSmile Crown, inorganik doldurucuların fotopolimerize rezin matriks içerisinde dağıldığı ve katman katman üretilen bir kompozit rezindir. Çebi Gül ve ark. (12), termomekanik yaşlandırmaya tabi tutulan 3B baskılı rezin kronların aşınma yüzeylerinde çatlaklar ve katmanlar arası ayrılmalar gözlemlemiş ve katmanlar arasındaki bağlantı özelliklerinin aşınma davranışını etkileyebileceğini belirtmiştir. Çalışmamızda kullanılan materyalden farklı bir ticari varyant olan VarseoSmile Crown plus'ı değerlendiren Grzebieluch ve ark. (5) ise bu materyalin VITA Enamic'e kıyasla daha düşük elastik modüle, daha düşük doldurucu hacmine ve daha düşük Vickers mikrosertliğine sahip olduğunu bildirmiştir. Kullanılan ticari varyant, indentasyon yükü, yüzey bitirme protokolü ve ölçüm cihazı gibi yöntemsel farklılıklar nedeniyle çalışmalar arasındaki mutlak sertlik değerlerinin doğrudan karşılaştırılması sınırlıdır. Bununla birlikte, VITA Enamic lehine gözlenen belirgin mikrosertlik farkının yönü mevcut çalışmanın bulgularıyla uyumludur.

Her iki materyalin test yüzeylerine glaze materyali ile kaplama uygulanmış olması nedeniyle, termomekanik yaşlandırma sonrasında belirlenen yüzey pürüzlülüğü değişimi yalnızca restoratif materyalin kendi yapısının özelliklerini değil, yüzey kaplamasının ve kaplama–materyal arayüzünün mekanik dayanımını da yansıtmaktadır. Tekrarlayan kayma teması, kaplama tabakasında lokal aşınmaya, hasara veya kısmi uzaklaşmaya neden olarak alttaki materyal yüzeyinin açığa çıkmasına ve yüzey topografyasının değişmesine yol açmış olabilir. Grymak ve ark. (13), mevcut çalışmada kullanılanla aynı ticari materyal olan VarseoSmile Crown'u değerlendirdikleri çalışmalarında, cilalanmış ve yüzey kaplaması uygulanmış örneklerin resiprokal aşınma testi sonrasında yüzey pürüzlülüğünün anlamlı olarak arttığını bildirmiştir. Bu bulgu, 3B baskılı rezinlerin yüzey pürüzlülüğünün tekrarlayan temas ve yüzey işlemiyle ilişkili olarak değişebileceğini desteklemektedir. Bununla birlikte, söz konusu çalışmada farklı bir yüzey kaplama materyali kullanılmıştır ve mevcut çalışmada kaplama kalınlığı, aşınma hacmi, yüzey morfolojisi veya kaplama–materyal arayüzü değerlendirilmemiştir. Bu nedenle VS grubunda gözlenen Ra artışının kaplama tabakasının aşınması veya uzaklaşmasından kaynaklandığı doğrudan ileri sürülemez; bu açıklama yalnızca olası bir mekanizma olarak değerlendirilmelidir.

VE grubunun her iki ölçüm zamanında VS grubundan daha yüksek Vickers mikrosertliği göstermesi, materyallerin inorganik faz miktarı ve mikroyapısal organizasyonu arasındaki farklılıklarla uyumludur (2, 5). Çakmak ve ark. (7), mevcut çalışmada kullanılan materyalin farklı bir ticari varyantı olan VarseoSmile Crown plus ile diğer bir 3B baskılı daimi rezinin, değerlendirilen bütün zaman noktalarında VITA Enamic dâhil frezelenmiş materyallerden daha düşük mikrosertlik değerleri gösterdiğini bildirmiştir. Benzer şekilde Vulović ve ark. (8), VarseoSmile Crown plus'ın başlangıç Vickers sertliğini VITA Enamic'ten daha

düşük bulmuş; eroziv ve abrazyon yaşlandırması sonrasında incelenen materyallerin sertlik değerlerinde azalma saptamıştır. Bu çalışmalar farklı yaşlandırma protokolleri ve VarseoSmile Crown'un farklı bir ticari varyantını içermekle birlikte, VITA Enamic lehine bildirilen mikrosertlik farkının yönü mevcut çalışmanın bulgularını desteklemektedir. Mevcut çalışmada VS grubunda gözlenen anlamlı mikrosertlik azalması, termal değişimler ve tekrarlayan mekanik temasın rezin esaslı restoratif materyal ile glaze yüzey kaplaması üzerindeki birleşik etkisiyle ilişkili olabilir. Ancak yüzey kaplamasının kalınlığı ve morfolojisi değerlendirilmediğinden, gözlenen değişimin restoratif materyalin yapısından mı, kaplama tabakasından mı yoksa bunların etkileşiminden mi kaynaklandığı belirlenememektedir. Ayrıca mikrosertlikteki değişim miktarı materyaller arasında anlamlı farklılık göstermediğinden, yalnızca VS grubunda grup içi anlamlı azalma saptanması bu materyalin mikrosertlik kaybının VE grubundan daha fazla olduğunu kanıtlamaz. Dolayısıyla bu bulgular, grup içi karşılaştırmaların materyaller arasındaki değişim analizleriyle birlikte yorumlanması gerektiğini göstermektedir.

VS grubunun termomekanik yaşlandırma sonrasındaki ortalama Ra değeri 0,165 µm olup biyofilm retansiyonu açısından literatürde sıklıkla belirtilen yaklaşık 0,2 µm eşik değerinin altında kalmıştır (9). Bununla birlikte, bu eşik materyalden ve deney koşullarından bağımsız kesin bir biyolojik sınır olarak değerlendirilmemelidir; güncel kanıtlar yüzey pürüzlülüğü ile biyofilm oluşumu arasındaki ilişkinin materyal türü, yüzey topografyası ve çalışma tasarımı gibi faktörlerden etkilendiğini göstermektedir (14). Bu nedenle elde edilen değerin 0,2 µm'ye yaklaşması klinik açıdan doğrudan olumsuz bir sonuç olarak yorumlanamamakla birlikte, daha uzun kullanım sürelerinde yüzey bütünlüğünün korunmasının ve materyale özgü bitirme ve bakım protokollerinin önem taşıyabileceğini düşündürmektedir. Ayrıca bu çalışmada biyofilm oluşumu doğrudan değerlendirilmediğinden, istatistiksel olarak anlamlı Ra artışı tek başına artmış biyofilm birikimi veya klinik başarısızlık anlamına gelmemektedir. Benzer şekilde, daha düşük mikrosertlik indentasyona ve yüzey hasarına karşı daha düşük direnci gösterebilse de doğrudan restorasyon kırığına veya klinik aşınma miktarına karşılık gelmez. Dolayısıyla mevcut bulgular, 3B baskılı daimi rezinlerin klinik kullanımına ilişkin kesin bir yargıdan çok, yüzey bitirme ve uzun dönem bakım protokollerinin materyale özgü olarak değerlendirilmesi gerektiğine işaret etmektedir (14).

Bu çalışmanın güçlü yönleri arasında, örnek boyutlarının ve yüzey hazırlama işlemlerinin standardize edilmesi, her iki materyale aynı yüzey kaplama protokolünün uygulanması ve termomekanik yaşlandırmanın bütün örneklere aynı koşullarda gerçekleştirilmesi bulunmaktadır. Ölçümlerin aynı örnekler üzerinde yaşlandırma öncesinde ve sonrasında tekrarlanması, örnekler arası değişkenliğin etkisini azaltarak materyallerin zaman içerisindeki değişimlerinin doğrudan değerlendirilmesine olanak sağlamıştır. Ayrıca termal siklusun tekrarlayan dikey yükleme ve yatay kayma hareketiyle eş zamanlı uygulanması, yalnızca termal veya kimyasal yaşlandırmaya dayanan protokollere kıyasla ağız ortamındaki termomekanik koşulların daha kapsamlı biçimde taklit edilmesini sağlamıştır. Yüzey pürüzlülüğü ile Vickers mikrosertliğinin birlikte değerlendirilmesi, yaşlandırmanın hem yüzey topografisi hem de indentasyona karşı direnç üzerindeki etkilerinin incelenmesine olanak tanımıştır. Bunun yanında değişim değerlerinin doğrudan karşılaştırılması, güven aralıklarının raporlanması ve çoklu karşılaştırmalar için Holm düzeltmesi uygulanması, bulguların istatistiksel açıdan daha temkinli ve bütüncül biçimde

yorumlanmasını sağlamıştır.

Bununla birlikte bu çalışmanın bulguları, düz ve standart geometrili örnekler ile her bir üretim yöntemini temsil eden tek bir ticari materyalin değerlendirilmiş olmasıyla sınırlıdır. İncelenen materyaller hem üretim yöntemi hem de kompozisyon bakımından farklı olduğundan, gözlenen farklılıklar yalnızca eklemeli ve eksiltmeli üretim yöntemlerine bağlanamaz ve aynı kategorideki diğer ticari materyallere doğrudan genellenemez. Ayrıca anatomik restorasyon geometrisi, temas yüzeyinin eğimi, antagonist özellikleri ve ağız ortamındaki karmaşık yük dağılımı bu deneysel modelde bütünüyle yansıtılmamıştır. Örnek sayısının grup başına 10 ile sınırlı olması, özellikle mikrosertlik değişim değerlerindeki değişkenlik göz önüne alındığında, materyaller arasındaki küçük farklılıkların saptanma gücünü azaltmış olabilir. Bunun yanında yalnızca tek bir baskı yönü, katman kalınlığı, post-polimerizasyon protokolü, yüzey bitirme ve kaplama sistemi ile termomekanik yaşlandırma protokolü kullanılmıştır. Yüzey değişikliklerinin altında yatan mekanizmaları açıklayabilecek taramalı elektron mikroskopisi, yüzey kaplamasının kalınlık ve bütünlük analizi, hacimsel aşınma ölçümü ve polimerizasyon dönüşüm derecesi değerlendirmeleri gerçekleştirilmemiştir. Bu nedenle, gözlenen yüzey pürüzlülüğü ve mikrosertlik değişikliklerinde restoratif materyalin kendi yapısının, Optiglaze yüzey kaplamasının ve bunlar arasındaki etkileşimin ayrı ayrı ne ölçüde etkili olduğu belirlenememiştir.

Gelecekteki çalışmaların her bir üretim yönteminden birden fazla materyali içermesi; farklı baskı yönü, katman kalınlığı ve post-polimerizasyon protokollerini karşılaştırması yararlı olacaktır. Anatomik restorasyonların ve farklı antagonist materyallerin kullanıldığı daha uzun süreli termomekanik yaşlandırma modellerinde yüzey pürüzlülüğünün; hacimsel aşınma, kaplama bütünlüğü, mikroyapısal görüntüleme ve polimerizasyon dönüşüm derecesiyle birlikte değerlendirilmesi, materyallerin klinik davranışlarının daha kapsamlı biçimde anlaşılmasını sağlayabilir.

SONUÇ

Bu in vitro çalışmanın sınırları içerisinde, termomekanik yaşlandırma 3B baskılı daimi rezinin yüzey pürüzlülüğünü artırmış ve Vickers mikrosertliğini azaltmış; polimer infiltre seramik materyalinde ise anlamlı bir değişikliğe neden olmamıştır. VE grubu, her iki ölçüm zamanında daha yüksek mikrosertlik göstermiş ve yaşlandırma sonrasında VS grubuna göre daha düşük yüzey pürüzlülüğünü korumuştur. Bununla birlikte, mikrosertlikteki değişim miktarı materyaller arasında farklılık göstermediğinden VITA Enamic'in mikrosertlik kaybına karşı daha dirençli olduğu sonucuna varılamamıştır.

KAYNAKLAR

1. Coldea A, Swain MV, Thiel N. Mechanical properties of polymer-infiltrated-ceramic-network materials. Dent Mater. 2013;29(4):419–26.

2. Della Bona A, Corazza PH, Zhang Y. Characterization of a polymer-infiltrated ceramic-network material. Dent Mater. 2014;30(5):564–9.

3. El Zhawi H, Kaizer MR, Chughtai A, Moraes RR, Zhang Y. Polymer infiltrated ceramic network structures for resistance to fatigue fracture and wear. Dent Mater. 2016;32(11):1352–61.

4. Barazanchi A, Li KC, Al□Amleh B, Lyons K, Waddell JN. Additive technology: update on current materials and applications in dentistry. Journal of Prosthodontics. 2017;26(2):156–63.

5. Grzebieluch W, Kowalewski P, Grygier D, Rutkowska-Gorczyca M, Kozakiewicz M, Jurczyszyn K. Printable and machinable dental restorative composites for CAD/CAM application—Comparison of mechanical properties, fractographic, texture and fractal dimension analysis. Materials. 2021;14(17):4919.

6. Di Fiore A, Stellini E, Alageel O, Alhotan A. Comparison of mechanical and surface properties of two 3D printed composite resins for definitive restoration. J Prosthet Dent. 2024;132(4):839.e1–.e7.

7. Çakmak G, Donmez MB, de Paula MS, Akay C, Fonseca M, Kahveci Ç, et al. Surface roughness, optical properties, and microhardness of additively and subtractively manufactured CAD□CAM materials after brushing and coffee thermal cycling. Journal of Prosthodontics. 2025;34(1):68–77.

8. Vulović S, Blatz MB, Todorović M, Milić Lemić A, Todorović A. Impact of erosive and abrasive wear on the surface characteristics of hybrid ceramic-polymer dental materials. Journal of Oral Science. 2025;67(2):83–90.

9. Bollenl CM, Lambrechts P, Quirynen M. Comparison of surface roughness of oral hard materials to the threshold surface roughness for bacterial plaque retention: a review of the literature. Dental materials. 1997;13(4):258–69.

10. Leelaponglit S, Klaisiri A, Angkananuwat C, Krajangta N. Effect of pH and Temperature on the Surface Roughness of 3D-Printed and Milled Dental Hybrid Resin–Ceramic. Polymers. 2025;17(24):3308.

11. Heintze SD, Eser A, Monreal D, Rousson V. Using a chewing simulator for fatigue testing of metal ceramic crowns. J Mech Behav Biomed Mater. 2017;65:770–80.

12. Gul BC, Demirci F, Baki N, Bahce E, Özcan M. Mechanical analysis of 3D printed dental restorations manufactured using different resins and validation with FEM analysis. BMC Oral Health. 2025;25(1):131.

13. Grymak A, Aarts JM, Cameron AB, Choi JJE. Evaluation of wear resistance and surface properties of additively manufactured restorative dental materials. J Dent. 2024;147:105120.

14. Dutra D, Pereira G, Kantorski K, Valandro L, Zanatta F. Does finishing and polishing of restorative materials affect bacterial adhesion and biofilm formation? A systematic review. Operative dentistry. 2018;43(1):E37–E52.

Kahvede Bekletme ve Yeniden Polisajın Üç Boyutlu Yazıcıyla Üretilen Geçici Restorasyon Reçinelerinin Optik Özelliklerine Etkisi

Simge Dagistan

Bahçeşehir Üniversitesi, Diş Hekimliği Fakültesi, Protetik Diş Tedavisi Ana Bilim Dalı, İstanbul, Türkiye

AMAÇ: Bu çalışmanın amacı, kahvede bekletme ve yeniden polisajın, üç boyutlu yazıcıyla üretilen iki geçici restorasyon reçinesinin renk, translusensi ve parlaklığı üzerindeki etkilerini değerlendirmektir.

GEREÇ-YÖNTEM: Optiprint lumina (Dentona AG, Almanya; n=20) ve VarseoSmile Temp (BEGO, Almanya; n=20) materyallerinden toplam 40 örnek üretildi ve fine ve extra-fine OptiDisc diskleriyle (Kerr Corporation, ABD) polisaj uygulandı. Her materyal kahve ve distile su gruplarına ayrıldı (alt grup başına n=10). Örnekler inkübatörde 37°C'de 7 gün bekletildi ve aynı protokolle yeniden polisaj uygulandı. Ölçümler ilk polisaj (T_0), solüsyonda bekletme (T_1) ve yeniden polisaj (T_2) sonrasında gerçekleştirildi. CIELAB koordinatları VITA Easyshade (VITA Zahnfabrik, Almanya) ile kaydedildi. Renk farkları (ΔE_{00}) gri arka plan ölçümlerinden, translusensi (TP_{00}) siyah ve beyaz arka plan ölçümlerinden hesaplandı. Parlaklık NOVO-CURVE (Rhopoint Instruments Ltd., Birleşik Krallık) ile ölçüldü. Veriler doğrusal karma modeller ve heterojen varyanslı genelleştirilmiş en küçük kareler modelleriyle analiz edildi. İlgili çoklu karşılaştırmalarda Holm düzeltmesi uygulandı (α=0.05).

BULGULAR: Kahve gruplarında tüm ölçüm aralıklarındaki renk farkları distile su gruplarından daha yüksekti ($p<0.001$). Yeniden polisaj, başlangıca göre renk farkını Optiprint lumina'da 5.57'den 3.63'e ($p=0.0003$), VarseoSmile Temp'te 4.24'ten 2.71'e azalttı ($p=0.0025$). Azalmanın büyüklüğü materyaller arasında anlamlı farklılık göstermedi ($p=0.511$). İki materyal birlikte değerlendirildiğinde TP_{00}, kahvede bekletme sonrasında azaldı ($p<0.001$) ve yeniden polisaj sonrasında arttı ($p=0.034$); ancak başlangıç düzeyinin altında kaldı ($p<0.001$). Parlaklık genel olarak VarseoSmile Temp'te daha yüksekti ($p<0.001$). Optiprint lumina–kahve grubunda yeniden polisaj sonrası parlaklık, başlangıç ($p=0.018$) ve bekletme sonrası değerlerden ($p=0.004$) daha yüksekti.

SONUÇ: Yeniden polisaj, her iki reçinede kahveyle ilişkili renk farklarını azalttı ve iki materyal üzerinden değerlendirildiğinde translusenside kısmi geri kazanım sağladı. Optiprint lumina–kahve grubunda anlamlı parlaklık artışı gözlendi.

Anahtar Kelimeler: Geçici restorasyon reçinesi, Kahveyle renklendirme, Optik özellikler, Polisaj, Üç boyutlu baskı

Effects of Coffee Immersion and Repolishing on the Optical Properties of 3D-Printed Provisional Resins

Simge Dagistan

Department of Prosthodontics, School of Dental Medicine, Bahcesehir University, Istanbul, Turkey

OBJECTIVE: To evaluate the effects of coffee immersion and repolishing on the color, translucency, and gloss of two 3D-printed provisional resins.

MATERIALS-METHODS: Forty specimens were fabricated from Optiprint lumina (Dentona AG, Germany; n=20) and VarseoSmile Temp (BEGO, Germany; n=20) and polished using fine and extra-fine OptiDisc discs (Kerr Corporation, USA). Each material was divided into coffee and distilled-water groups (n=10 per subgroup). Specimens were immersed for 7 days at 37°C in an incubator and repolished using the same protocol. Measurements were performed after initial polishing (T_0), immersion (T_1), and repolishing (T_2). CIELAB coordinates were recorded using VITA Easyshade (VITA Zahnfabrik, Germany). Color differences (ΔE_{00}) were calculated from gray-background measurements and translucency (TP_{00}) from black- and white-background measurements. Gloss was measured using NOVO-CURVE (Rhopoint Instruments Ltd., UK). Linear mixed models and heteroscedastic generalized least-squares models were used, with Holm adjustment for relevant multiple comparisons (α=0.05).

RESULTS: Coffee groups exhibited greater color differences than distilled-water groups across all measurement intervals ($p<0.001$). Repolishing reduced color differences relative to baseline from 5.57 to 3.63 for Optiprint lumina ($p=0.0003$) and from 4.24 to 2.71 for VarseoSmile Temp ($p=0.0025$). The magnitude of reduction did not differ significantly between materials ($p=0.511$). Averaged across materials, TP_{00} decreased after coffee immersion ($p<0.001$) and increased after repolishing ($p=0.034$), but remained below baseline ($p<0.001$). Gloss was generally higher for VarseoSmile Temp ($p<0.001$). In the Optiprint lumina–coffee group, post-repolishing gloss exceeded baseline ($p=0.018$) and post-immersion values ($p=0.004$).

CONCLUSION: Repolishing reduced coffee-associated color differences in both resins and partially restored translucency when averaged across materials. A significant gloss increase was observed in the Optiprint lumina–coffee group.

Keywords: Coffee staining, Optical properties, Provisional restoration resins, Repolishing, Three-dimensional printing

Baskı Teknolojisinin ve Yüzey İşlemlerinin Daimi 3B-Baskı Rezin ve Rezin Siman Arasındaki Bağlantı Dayanımına Etkisinin Değerlendirilmesi

Simge Hasançebi,1

Nagehan Aktaş,2

Merve Bankoğlu Güngör,1

1 Gazi Üniversitesi, Diş Hekimliği Fakültesi, Protetik Diş Tedavisi Anabilim Dalı, Ankara, Türkiye

2 Gazi Üniversitesi, Diş Hekimliği Fakültesi, Çocuk Diş Hekimliği Anabilim Dalı, Ankara, Türkiye

Amaç: Bu in vitro çalışmanın amacı, iki farklı 3B-baskı teknolojisi ile üretilen daimi rezinlerde farklı yüzey işlemlerinin, yüzey pürüzlülüğü ve 3B-baskı rezin ile rezin siman arasındaki bağlantı dayanımına etkisini değerlendirmektir.

Gereç ve Yöntem: Aynı daimi 3B-baskı rezini (VarseoSmile TriniQ) kullanılarak dijital ışık işleme (DLP) ve maskelenmiş stereolitografi (mSLA) baskı teknolojileriyle örnekler üretildi. Her bir baskı teknolojisine ait örnekler, kontrol grubu ve farklı yüzey hazırlığı protokollerini içeren yedi alt gruba ayrıldı (n=10). Kumlama gruplarında örnek yüzeylerine Al_2O_3 partikülleri 10, 20 ve 30 sn süreyle uygulanırken, asitleme gruplarında yüzeyler %9 hidroflorik asit ile 30, 60 ve 90 sn süreyle pürüzlendirildi. Kontrol grubuna herhangi bir yüzey hazırlığı işlemi uygulanmadı. Örneklere ait yüzey pürüzlülüğü değerleri (Ra) ölçüldü. Yüzey hazırlığı sonrasında, örnek yüzeyleri üzerinde 3 mm çapında ve 3 mm yüksekliğinde standart boyutlarda rezin siman silindirleri oluşturuldu. Örneklere ait bağlantı dayanımı değerleri (MPa), kırılma anında kaydedilen maksimum yükün bağlantı alanına bölünmesiyle hesaplandı. Baskı teknolojisi ve yüzey işlemlerinin yüzey pürüzlülüğü ve bağlantı dayanımı üzerindeki etkileri iki yönlü ANOVA ile test edildi (α=0,05).

Bulgular: İki yönlü ANOVA sonuçları, 3B-baskı teknolojisinin ve uygulanan yüzey işlemlerinin yüzey pürüzlülüğünü ve rezin siman ile olan bağlantı dayanımını anlamlı olarak etkilediğini ve bu iki faktör arasında etkileşim olduğunu gösterdi (P<0,05). Her iki baskı teknolojisi için, kumlama işlemleri asitleme işlemlerine göre daha fazla yüzey pürüzlülüğüne sebep oldu. DLP yöntemiyle üretilen daimi 3B-baskı rezinler, tüm yüzey işlemi gruplarında mSLA sistemiyle üretilen daimi 3B-baskı rezinlere kıyasla rezin siman ile daha yüksek bağlantı dayanımı gösterdi (P<0,05). mSLA sistemiyle üretilen daimi 3B-baskı rezinlerde en yüksek bağlantı dayanımı 30 sn süreyle kumlama grubunda belirlendi. DLP yöntemiyle üretilen 3B-baskı rezinlerinde, uygulanan yüzey işlemleri gruplarında bağlantı dayanımı açısından anlamlı bir farklılık bulunmadı (P>0,05).

Sonuç: Hem 3B-baskı teknolojisi hem de uygulanan yüzey işlemleri test edilen daimi 3B-baskı rezinin yüzey pürüzlülüğü ve rezin siman ile bağlantı dayanımı üzerinde etkilidir. Üretici tarafından bu rezin için önerilen net bir simantasyon protokolü bulunmadığından, elde edilen bulgular yüzey hazırlığına yönelik ön bilgiler sunmaktadır.

Anahtar kelimeler: 3B-baskı; Daimi protez rezini; Yüzey işlemi

Effects of Printing Technology and Surface Treatments on the Bond Strength Between Permanent 3D-Printed Resin and Resin Cement

Simge Hasançebi,1

Nagehan Aktaş,2

Merve Bankoğlu Güngör,1

1 Gazi University, Faculty of Dentistry, Department of Prosthodontics, Ankara, Türkiye

2 Gazi University, Faculty of Dentistry, Department of Pediatric Dentistry, Ankara, Türkiye

Objective: This in vitro study aimed to evaluate the effects of different surface treatments on surface roughness and the bond strength between resin cement and a permanent 3D-printing resin fabricated using two different printing technologies.

Materials and Methods: Specimens were fabricated from the same permanent 3D-printed resin (VarseoSmile TriniQ) using digital light processing (DLP) and masked stereolithography (mSLA) technologies. Specimens from each printing technology were divided into seven subgroups, comprising an untreated control group and six surface-treatment groups (n=10). Airborne-particle abrasion was performed using Al_2O_3 particles for 10, 20, or 30 s, while acid etching was performed using 9% hydrofluoric acid for 30, 60, or 90 s. No surface treatment was applied to the control group. Surface roughness (Ra) was measured. Following surface treatment, standardized resin cement cylinders measuring 3 mm in diameter and 3 mm in height were fabricated on the specimen surfaces. Bond strength values (MPa) were calculated by dividing the maximum load recorded at failure by the bonding area. The effects of printing technology and surface treatment on surface roughness and bond strength were analyzed using two-way ANOVA (α = 0.05).

Results: Two-way ANOVA revealed significant effects of printing technology and surface treatment, as well as a significant interaction between these factors, on both surface roughness and bond strength ($P<0.05$). For both printing technologies, airborne-particle abrasion produced greater surface roughness than acid etching. DLP-printed specimens exhibited significantly higher bond strength to resin cement than mSLA-printed specimens across all surface treatment groups ($P<0.05$). Among mSLA-printed specimens, the highest bond strength was observed following airborne-particle abrasion for 30 s. Among DLP-printed specimens, no significant differences in bond strength were found between the surface treatment groups ($P>0.05$).

Conclusion: Both printing technology and surface treatment influence the surface roughness and bond strength to resin cement of the tested permanent 3D-printing resin. In the absence of a clearly defined manufacturer-recommended cementation protocol for this resin, these findings provide preliminary guidance on surface preparation for cementation.

Keywords: 3D-printing; Permanent prosthesis resin; Surface treatment

Reçine Esaslı Materyallerin ve Üretim Tekniklerinin Postların İnternal Uyumu Üzerindeki Etkisinin Değerlendirilmesi

Suel İkizer

Prosthodontics department, Bahcesehir University, Istanbul, Turkey

Giriş ve Amaç

Prefabrik fiber postlar, kök kanalının düzensiz geometrisini yeterince yansıtamayarak düzensiz bir siman tabakasına ve post-kor restorasyonlarının iç uyumunda azalmaya yol açabilir. Bu in vitro çalışmanın amacı, eklemeli ve çıkarmalı üretim yöntemleriyle, 2 farklı siman aralığı ayarıyla üretilen bireyselleştirilmiş rezin esaslı post-kor restorasyonlarının iç uyumunu, simantasyon öncesi ve sonrasında, prefabrik fiber postlarla karşılaştırmaktır.

Gereç ve Yöntem

Şeffaf rezin modellerde 50 standardize post boşluğu hazırlanmış ve dijitalleştirilmiştir. Elli post-kor restorasyonu üretilmiştir: 20'si eklemeli üretim (fotopolimerize rezin) ve 20'si çıkarmalı frezeleme (prefabrik rezin blok) ile üretilmiş, her biri 40-µm ve 80-µm siman aralığı alt gruplarına ayrılmış; kontrol grubu olarak 10 prefabrik fiber post kullanılmıştır. Postun, post boşluğunun ve yerleştirilmiş bütünün ayrı ayrı dijitalleştirildiği bir üçlü tarama protokolüyle, dual cure rezin siman ile simantasyon öncesi ve sonrasında, 180 noktada lineer boşluk mesafesi ve yüzey RMS sapması kaydedilmiştir. Veriler robust 2 ve 3 yönlü ANOVA ile analiz edilmiştir (□=.05).

Bulgular

Üretim tekniği iç uyumu anlamlı düzeyde etkilemiştir (P=.001): eklemeli üretilen postlar ve fiber postlar, çıkarmalı postlara göre daha küçük boşluklar göstermiştir. 40-µm siman aralığı, 80 µm'ye kıyasla anlamlı derecede daha iyi adaptasyon sağlamıştır (P=.012 ve P<.001). Simantasyon genel yüzey sapmasını anlamlı şekilde artırmış (P=.001), ancak bu uyum kaybı yalnızca fiber post grubunda anlamlı bulunmuş; rezin esaslı bireyselleştirilmiş postlar uyumlarını korumuştur.

Sonuç

40-µm siman aralığıyla birleştirilen eklemeli üretilmiş, bireyselleştirilmiş rezin postlar en öngörülebilir iç uyumu sağlamıştır; simantasyon, prefabrik fiber postlarda uyum güvenilirliğini bireyselleştirilmiş postlara kıyasla daha belirgin biçimde azaltmıştır. Düzensiz kök kanallarında, minimal siman aralığına sahip eklemeli üretilmiş bireyselleştirilmiş bir post, prefabrik fiber posta kıyasla daha öngörülebilir adaptasyon sağlayabilir.

Anahtar Kelimeler: Çıkarmalı üretim, eklemeli üretim, iç uyum

Üç Üyeli Daimi Sabit Protez Üretiminde Kullanılan 3B Baskılı Reçinede Baskı Yöneliminin Polisaj Sonrası Yüzey Özelliklerine Etkisi

Şahin Eren Akay1, Nazire Esra Özer1, Zeynep Sahin1, Hamiyet Güngör1, Mehmet Ali Kılıçarslan2

1Lokman Hekim Üniversitesi, Protetik Diş Hekimliği Ana Bilim Dalı, Ankara
2Ankara Üniversitesi, Protetik Diş Hekimliği Ana Bilim Dalı, Ankara

AMAÇ: Bu çalışmanın amacı, üç üyeli daimi sabit dental protezlerin üretimi için endike olan Bego TriniQ reçinesi kullanılarak farklı baskı yönelimlerinde (0°, 45° ve 90°) üretilen örnekler ile Voco Grandio Disc'ten bilgisayar destekli tasarım ve bilgisayar destekli üretim (CAD/CAM) yöntemiyle frezelenen örneklerin polisaj sonrası yüzey özelliklerindeki değişimleri karşılaştırmaktır.

GEREÇ-YÖNTEM: Çalışmadaki örnekler; Bego TriniQ kullanılarak 0°, 45° ve 90° yönelimleriyle basılan üç deney grubu ve Voco Grandio Disc bloklarından frezelenen kontrol grubu olmak üzere toplam dört gruba ayrıldı. Örneklerin başlangıç yüzey pürüzlülüğü (Ra) ve temas açısı (CA) değerleri ölçüldü. Örnekler polisajlandıktan sonra ölçümler tekrarlandı. Yüzey pürüzlülüğü, konfokal mikroskopla ×10 büyütmede 3 ölçümün ortalaması alınarak kaydedildi. 3B topografiler analiz edildi. Temas açısı ise optik gonyometreyle ölçüldü. Değişimler (ΔRa ve ΔCA), son değerlerden başlangıç değerlerinin çıkarılmasıyla hesaplandı. Veriler IBM SPSS 29 ile analiz edildi; normallik Shapiro-Wilk, grup karşılaştırmaları Kruskal-Wallis, post-hoc karşılaştırmaları ise Mann-Whitney U testleriyle değerlendirildi.

BULGULAR: Kruskal–Wallis testi sonucunda gruplar arasında yüzey pürüzlülüğü değişimi (ΔRa) ve temas açısı değişimi (ΔCA) açısından istatistiksel olarak anlamlı farklılık saptandı [sırasıyla, $H(3)=32.53$; $p<0.001$ ve $H(3)=10.05$; $p=0.018$]. İkili karşılaştırmalarda, 0° grubunun ΔRa değerleri 45°, 90° ve Grandio Disc (GD) gruplarından anlamlı düzeyde daha yüksek bulundu (sırasıyla, $p=0.002$, $p<0.001$ ve $p<0.001$); diğer ikili karşılaştırmalarda anlamlı farklılık saptanmadı ($p>0.05$). ΔCA açısından yalnızca 0° ve GD grupları arasında anlamlı farklılık bulundu ($p=0.003$); diğer ikili karşılaştırmalarda anlamlı farklılık saptanmadı ($p>0.05$).

SONUÇ: Baskı yönelimi, 3B baskılı daimi restoratif reçinelerin polisaj sonrası yüzey davranışını etkileyen bir üretim parametresi olabilir. Uygun yüzey özelliklerinin elde edilmesi için baskı yönelimi ile polisaj protokolünün birlikte değerlendirilmesi önem taşımaktadır.

Anahtar Kelimeler: 3B Baskı, Baskı Yönelimleri, CAD/CAM, Polisaj,Temas Açısı, Yüzey Pürüzlülüğü

Quad zigoma olgularında protez tipi kararı: sabit mi, hareketli mi?

Şevval Deniz
Marmara Üniversitesi

Şiddetli maksiller atrofi, hem cerrahi hem protetik açıdan zorlu bir klinik tablodur; ileri rezorpsiyon anterior ve posterior maksillada konvansiyonel implant yerleşimini olanaksız kılar ve kapsamlı greftleme her zaman öngörülebilir sonuç vermez. Dört zigomatik implant uygulaması, greftsiz bir alternatif olarak yüksek sağkalım oranlarıyla bu olgularda güvenilir bir çözüm sunar. Ancak aynı implant altyapısı hem sabit hem de bar-retentif hareketli protezi taşıyabildiğinden, protez tipinin seçimi başlı başına bir karar sürecidir ve bu karar çoğunlukla ağız içinden değil, yüzden başlar. Bu çalışmada, Cawood–Howell V–VI derecesinde şiddetli atrofisi bulunan, tamamen dişsiz üç hasta her biri dörder zigomatik implant ile rehabilite edildi. Protez tipi kararı; yüz üçlüleri ve alt yüz yüksekliği, üst dudak desteği ve nazolabial açı, gülme hattı, geçiş çizgisi görünürlüğü ve prostetik boşluk gibi ekstraoral estetik parametrelerin standardize kayıtlarla (istirahat, gülümseme, profil ve fonasyon) sistematik olarak değerlendirilmesine dayandırıldı; implant sayısı ve dağılımına bağlı biyomekanik değerlendirme ile hijyen erişimi tamamlayıcı ölçüt olarak kullanıldı. Yeterli dudak desteği ve düşük veya orta gülme hattı bulunan olgularda vidalı sabit hibrit protez tercih edilirken; dudak desteğinin ancak labial flanşla sağlanabildiği ve/veya gülme hattı yüksek olan olgularda bar-retentif hareketli overdenture uygulandı. Aynı tanıya sahip olgularda protez tipi kararının farklılaşması, seçimin tek bir şablona değil, hastaya özgü estetik ve fonksiyonel gereksinimlere bağlı olduğunu göstermektedir. Takip süresince implant sağkalımı ve peri-implant dokular değerlendirildi; estetik ve fonksiyonel sonuçlar ile hasta memnuniyeti tatmin ediciydi. Sonuç olarak quad zygoma tek başına sabit protez endikasyonu oluşturmaz; protez tipi, başta dudak desteği ve gülme hattı olmak üzere hastaya özgü ekstraoral estetik parametreler ve biyomekanik ölçütler doğrultusunda bireysel olarak belirlenmelidir. Ekstraoral estetik değerlendirme, bu kararda belirleyici bir başlangıç noktası olarak öne çıkmaktadır.

Anahtar Kelimeler: quad zygoma, maksiller atrofi, ekstraoral estetik değerlendirme, protez tipi seçimi,

Aşınmış ball ataşmanlar için eklemeli imalatla kişiye özel retantif matris üretimi: olgu sunumu

Taha Yasar Manav, Ahmetcan Gök

Hatay Mustafa Kemal Üniversitesi, Protetik Diş Tedavisi, Hatay

AMAÇ: Ball ataşmanlarda zamanla meydana gelen aşınma, implant destekli overdenture protezlerin retansiyonunda azalmaya neden olabilmektedir. Bu olgu sunumunun amacı, aşınmış ball ataşmanlara uyumlu kişiye özel retantif matrislerin dijital iş akışıyla tasarlanmasını ve eklemeli imalatla üretilmesini açıklamaktadır.

OLGU: 76 yaşındaki erkek hasta, mandibular overdenture protezindeki retansiyon kaybı şikâyetiyle kliniğe başvurdu. Klinik muayenede, 33 ve 43 bölgelerinde yer alan implantlar üzerindeki ball ataşmanların aşındığı ve mevcut retantif matrislerin yeterli tutuculuk sağlamadığı belirlendi. Aşınmış ataşmanların mevcut yüzey geometrilerinin dijital olarak kaydedilmesi amacıyla ağız içi tarama gerçekleştirildi. Elde edilen tarama verileri kullanılarak her bir ball ataşmanın güncel geometrisine uyumlu kişiye özel retantif matrisler tasarlandı. Tasarlanan matrisler, esnek biyouyumlu reçine kullanılarak 3-boyutlu yazıcı ile üretildi. Üretilen matrisler mandibular overdenture protezin ilgili yuvalarına yerleştirildi; protezin ağız içi uyumu, takılıp çıkarılabilirliği ve retansiyonu klinik olarak değerlendirildi.

SONUÇ: Kişiye özel üretilen retantif matrislerin aşınmış ball ataşmanlarla uyum sağladığı ve protezin retansiyonunu artırdığı gözlendi. Hasta, protezin tutuculuğundaki iyileşmeden memnun olduğunu bildirdi. Ağız içi tarama ve eklemeli imalatın birlikte kullanılması, aşınmış ball ataşmanların değiştirilmesine gerek kalmadan mevcut geometrilerine uyumlu retantif matrislerin üretilebilmesine olanak sağlayabilir. Bu yaklaşım, implant destekli overdenture protezlerde retansiyon kaybının giderilmesi için kişiselleştirilmiş ve minimal girişimsel bir tedavi seçeneği olabilir.

Anahtar Kelimeler: ball ataşman, dental implant, eklemeli imalat

Diş Rengi Seçiminde Öğrenci Deneyimi ve Yapay Zekanın Uzman Değerlendirmesiyle Karşılaştırılması: Kesitsel Bir Uyum Çalışması

Tuğçe KAVAZ, Muaz Jetara

İstanbul Gelişim Üniversitesi, Protetik Diş Tedavisi Anabilim Dalı, İstanbul

AMAÇ: Diş rengi seçimi, restoratif ve protetik tedavilerde estetik başarıyı doğrudan etkileyen, büyük ölçüde deneyime dayalı sübjektif bir süreçtir. Bu çalışmanın amacı, birinci sınıf ve beşinci sınıf diş hekimliği öğrencileri ile üretken bir yapay zeka modelinin (Gemini 1.5 Pro) standardize fotoğraflar üzerinden VITA 3D-Master renk skalasına göre yaptığı diş rengi seçimlerinin doğruluğunu, bir uzman öğretim üyesinin değerlendirmesini referans alarak karşılaştırmaktır.

GEREÇ-YÖNTEM: Kesitsel gözlemsel tasarımdaki bu çalışmada, standardize fotoğraf protokolüyle görüntülenen 126 hastanın verileri değerlendirildi. Her hasta için birinci sınıf öğrencisi, beşinci sınıf öğrencisi ve Gemini 1.5 Pro'nun yaptığı VITA 3D-Master renk seçimleri, aynı fotoğraflar üzerinden uzman bir öğretim üyesinin seçimiyle (altın standart) karşılaştırıldı. Her grup için uzmanla tam uyum yüzdesi (%95 Wilson güven aralığıyla) ve şansa bağlı uyumu dışlayan Cohen kappa katsayısı hesaplandı. Üç grup arasındaki genel farkın anlamlılığı Cochran's Q testiyle, ikili karşılaştırmalar Bonferroni düzeltmeli exact McNemar testiyle değerlendirildi.

BULGULAR: Uzmanla en yüksek uyum beşinci sınıf öğrencilerinde gözlendi (%46,0; □=0,368), bunu birinci sınıf öğrencileri izledi (%20,0; □=0,102). Gemini 1.5 Pro en düşük doğruluğu gösterdi (%12,7; □=0,051) ve bu değer şans düzeyinden istatistiksel olarak anlamlı şekilde farklı bulunmadı. Üç grup arasındaki fark genel olarak anlamlıydı (Cochran's Q, p<0,001). Gemini'nin seçimlerinin %60,3'ünün tek bir renk tonuna (3M2) yığıldığı, yani belirgin bir seçim yanlılığı sergilediği belirlendi.

SONUÇ: Klinik eğitim düzeyi arttıkça diş rengi seçim doğruluğu belirgin şekilde artmaktadır. Mevcut haliyle genel amaçlı bir üretken yapay zeka modeli olan Gemini 1.5 Pro, VITA 3D-Master renk seçiminde deneyimsiz bir öğrenciden bile daha düşük performans göstermiş olup, günümüzde tek başına bir klinik karar destek aracı olarak önerilmemektedir.

Anahtar Kelimeler: Diş rengi seçimi, VITA 3D-Master, yapay zeka, diş hekimliği eğitimi, gözlemciler arası uyum

Arş. Gör. Yaren Aksoy, Dr. Öğr. Üyesi Semih Alperen Bostan

Recep Tayyip Erdoğan Üniversitesi, Diş Hekimliği Fakültesi, Periodontoloji Ana Bilim Dalı

Amaç: Bu çalışmada diş hekimlerinin peri-implant hastalıkların önlenmesine yönelik bilgi düzeyleri, tutumları ve öz-bildirilen klinik uygulamaları değerlendirilerek bilgi düzeyi ile mesleki özellikler ve seçilmiş koruyucu uygulamalar arasındaki ilişkilerin incelenmesi amaçlandı.

Gereç ve Yöntem: Mesleki iletişim grupları ve e-posta aracılığıyla ulaşılan 81 diş hekiminin katıldığı kesitsel çevrim içi anket çalışması gerçekleştirildi. Anket; demografik ve mesleki özellikler, 14 maddelik doğru/yanlış/bilmiyorum bilgi testi, beşli Likert tipi tutum ifadeleri ve klinik uygulama sorularını içeriyordu. Toplam bilgi puanı 0–14 arasında hesaplandı. İki grup karşılaştırmalarında Mann–Whitney U testi, bilgi puanı ile uygulama sıklıkları arasındaki ilişkilerde Spearman korelasyonu kullanıldı; çoklu karşılaştırmalar Holm yöntemiyle düzeltildi.

Bulgular: Katılımcıların %50.6'sı kadın (n=41), yaş ortalaması 27.54 ± 4.74 yıldı. Ortalama bilgi puanı 10.63 ±

3.96 ve doğru yanıt oranı %75.9 olarak bulundu. Glisemik kontrol (%90.1), periodontitis öyküsü (%86.4) ve sigara (%84.0) gibi risk faktörlerine ilişkin doğru yanıt oranları yüksekken rutin peri-implant sondlamanın güvenliğine (%45.7) ve peri-implant mukozitiste rutin sistemik antibiyotik kullanımına (%54.3) ilişkin maddelerde daha düşük oranlar görüldü. Bilgi puanı periodontoloji alanındaki katılımcılarda (12.67'ye karşı 9.61; düzeltilmiş p=0.0026), pratisyen olmayanlarda (12.13'e karşı 8.75; p=0.0016) ve implant cerrahisi uygulayanlarda (12.15'e karşı 9.87; p=0.0378) daha yüksekti. Bilgi puanı ile protez tasarımında temizlenebilirliği dikkate alma sıklığı arasında pozitif ilişki saptandı (ρ=0.420; p=0.0003); altı noktadan sondlama ve başlangıç radyografik kayıtlarını alma sıklığıyla anlamlı ilişki bulunmadı.

Sonuç: Katılımcıların peri-implant hastalıkların temel risk faktörlerine ilişkin doğru yanıt oranları görece yüksek olmakla birlikte sondlama ve antibiyotik kullanımına yönelik bilgi eksiklikleri belirlendi. Bilgi düzeyi bazı koruyucu klinik tercihlerle ilişkiliydi, ancak rutin izlem uygulamalarının tamamıyla anlamlı ilişki göstermedi. Bulgular, güncel kılavuzlara dayalı uygulama odaklı eğitimin önemini desteklemektedir.

Anahtar Kelimeler: dental implant; peri-implant mukozitis; peri-implantitis; bilgi düzeyi; diş hekimleri; klinik uygulamalar.

Giriş

Dental implantlar, eksik dişlerin rehabilitasyonunda yaygın olarak kullanılır. Bununla birlikte implant tedavisinin uzun dönem başarısı yalnızca cerrahi yerleştirme ve protetik rehabilitasyonla değil, implant çevresi dokuların düzenli değerlendirilmesi ve koruyucu bakımın sürdürülmesiyle de ilişkilidir [1, 2]. İmplant çevresinde gelişen inflamatuvar durumlar peri-implant mukozitis ve peri-implantitis başlıkları

altında ele alınmaktadır. Peri-implant mukozitis, başlangıçtaki fizyolojik kemik remodelingi dışında ilerleyici destekleyici kemik kaybı olmaksızın peri-implant mukozada gelişen inflamasyonla karakterize edilirken, peri-implantitis, peri-implant mukozadaki inflamasyona ilerleyici destekleyici kemik kaybının eşlik ettiği patolojik bir durum

olarak tanımlanmaktadır [2-4].

Peri-implant hastalıkların önlenmesi implant tedavisinden önce başlar ve tedavi sonrasında da sürer. Tedavi öncesinde periodontal sağlığın değerlendirilmesi, periodontal stabilitenin sağlanması ve bireysel risk faktörlerinin kontrolü gerekir. Protetik aşamada restorasyonların temizlenebilir biçimde tasarlanması, sonrasında ise hastaya ağız hijyeni eğitimi verilmesi ve hastanın düzenli destekleyici bakıma alınması önerilmektedir [1,5]. Sigara kullanımı, periodontitis öyküsü, yetersiz glisemik kontrol ve restorasyon çevresinde artık siman bulunması gibi etkenler risk değerlendirmesinde önem taşır [1, 2, 4, 6]. Ayrıca implant üstü protezin teslimini izleyen dönemde klinik ve radyografik referans kayıtlarının oluşturulması, takipte meydana gelen peri-implant doku değişikliklerinin erken dönemde saptanabilmesi açısından değerlidir [1, 3]. Peri-implant dokuların uygun sondlama kuvveti kullanılarak periyodik olarak değerlendirilmesi, sondlama derinliği ile kanama ve/veya süpürasyon bulgularının kaydedilmesi klinik takipte önemlidir [1, 3]. Bununla birlikte, risk faktörlerinin bilinmesi önerilen koruyucu ve tanısal uygulamaların klinikte aynı ölçüde yapıldığı anlamına gelmez [7, 8]. Zaman ve kaynak yetersizliği ile hasta uyumu, bilginin klinik uygulamaya aktarılmasını etkileyebilir [7, 9].

Önceki anket çalışmalarında diş hekimlerinin temel risk faktörlerini büyük ölçüde tanıdığı, ancak tanı kriterleri, peri-implant sondlama ve tedavi yaklaşımları konusunda bilgi eksiklikleri ve uygulama farklılıkları bulunduğu bildirilmiştir [8, 10-12]. Bu nedenle peri-implant hastalıkların önlenmesinde bilgi düzeyinin yanı sıra bu bilginin klinik uygulamaya ne ölçüde yansıdığı da incelenmelidir.

Bu çalışmada öncelikle diş hekimlerinin peri-implant hastalıkların önlenmesine ilişkin bilgi düzeyinin ve bilgi sorularına verilen doğru yanıtların dağılımının belirlenmesi amaçlandı. İkincil olarak bilgi puanının mesleki alt gruplara göre farklılık gösterip göstermediği ve bilgi düzeyinin seçilmiş koruyucu klinik uygulamalarla ilişkisi incelendi.

2.1.Araştırma Tasarımı ve Örneklem

Araştırma, Haziran –Ağustos 2026 tarihleri arasında çevrim içi yürütülen, kesitsel ve öz-bildirime dayalı bir anket çalışması olarak gerçekleştirildi. Katılımcılara, mesleki iletişim grupları ve e-posta aracılığıyla paylaşılan çevrim içi anket bağlantısı üzerinden ulaşıldı. Çalışmaya, veri toplama dönemi içerisinde anketi tamamlayan toplam 81 diş hekimi dahil edildi.

2.2. Anket ve Değişkenler

Araştırmada kullanılan çevrim içi anket formu dört temel bölümden oluşmaktaydı: demografik ve mesleki özellikler, 14 maddelik bilgi testi, beşli Likert tipi tutum ifadeleri ve klinik uygulama alışkanlıklarını değerlendiren sorular. Demografik ve mesleki değişkenler arasında yaş, cinsiyet, mezuniyet yılı, mesleki unvan, uzmanlık alanı, mesleki deneyim süresi, çalışılan kurum, implant tedavisindeki klinik rol ve son üç yıl içerisinde peri-implant hastalıklarla ilgili eğitim alma durumu yer almaktaydı.

Bilgi bölümünde peri-implant hastalıkların tanımı, tanı kriterleri, risk faktörleri, önleyici yaklaşımlar ve tedavi prensiplerine ilişkin 14 ifade bulunmaktaydı. Katılımcılardan her ifadeyi ‘’doğru’’, ‘’yanlış’’ veya “bilmiyorum” seçeneklerinden biriyle yanıtlamaları istendi. Tutum soruları, katılımcıların peri-implant hastalıkların tanı ve önlenmesine ilişkin öz-yeterlik algılarını, eğitim gereksinimlerini ve koruyucu yaklaşımlara yönelik görüşlerini değerlendirmeyi amaçlamaktaydı. Klinik uygulama soruları ise peri-implant sondlama, radyografik takip, destekleyici bakım, protetik tasarım ve hasta bilgilendirme alışkanlıklarını kapsamaktaydı.

Katılımcıların peri-implant hastalıkların önlenmesine yönelik bilgi düzeylerini nicel olarak değerlendirmek amacıyla 14 maddelik bilgi testinden toplam bilgi puanı elde edildi. Her bilgi maddesinde doğru yanıt 1 puan, yanlış veya “bilmiyorum” yanıtı 0 puan olarak kodlandı. Maddelerden elde edilen puanların toplanmasıyla her katılımcı için 0 ile 14 arasında değişen toplam bilgi puanı hesaplandı. Yüksek puanlar, bilgi testinde daha fazla doğru yanıt verildiğini göstermekteydi. Bireysel doğru yanıt yüzdesi, katılımcının toplam bilgi puanının 14'e bölünerek 100 ile çarpılmasıyla hesaplandı. Ayrıca her bilgi maddesi için doğru yanıt veren katılımcıların sayı ve yüzdeleri ayrı olarak değerlendirildi.

2.3. İstatistiksel Analiz

Araştırmadan elde edilen verilerin istatistiksel analizleri IBM SPSS Statistics for Windows, Version 26.0 (IBM Corp., Armonk, NY, ABD) yazılımı kullanılarak gerçekleştirildi. Tanımlayıcı istatistiklerde kategorik değişkenler sayı (n) ve yüzde (%), toplam bilgi puanları ise ortalama ve standart sapma olarak sunuldu. Mesleki özelliklere göre oluşturulan iki bağımsız grup arasında toplam bilgi puanlarının karşılaştırılmasında Mann–Whitney U testi kullanıldı. Bilgi puanı ile klinik uygulamaların öz-bildirilen sıklık düzeyleri arasındaki ilişkiler Spearman sıra korelasyon katsayısı (□) kullanılarak değerlendirildi. Birden fazla istatistiksel karşılaştırmadan kaynaklanabilecek Tip I hata olasılığını kontrol etmek amacıyla ilgili analizlerde Holm

yöntemiyle çoklu karşılaştırma düzeltmesi uygulandı. Analizler keşifsel nitelikte gerçekleştirildi ve karıştırıcı değişkenlere göre ayarlanmış çok değişkenli regresyon modeli kullanılmadı. İstatistiksel anlamlılık düzeyi p<0.05 olarak kabul edildi.

BULGULAR

3.1. Katılımcıların Demografik ve Mesleki Özellikleri

Araştırmaya toplam 81 diş hekimi dahil edildi. Katılımcıların yaş ortalaması 27.54 ± 4.74 olup, %50.6'sı kadın (n=41), %49.4'ü erkekti (n=40). Mesleki unvanlarına göre değerlendirildiğinde, katılımcıların %44.4'ünün pratisyen diş hekimi (n=36), %32.1'inin uzmanlık veya doktora öğrencisi (n=26), %17.3'ünün uzman ya da doktora eğitimini tamamlamış diş hekimi (n=14) ve %6.2'sinin öğretim üyesi (n=5) olduğu belirlendi.

Katılımcıların uzmanlık alanlarına göre dağılımı incelendiğinde, %33.3'ünün (n=27) periodontoloji, %8.6'sının (n=7) protetik diş tedavisi, %4.9'unun (n=4) ağız, diş ve çene cerrahisi alanında olduğu görüldü. Katılımcıların

%75.3'ü (n=61) üniversite hastanesi veya diş hekimliği fakültesinde görev yapmaktaydı. Demografik ve mesleki özellikler Tablo 1'de sunuldu.

Tablo 1. Katılımcıların demografik ve mesleki özellikleri

Değişken | n | %

Yaş (yıl), ortalama ± SS | 27.54 ± 4.74 | —

Cinsiyet | |

Kadın | 41 | 50.6

Erkek | 40 | 49.4

Mesleki unvan | |

Pratisyen diş hekimi | 36 | 44.4

Uzmanlık/doktora öğrencisi | 26 | 32.1

Uzman/doktoralı diş hekimi | 14 | 17.3

Öğretim üyesi | 5 | 6.2

Uzmanlık alanı | |

Uzmanlığı olmayan (pratisyen) | 36 | 44.4

Periodontoloji | 27 | 33.3

Protetik diş tedavisi | 7 | 8.6

Ağız, diş ve çene cerrahisi | 4 | 4.9

Diğer | 7 | 8.6

Çalışılan kurum | |

Üniversite hastanesi/diş hekimliği; fakültesi | 61 | 75.3

Ağız ve diş sağlığı merkezi/kamu hastanesi | 11 | 13.6

Özel hastane/özel poliklinik | 4 | 4.9

Özel muayenehane | 3 | 3.7

Diğer | 2 | 2.5

Veriler sayı (n), yüzde (%) veya ortalama ± standart sapma (SS) olarak sunulmuştur. Yüzdeler toplam katılımcı sayısı (n=81) üzerinden hesaplanmıştır.

3.2. Peri-İmplant Hastalıklara İlişkin Bilgi Düzeyi

Katılımcıların ortalama toplam bilgi puanı 10.63 ± 3.96 olarak belirlenirken, genel doğru yanıt oranı %75.9 olarak hesaplandı.Bilgi maddeleri ayrı ayrı değerlendirildiğinde, en yüksek doğru yanıt oranı diyabetli hastalarda glisemik kontrolün önemine ilişkin maddede (%90.1) saptandı. Bunu, implant üstü protez

tesliminden sonra başlangıç klinik ve radyografik kayıtlarının oluşturulması (%86.4), kontrol altına alınmamış periodontitis öyküsünün risk faktörü olması (%86.4), sigara kullanımı (%84.0) ve overkonturlu restorasyonların plak birikimini kolaylaştırması (%84.0) izledi.

Buna karşılık, en düşük doğru yanıt oranı implant çevresinde rutin sondlamanın güvenliğine ilişkin maddede (%45.7) belirlendi. Peri-implant mukozitis tedavisinde rutin sistemik antibiyotik kullanımının endike olmadığına ilişkin madde ise katılımcıların %54.3'ü tarafından doğru yanıtlandı. Ayrıca peri-implantitis tanısının yalnızca radyografik kemik kaybına dayanılarak konulamayacağına ilişkin maddede doğru yanıt oranı %63.0 olarak bulundu.

Bu bulgular, katılımcıların peri-implant hastalıkların temel risk faktörleri hakkında görece yüksek doğru yanıt oranlarına sahip olduğunu, ancak özellikle peri-implant sondlama ve bazı tanısal ve terapötik yaklaşımlara ilişkin maddelerde doğru yanıt oranlarının daha düşük kaldığını göstermektedir. Bilgi maddelerinin doğru yanıt dağılımları Tablo 2'de sunuldu.

Tablo 2. Peri-implant hastalıklara ilişkin bilgi maddelerinin doğru yanıt dağılımı

Bilgi maddesi | Doğru yanıt (n) | %

Peri-implant mukozitisin tanımı | 66 | 81.5

Peri-implantitis tanısında klinik inflamasyon bulgularının önemi | 51 | 63.0

Başlangıç sondlama ve radyografik kayıtlarının gerekliliği | 70 | 86.4

İmplant çevresinde rutin sondlamanın güvenliği | 37 | 45.7

Sondlamada kanama olmamasının sağlık göstergesi olması | 56 | 69.1

Periodontitis öyküsünün risk faktörü olması | 70 | 86.4

Sigaranın peri-implantitis için risk göstergesi olması | 68 | 84.0

Diyabetli hastalarda glisemik kontrolün önemi | 73 | 90.1

Düzenli peri-implant idame bakımının önemi | 67 | 82.7

Artık siman ile peri-implant hastalık ilişkisi | 67 | 82.7

Overkonturlu restorasyonların plak birikimine etkisi | 68 | 84.0

Yetersiz keratinize mukoza genişliği ile inflamasyon ilişkisi | 59 | 72.8

Peri-implant mukozitisin geri döndürülebilirliği | 65 | 80.2

Peri-implant mukozitiste rutin sistemik antibiyotik kullanımının uygun; olmaması | 44 | 54.3

Toplam bilgi puanı (ortalama ± SS) | 10.63 ± 3.96 | 75.9

n: sayı, %: yüzde, SS: standart sapma

3.3. Katılımcıların Tutumları ve Klinik Uygulamaları

Katılımcıların peri-implant hastalıkların önlenmesine yönelik tutumları değerlendirildiğinde, %85.2'sinin (n=69) implant üstü protez tasarımında temizlenebilirliği estetik ve fonksiyon kadar öncelikli bir ölçüt olarak kabul ettiği

belirlendi. Buna karşılık, peri-implant mukozitis ile peri-implantitisi klinik ve radyografik olarak ayırt etmede kendisini yeterli hisseden katılımcıların oranı %44.4 (n=36) olarak bulundu.

Mezuniyet öncesi eğitimin peri-implant hastalıkların önlenmesi açısından yeterli olduğunu düşünen katılımcıların oranı %24.7 (n=20) iken, %56.8'i (n=46) mezuniyet sonrası ek eğitime ihtiyaç duyduğunu bildirdi. Ayrıca katılımcıların %64.2'si (n=52), peri-implant hastalıkların önlenmesindeki en büyük engelin hastaların oral hijyen ve idame randevularına uyumsuzluğu olduğunu belirtti.

Klinik uygulama alışkanlıkları incelendiğinde, katılımcıların yalnızca %23.5'inin (n=19) implant çevresinde altı noktadan sondlamayı her zaman veya sıklıkla gerçekleştirdiği saptandı. İmplant üstü protezin teslimini izleyen üç ay içerisinde başlangıç radyografisi aldığını her zaman veya sıklıkla bildirenlerin oranı %39.5 (n=32) idi. Katılımcıların %63.0'ı (n=51) implant üstü protez tasarımında temizlenebilirliği her zaman veya sıklıkla dikkate aldığını belirtti.

Destekleyici bakım uygulamalarında, sistemik ve periodontal açıdan stabil implant hastaları için katılımcıların

%37.0'ı (n=30) altı aylık idame aralığını tercih ederken, %33.3'ü (n=27) takip aralığını hastaya özgü faktörlere göre belirlediğini bildirdi. Radyografik takip sıklığında ise altı ayda bir ve yılda bir kontrol seçenekleri eşit oranda (%37.0; n=30) tercih edildi. Katılımcıların peri-implant hastalıkların önlenmesine yönelik tutumları ve seçilmiş klinik uygulama alışkanlıkları Tablo 3'te sunuldu.

Tablo 3. Katılımcıların tutumları ve seçilmiş klinik uygulama alışkanlıkları

Değişken | n | %

Tutumlar (katılıyorum/kesinlikle katılıyorum) | |

Protez tasarımında temizlenebilirliği öncelikli bulma | 69 | 85.2

Peri-implant hastalıkları ayırt etmede kendini yeterli; hissetme | 36 | 44.4

Mezuniyet öncesi eğitimi yeterli bulma | 20 | 24.7

Mezuniyet sonrası ek eğitim gereksinimi | 46 | 56.8

Hasta uyumsuzluğunu temel engel olarak; değerlendirme | 52 | 64.2

Klinik uygulamalar (her zaman/sıklıkla) | |

İmplant çevresini altı noktadan sondlama | 19 | 23.5

İlk üç ay içerisinde başlangıç radyografisi alma | 32 | 39.5

Protez tasarımında temizlenebilirliği dikkate alma | 51 | 63.0

Destekleyici bakım aralığı | |

3 ay | 7 | 8.6

6 ay | 30 | 37.0

12 ay | 13 | 16.0

Hastaya göre bireyselleştirilmiş | 27 | 33.3

Yalnızca şikâyet olduğunda | 4 | 4.9

Radyografik takip sıklığı | |

6 ayda bir | 30 | 37.0

Yılda bir | 30 | 37.0

2 yılda bir | 9 | 11.1

Yalnızca klinik bulgu olduğunda | 7 | 8.6

Rutin radyografik takip yapmama | 5 | 6.2

Veriler sayı (n) ve yüzde (%) olarak sunulmuştur. Tutum sorularında beşli Likert ölçeğinin 4 ve 5 puanları olumlu yanıt olarak değerlendirilmiştir. Klinik uygulama sorularında “her zaman” ve “sıklıkla” yanıtları birleştirilmiştir. Yüzdeler toplam 81 katılımcı üzerinden hesaplanmış olup öz-bildirime dayalıdır.

3.4. Mesleki Özelliklere Göre Bilgi Puanlarının Karşılaştırılması

Katılımcıların peri-implant hastalıkların önlenmesine ilişkin toplam bilgi puanları mesleki özelliklere göre karşılaştırıldığında, bazı alt gruplar arasında istatistiksel olarak anlamlı farklılıklar saptandı.

Periodontoloji alanındaki katılımcıların ortalama bilgi puanı (12.67 ± 1.04), diğer alanlardaki katılımcıların

ortalama puanından (9.61 ± 4.47) istatistiksel olarak anlamlı düzeyde yüksekti (Holm düzeltilmiş p=0.0026). Mesleki unvan açısından değerlendirildiğinde, pratisyen olmayan diş hekimlerinin ortalama bilgi puanı (12.13 ± 1.96), pratisyen diş hekimlerinin puanından (8.75 ± 4.95) istatistiksel olarak anlamlı düzeyde daha yüksekti (Holm düzeltilmiş p=0.0016). İmplant cerrahisi uyguladığını bildiren katılımcıların ortalama bilgi puanı (12.15 ± 2.11), implant cerrahisi uygulamayan katılımcılardan (9.87 ± 4.44) anlamlı şekilde yüksekti (Holm düzeltilmiş p=0.0378). Son üç yıl içerisinde peri-implant hastalıklarla ilgili mezuniyet sonrası eğitim aldığını bildiren katılımcıların ortalama bilgi puanı (11.73 ± 2.79), eğitim almadığını bildirenlerden (9.70 ± 4.56) istatistiksel olarak anlamlı olmasa da yüksekti (Holm düzeltilmiş p=0.0591). Mesleki özelliklere göre toplam bilgi puanlarının karşılaştırılması Tablo 4'te sunuldu.

Tablo 4. Mesleki özelliklere göre toplam bilgi puanlarının karşılaştırılması

Mesleki özellik | Grup | n | Bilgi puanı (Ort. ± SS) | Düzeltilmiş p

Uzmanlık alanı | Periodontoloji | 27 | 12.67 ± 1.04 | 0.0026

| Diğer alanlar | 54 | 9.61 ± 4.47 |

Mesleki unvan | Pratisyen olmayan | 45 | 12.13 ± 1.96 | 0.0016

| Pratisyen diş; hekimi | 36 | 8.75 ± 4.95 |

İmplant cerrahisi | Uygulayan | 27 | 12.15 ± 2.11 | 0.0378

| Uygulamayan | 54 | 9.87 ± 4.44 |

Son üç yılda eğitim | Eğitim alan | 37 | 11.73 ± 2.79 | 0.0591

Eğitim almayan | 44 | 9.70 ± 4.56

Veriler ortalama ± standart sapma (SS) olarak sunulmuştur. İki bağımsız grubun karşılaştırılmasında Mann–Whitney U testi kullanılmıştır. Tabloda Holm yöntemiyle düzeltilmiş p değerleri raporlanmıştır. İstatistiksel anlamlılık düzeyi p<0.05 olarak kabul edilmiştir. Kalın gösterilen p değerleri istatistiksel olarak anlamlıdır.

3.5. Bilgi Düzeyi ile Klinik Uygulamalar Arasındaki İlişki

Toplam bilgi puanı ile implant üstü protez tasarımında temizlenebilirliğin dikkate alınma sıklığı arasında orta düzeyde, pozitif yönlü ve istatistiksel olarak anlamlı bir ilişki saptandı (□=0.420; Holm düzeltilmiş p=0.0003). Buna karşılık, toplam bilgi puanı ile implant çevresinde altı noktadan sondlama sıklığı (□=0.165; Holm düzeltilmiş p=0.2825) ve başlangıç radyografik kayıtlarının alınma sıklığı arasında istatistiksel olarak anlamlı bir ilişki saptanmadı (□=0.105; p=0.3497).

Tablo 5. Toplam bilgi puanı ile klinik uygulama alışkanlıkları arasındaki ilişkiler

Klinik uygulama | Spearman □ | p

Protez tasarımında; temizlenebilirliği dikkate alma sıklığı | 0.420 | 0.0003

İmplant çevresini altı noktadan; sondlama sıklığı | 0.165 | 0.2825

Başlangıç radyografik kayıtlarını; alma sıklığı | 0.105 | 0.3497

□: Spearman sıra korelasyon katsayısı. p değerleri ilgili çoklu karşılaştırma düzeltmelerine göre raporlanmıştır. Kalın değerler istatistiksel olarak anlamlı ilişkiyi göstermektedir ($p<0.05$).

TARTIŞMA

Bu kesitsel anket çalışmasında diş hekimlerinin peri-implant hastalıkların önlenmesine ilişkin ortalama doğru yanıt oranı %75.9 olarak bulunmuştur. Katılımcıların temel risk faktörlerine ilişkin bilgi düzeyleri görece yüksek olmakla birlikte, özellikle rutin peri-implant sondlama ve peri-implant mukozitis tedavisinde sistemik antibiyotik kullanımına ilişkin maddelerde daha düşük doğru yanıt oranları saptanmıştır. Ayrıca toplam bilgi puanı ile implant üstü protez tasarımında temizlenebilirliği dikkate alma sıklığı arasında pozitif yönlü anlamlı bir ilişki belirlenirken, başlangıç radyografik kayıtlarının alınması ve altı noktadan sondalama sıklığıyla anlamlı ilişki gösterilememiştir. Bu bulgular, peri-implant hastalıkların önlenmesine yönelik teorik bilginin farklı klinik uygulamalarla aynı düzeyde ilişkili olmayabileceğini düşündürmektedir.

Çalışmamızda sigara kullanımı (%84.0), periodontitis öyküsü (%86.4), glisemik kontrolün önemi (%90.1) ve artık siman varlığı (%82.7) gibi risk faktörlerine ilişkin doğru yanıt oranları yüksek bulunmuştur. Bu oranlar, 303 diş hekimini kapsayan, çalışmasında katılımcıların %88.1'inin sigarayı ve %86.1'inin periodontitis öyküsünü risk

faktörü olarak tanımladığını bildiren Zakaria ve ark.'nın [11] bulgularıyla benzerdir. Thomas ve Barrak [8] da Birleşik Krallık'ta 224 genel diş hekimiyle yürüttükleri çalışmada temel risk faktörlerinin büyük ölçüde tanındığını, ancak katılımcıların önemli bir bölümünün peri-implantitisin tanı kriterlerini bilmediğini bildirmiştir. Alanazi [10] ise 460 diş hekiminin %96.5'inin peri-implant hastalıkların resmi tanı kriterlerinden haberdar olmadığını saptamıştır. Çalışmamızda da peri-implantitis tanısında radyografik kemik kaybına ek olarak klinik inflamasyon bulgularının gerekliliğine ilişkin maddeye doğru yanıt oranı %63.0'da kalmıştır. Bu sonuçlar, risk faktörlerine ilişkin farkındalığın yüksek olmasının tanısal ve terapötik kararlarda yeterli bilgiye karşılık gelmediğini göstermektedir.

Araştırmamızda implant çevresinde rutin sondlamanın güvenliğine ilişkin maddeye doğru yanıt oranı yalnızca %45.7'dir. Ayrıca katılımcıların sadece %23.5'i implant çevresinde altı noktadan sondlamayı her zaman veya sıklıkla gerçekleştirdiğini bildirmiştir. European Federation of Periodontology (EFP) tarafından yayımlanan S3 klinik uygulama kılavuzunda, peri-implant dokuların hafif kuvvetle düzenli olarak sondlanması, sondlama derinliği ile kanama bulgularının kaydedilmesi ve bu ölçümlerin başlangıç kayıtlarıyla karşılaştırılması önerilmektedir. Kılavuzda sondlama derinliklerinin tercihen altı noktadan değerlendirilmesi de vurgulanmaktadır [1]. Çalışmamızdaki düşük doğru yanıt ve öz-bildirilen uygulama oranları, peri-implant dokuların rutin değerlendirilmesine ilişkin bilgi ve klinik izlem alışkanlıklarının geliştirilmesi gereken alanlar olduğunu düşündürmektedir. Bununla birlikte, klinik uygulama sıklıkları

doğrudan gözlemle doğrulanmadığından bu sonuçlar gerçek klinik davranışın kesin göstergesi olarak yorumlanmamalıdır.

Peri-implant mukozitisin tedavisinde mekanik debridmana ek olarak rutin sistemik antibiyotik kullanımının endike olmadığını doğru yanıtlayan katılımcıların oranı %54.3'te kalmıştır. Zakaria ve ark. [11] da peri-implantitis tedavisinde sistemik antibiyotik seçimi ve kullanım sıklığının diş hekimleri arasında belirgin farklılık gösterdiğini bildirmiştir. EFP S3 klinik uygulama kılavuzu ve Academy of Osseointegration/American Academy of Periodontology (AO/AAP) konsensus raporu, peri-implant mukozitis tedavisinde profesyonel mekanik plak uzaklaştırılmasını, bireysel ağız hijyeninin iyileştirilmesini ve risk faktörlerinin kontrolünü temel yaklaşım olarak kabul etmektedir [1,5]. EFP S3 kılavuzu ayrıca bu tabloda rutin olarak sistemik antibiyotik kullanılmamasını önermektedir [1]. Katılımcıların yaklaşık yarısının bu konuda doğru yanıt verememesi, antibiyotiklerin akılcı kullanımına yönelik eğitimin önemini göstermektedir.

Mesleki özelliklere göre bilgi düzeyleri karşılaştırıldığında, periodontoloji alanındaki katılımcıların, pratisyen olmayan diş hekimlerinin ve implant cerrahisi yaptığını bildirenlerin toplam bilgi puanlarının anlamlı düzeyde daha yüksek olduğu belirlenmiştir. Bu sonuçlar, ileri mesleki eğitim ve implant tedavisiyle doğrudan ilgilenmenin peri-implant hastalıklara ilişkin bilgi düzeyiyle ilişkili olabileceğini düşündürmektedir. Bununla birlikte Alanazi'nin [10] çalışmasında mesleki deneyim ve implant eğitimiyle bazı tanısal bilgi göstergeleri arasında anlamlı ilişkiler gösterilememiştir. Çalışmalar arasındaki farklılıklar, örneklemlerin mesleki dağılımları, değerlendirilen bilgi alanları ve kullanılan anketlerin içerikleriyle ilişkili olabilir. Ayrıca çalışmamızda son üç yıl içerisinde eğitim alan katılımcıların bilgi puanları sayısal olarak daha yüksek olmasına rağmen bu fark Holm düzeltmesi sonrasında anlamlılık düzeyine ulaşmamıştır . Mesleki unvan, uzmanlık alanı ve implant uygulama deneyiminin birbiriyle örtüşebilmesi nedeniyle gözlenen farklılıklar bağımsız nedensel etkiler olarak yorumlanmamalıdır.

Çalışmamızda toplam bilgi puanı ile implant üstü protez tasarımında temizlenebilirliğin dikkate alınma sıklığı arasında orta düzeyde pozitif yönlü anlamlı ilişki saptanmıştır . Katılımcıların %85.2'si temizlenebilirliği estetik ve fonksiyon kadar öncelikli bir ölçüt olarak değerlendirirken, %63.0'ı bu özelliği klinik tasarım aşamasında her zaman veya sıklıkla dikkate aldığını bildirmiştir. Katafuchi ve ark. [13], restorasyonun çıkış açısı ve konturunun özellikle kemik seviyesindeki implantlarda peri-implantitis ile ilişkili olabileceğini göstermiştir. EFP S3 kılavuzu da plak kontrolünü ve profesyonel bakıma erişimi kolaylaştıran restorasyon tasarımının önemini vurgulamaktadır [1]. Bu bağlamda çalışmamızda bilgi puanı ile temizlenebilirliğe verilen klinik öncelik arasında saptanan ilişki, teorik bilginin bazı protetik planlama tercihleriyle örtüşebileceğini düşündürmektedir. Ancak restorasyon tasarımları klinik olarak değerlendirilmediğinden, katılımcıların bildirdikleri tercihlerin uygulamadaki karşılığı belirlenememiştir.

Peri-implant hastalıkların uzun dönem önlenmesinde düzenli destekleyici bakım önemli bir yere sahiptir. Monje ve ark. [14]'nın sistematik derleme ve meta-analizinde peri-implant idame bakımının hastalıkların önlenmesindeki önemi vurgulanmıştır. Benzer şekilde EFP S3 kılavuzunda, implant tedavisi sonrasında hastanın bireysel risk profiline göre düzenlenen destekleyici peri-implant bakım programları önerilmektedir [1]. Çalışmamızda katılımcıların %37.0'ı sistemik ve periodontal açıdan stabil hastalar için

altı aylık idame aralığını tercih ederken, %33.3'ü takip aralığını hastaya özgü faktörlere göre belirlediğini bildirmiştir. Bununla birlikte toplam bilgi puanı ile altı noktadan sondalama sıklığı arasında anlamlı ilişki saptanmamıştır. Bu sonuç, koruyucu bakıma ilişkin teorik bilgi düzeyinin rutin klinik izlem uygulamalarının sıklığını tek başına açıklamayabileceğini düşündürmektedir. Klinik iş yükü, hasta uyumu ve takip sistemlerinin özellikleri olası etkenler olmakla birlikte mevcut çalışmada doğrudan değerlendirilmemiştir.

Katılımcıların yalnızca %24.7'sinin mezuniyet öncesi eğitimini peri-implant hastalıkların önlenmesi açısından yeterli bulması ve %56.8'inin mezuniyet sonrası ek eğitime ihtiyaç duyduğunu bildirmesi, mesleki eğitim açısından dikkat çekicidir. Thomas ve Barrak [8] da peri-implant hastalıkların tanı kriterleri konusunda mezuniyet öncesi ve sürekli mesleki eğitimin geliştirilmesi gerektiğini vurgulamıştır. Mevcut bulgular, eğitim programlarının yalnızca risk faktörlerinin tanınmasına değil, peri-implant sondlama, radyografik değerlendirme, antibiyotik kullanımına ilişkin karar verme ve destekleyici bakım planlaması gibi uygulama odaklı konulara da yoğunlaşmasının yararlı olabileceğini düşündürmektedir.

Çalışmanın güçlü yönleri, peri-implant hastalıkların önlenmesine ilişkin bilgi düzeyi ile öz-bildirilen klinik uygulamaları aynı katılımcı grubunda değerlendirmesi, bilgi maddelerinin doğru yanıt dağılımlarını ayrı ayrı sunması ve çoklu karşılaştırmalarda Holm düzeltmesi kullanılmasıdır. Bununla birlikte araştırmanın bazı sınırlılıkları bulunmaktadır. Kesitsel tasarım nedensel ilişkilerin değerlendirilmesine olanak tanımamaktadır. Örneklemin 81 diş hekimiyle sınırlı olması ve katılımcıların önemli bölümünün üniversite ortamında çalışması bulguların genellenebilirliğini sınırlamaktadır. Ayrıca bilgi ve klinik uygulama verilerinin öz-bildirime dayanması, sosyal beğenirlik ve hatırlama yanlılığına neden olabilir. Araştırmacılar tarafından oluşturulan bilgi testinin psikometrik geçerlik ve güvenirliğinin ayrıca değerlendirilmemiş olması ve mesleki alt grup karşılaştırmalarında karıştırıcı değişkenler için düzeltme yapılmaması da sonuçların yorumlanmasında dikkate alınmalıdır. Özellikle implant hastalarının uzun dönem takibini bizzat yürütmeyen katılımcıların bulunması, klinik uygulama sıklıklarını etkilemiş olabilir.

Gelecek araştırmalarda farklı çalışma ortamlarından daha geniş ve dengeli örneklemler oluşturulması, bilgi testinin psikometrik özelliklerinin değerlendirilmesi ve öz-bildirilen klinik uygulamaların doğrudan gözlem veya klinik kayıtlarla karşılaştırılması yararlı olacaktır. Ayrıca güncel klinik kılavuzlara dayalı uygulamalı eğitim programlarının bilgi düzeyi ve klinik davranışlar üzerindeki etkilerinin prospektif veya kontrollü araştırmalarla incelenmesi önerilmektedir.

SONUÇ

Bu kesitsel anket çalışmasında, diş hekimlerinin peri-implant hastalıkların temel risk faktörlerine ilişkin bilgi düzeylerinin görece yüksek olduğu ancak özellikle rutin peri-implant sondlama ve peri-implant mukozitis tedavisinde sistemik antibiyotik kullanımına yönelik bilgi eksikliklerinin bulunduğu belirlenmiştir. Periodontoloji alanında olma, pratisyen olmayan mesleki unvana sahip olma ve implant cerrahisi uygulama deneyimi daha yüksek bilgi puanlarıyla ilişkili bulunmuştur. Toplam bilgi puanı ile implant üstü protez tasarımında temizlenebilirliği dikkate alma sıklığı arasında anlamlı pozitif ilişki saptanırken başlangıç radyografik kayıtlarının alınması ve altı noktadan sondalama sıklığıyla anlamlı ilişki

gösterilememiştir.

Bu bulgular, peri-implant hastalıkların önlenmesine ilişkin teorik bilginin rutin klinik uygulamalarla her zaman aynı düzeyde ilişkili olmadığını düşündürmektedir. Peri-implant hastalıkların erken tanısı ve önlenmesine yönelik eğitimlerin, güncel klinik kılavuzlarla uyumlu ve uygulama odaklı yaklaşımlarla desteklenmesi yararlı olabilir. Çalışmanın kesitsel tasarımı ve sınırlı örneklem büyüklüğü nedeniyle sonuçlar genellenirken dikkatli olunmalı; bilgi düzeyi ile klinik uygulamalar arasındaki ilişkiler daha geniş örneklemli araştırmalarla değerlendirilmelidir.

Kaynaklar

Herrera D, Berglundh T, Schwarz F, Chapple I, Jepsen S, Sculean A, Kebschull M, Papapanou PN, Tonetti MS, Sanz M: Prevention and treatment of peri-implant diseases-The EFP S3 level clinical practice guideline. J Clin Periodontol 2023, 50 Suppl 26:4-76.

Berglundh T, Armitage G, Araujo MG, Avila-Ortiz G, Blanco J, Camargo PM, Chen S, Cochran D, Derks J, Figuero E et al: Peri-implant diseases and conditions: Consensus report of workgroup 4 of the 2017 World Workshop on the Classification of Periodontal and Peri-Implant Diseases and Conditions. J Periodontol 2018, 89 Suppl 1:S313-S318.

Renvert S, Persson GR, Pirih FQ, Camargo PM: Peri-implant health, peri-implant mucositis, and peri-implantitis: Case definitions and diagnostic considerations. J Clin Periodontol 2018, 45 Suppl 20:S278-S285.

Schwarz F, Derks J, Monje A, Wang HL: Peri-implantitis. J Clin Periodontol 2018, 45 Suppl 20:S246-S266.

Wang HL, Avila-Ortiz G, Monje A, Kumar P, Calatrava J, Aghaloo T, Barootchi S, Fiorellini JP, Galarraga-Vinueza ME, Kan J et al: AO/AAP consensus on prevention and management of peri-implant diseases and conditions: Summary report. J Periodontol 2025, 96(6):519-541.

Wilson TG Jr: The positive relationship between excess cement and peri-implant disease: a prospective clinical endoscopic study. J Periodontol 2009, 80(9):1388-1392.

Cabana MD, Rand CS, Powe NR, Wu AW, Wilson MH, Abboud PA, Rubin HR: Why don't physicians follow clinical practice guidelines? A framework for improvement. JAMA 1999, 282(15):1458-1465.

Thomas S, Barrak F: Awareness of peri-implantitis among general dental practitioners in the UK: a questionnaire study. Br Dent J 2024. doi:10.1038/s41415-024-7136-y.

Monje A, Wang HL, Nart J: Association of preventive maintenance therapy compliance and peri-implant diseases: A cross-sectional study. J Periodontol 2017, 88(10):1030-1041.

Alanazi S: Awareness of Peri-Implantitis Among General Dental Practitioners in Southern Saudi Arabia: A Cross-Sectional Study. Cureus 2025, 17(1):e77923.

Zakaria O, Tabassum A, Attia D, Alshehri T, Alanazi DA, Alshehri J, Alshehri S, Chopra A, Madi M: Dental Practitioners' Knowledge and Attitudes Toward the Etiology, Diagnosis, and Treatment of Peri-Implantitis. Dent J (Basel) 2024, 12(12):387.

Papathanasiou E, Finkelman M, Hanley J, Parashis AO: Prevalence, etiology and treatment of peri-implant mucositis and peri-implantitis: a survey of periodontists in the United States. J Periodontol 2016, 87(5):493-501.

Katafuchi M, Weinstein BF, Leroux BG, Chen YW, Daubert DM: Restoration contour is a risk indicator for peri-implantitis: A cross-sectional radiographic analysis. J Clin Periodontol 2018, 45(2):225-232.

Monje A, Aranda L, Diaz KT, Alarcón MA, Bagramian RA, Wang HL, Catena A: Impact of Maintenance Therapy for the Prevention of Peri-implant Diseases: A Systematic Review and Meta-analysis. J Dent Res 2016, 95(4):372-379.

TPİD SÖZLÜ BİLDİRİ ÖZET

Farklı Preparasyon Tasarımları ve CAD/CAM Materyallerinin Mandibular Birinci Molar Dişlerde Uygulanan İndirekt Adeziv Restorasyonların Stres Dağılımına Etkisi: Sonlu Elemanlar Analizi

Zübeyde Lal Okkaoğlu1 , Erkut Kahramanoğlu2

1 Üsküdar Üniversitesi Diş Hekimliği Fakültesi , Protetik Diş Tedavisi Anabilim Dalı, İstanbul, Türkiye

2 Marmara Üniversitesi Diş Hekimliği Fakültesi , Protetik Diş Tedavisi Anabilim Dalı, İstanbul, Türkiye

Amaç: Bu çalışmanın amacı, mandibular birinci molar dişte farklı preparasyon tasarımları ve CAD/CAM materyalleri kullanılarak oluşturulan indirekt adeziv restorasyonların oklüzal yükleme altındaki stres dağılımlarının üç boyutlu sonlu elemanlar analizi (FEA) ile değerlendirilmesidir.

Gereç ve Yöntem: Mandibular birinci molar diş modeli üzerinde dört farklı preparasyon tasarımı (inley, genişletilmiş inley, overlay ve oklüzal veneer) ile dört farklı CAD/CAM materyali (IPS e.max CAD, Celtra Duo, Cerasmart ve saremco print CROWNTEC) kullanılarak toplam 16 model oluşturuldu. Modeller, 6 mm çapında rijit küre ile tripod oklüzal temas oluşturacak şekilde 600 N aksiyal kuvvet altında analiz edildi. Oluşan stres dağılımları Von Mises ve maksimum asal gerilme (σ_1) kriterleri kullanılarak değerlendirildi.

Bulgular: Stres dağılımının preparasyon tasarımı ve materyalin elastik modülüne bağlı olarak değiştiği belirlendi. Yüksek elastik modüllü materyallerde stres restorasyon bünyesinde yoğunlaşırken, düşük elastik modüllü materyallerde özellikle siman tabakasında daha yüksek stres değerleri gözlendi. Restorasyonlardaki Von Mises gerilmeleri materyal ve preparasyon tasarımına bağlı olarak 162,45–324,98 MPa arasında değişti. İnley ve genişletilmiş inley gibi intrakoronal preparasyonlarda stres daha lokalize olurken, tüberkül örtüsü sağlayan preparasyonlarda daha homojen bir dağılım gözlendi. Dentin dokusunda en düşük gerilme değerleri tüm materyallerde overlay, en yüksek değerler ise inley preparasyonunda elde edildi. Rezin siman tabakasında en yüksek gerilme inley, en düşük gerilme ise overlay preparasyonunda gözlendi.

Sonuç: İndirekt adeziv restorasyonlarda stres dağılımının preparasyon tasarımı ve materyalin elastik özelliklerinden etkilendiği belirlendi. Preparasyon tasarımı ve materyal seçiminin birlikte değerlendirilmesi, restorasyonların biyomekanik davranışının optimize edilmesi açısından önem taşımaktadır.

Anahtar Kelimeler: İndirekt adeziv restorasyonlar, Preparasyon tasarımı, CAD/CAM, Stres dağılımı, Sonlu elemanlar analizi

Maksiller All-on-Six Vakalarında İki Farklı Ağız İçi Tarayıcının ve Siyah Mat ile Klasik Metal Ayna Kullanımının Konvansiyonel Ölçüye Göre 3B Sapma Değerlerinin Karşılaştırılması

Berke Sezal Erginer1, Yılmaz Umut Aslan1, Bora Korkut2

1Marmara Üniversitesi Protetik Diş Tedavisi
2Marmara Üniversitesi Restoratif Diş Tedavisi

AMAÇ:

Bu çalışmanın amacı, maksiller all-on-six vakalarında TRIOS 3 ve iTero Lumina ağız içi tarayıcılarının, siyah mat ve klasik metal ayna kullanıldığında, konvansiyonel polieter ölçüye göre trueness değerlerini üç boyutlu (3B) sapma analizi ile karşılaştırmaktır.

GEREÇ-YÖNTEM:

Maksiller all-on-six implant destekli restorasyon planlanan 25-30 hastadan konvansiyonel polieter ölçü [açık / kapalı kaşık tekniği] ile alındı. Ölçüden elde edilen [alçı model / ölçü] ekstraoral laboratuvar tarayıcısı ([model adı]) ile taranarak referans veri oluşturuldu. Aynı hastalardan TRIOS 3 (3Shape) ve iTero Lumina (Align Technology) ile, her cihaz için siyah mat ve klasik metal ayna kullanılarak toplam dört ağız içi tarama yapıldı. Taramalar [aynı operatör tarafından, standart tarama stratejisiyle] gerçekleştirildi. Veriler STL formatında [yazılım adı] programına aktarılarak referans veriyle çakıştırıldı ve 3B sapma değerleri (RMS) hesaplandı. Verilerin dağılımı [Shapiro-Wilk] testi ile değerlendirildi; gruplar arası karşılaştırmada [tekrarlı ölçümlerde iki yönlü ANOVA / Friedman] testi kullanıldı ($p<0,05$).

BULGULAR:

[Cihaz ve ayna kombinasyonlarına ait ortalama 3B sapma değerleri (ortalama ± SS), cihazlar ve ayna türleri arasındaki farklar ve p değerleri buraya eklenecek.]

SONUÇ:

Çalışmanın sınırları dahilinde, [en düşük sapmayı gösteren cihaz/ayna kombinasyonu] konvansiyonel ölçüye en yakın sonucu vermiştir. Tarayıcı ve ayna türünün, geniş kavisli implant destekli tam arch taramalarının doğruluğunu etkileyebileceği düşünülmektedir.

Anahtar Kelimeler: ağız içi tarayıcı, all-on-six, TRIOS 3, iTero Lumina, trueness, 3B sapma

Eklemeli İmalat ile Üretilen Tek Üye ve Üç Üyeli Restorasyonların Klinik Değerlendirmesi: Vaka Serisi

Yigit Atacan, Betül BALKANCI, Buket Evren
Marmara Üniversitesi, Protetik Diş Tedavisi, İstanbul

AMAÇ: Eklemeli imalat (3B baskı) teknolojisi, çıkarmalı imalata kıyasla materyal israfının azaltılması, karmaşık geometrilerin üretilebilmesi ve iş akışı süresinin kısaltılması gibi avantajlar sunmaktadır. Bu vaka serisinin amacı, nano-seramik dolduruculu kalıcı rezin (VarseoSmile Triniq, BEGO, Almanya) kullanılarak eklemeli imalatla üretilen tek üye ve üç üyeli sabit restorasyonların kısa dönem klinik performansını değerlendirmektir.

GEREÇ-YÖNTEM: Klinik ve radyografik muayene sonrası sabit protetik tedavi endikasyonu konulan 3 hasta çalışmaya dahil edildi. Preparasyonları takiben intraoral tarayıcı ile dijital ölçü alındı, restorasyonlar CAD yazılımında tasarlandı ve üç boyutlu yazıcıda üretildi. Üretim sonrası yıkama, post-polimerizasyon, bitirme ve cila işlemleri üretici talimatlarına uygun olarak uygulandı. Restorasyonlar adeziv rezin siman ile simante edildi. Değerlendirme, simantasyon sonrası 1., 3. ve 6. aylarda modifiye USPHS kriterleri doğrultusunda; marjinal uyum, anatomik form, renk uyumu, yüzey özellikleri, retansiyon ve kırık/çatlak varlığı parametreleri üzerinden yapıldı.

BULGULAR: Takip süresi boyunca [ ] restorasyonda debonding veya kırık gözlenmedi.

SONUÇ: Eklemeli imalatla üretilen kalıcı rezin restorasyonlar, kısa dönemde tek üye uygulamalarda klinik olarak kabul edilebilir sonuçlar vermektedir. Üç üyeli uygulamalarda ise materyalin mekanik dayanımı ve konnektör tasarımı belirleyici olup, bu endikasyonun güvenilirliği konusunda kontrollü ve uzun dönemli klinik çalışmalara ihtiyaç duyulmaktadır.

Anahtar Kelimeler: Eklemeli üretim, üç boyutlu baskı, dijital diş hekimliği, 3 boyutlu yazıcı

Ti-base destekli implant üstü CAD/CAM restorasyonlarda bağlantı başarısını etkileyen faktörler: Güncel literatür derlemesi

Beyza Demirel, İzel Yüce, Burcu Bal, Idil Dikbas

Yeditepe Üniversitesi, Diş Hekimliği Fakültesi, Protetik Diş Tedavisi A.D., İstanbul

AMAÇ: Ti-base abutmentlar, titanyumun mekanik dayanıklılığı ile CAD/CAM seramiklerin estetik özelliklerini birleştiren vida tutuculu restorasyon seçenekleridir. Simantasyonun ağız dışında yapılabilmesi, artık simanın uzaklaştırılmasını kolaylaştırarak biyolojik komplikasyonların azaltılmasına katkı sağlamaktadır. Ancak Ti-base ile seramik restorasyon arasındaki adeziv bağlantının kaybı önemli bir teknik komplikasyondur. Bu derlemenin amacı, Ti-base destekli CAD/CAM restorasyonlarda bağlantı başarısını ve tutuculuk kuvvetini etkileyen faktörleri incelemektir.

GEREÇ-YÖNTEM: PubMed/MEDLINE, Scopus, EMBASE, Web of Science ve Cochrane veri tabanlarında 2000–2025 yılları arasında yayımlanan çalışmalar tarandı. Ti-base yüksekliği ve yüzey yapısı, restoratif materyal, yüzey hazırlığı ve rezin siman türünün bağlantı başarısına etkisini değerlendiren güncel derleme, klinik ve in vitro çalışmalar incelendi.

BULGULAR: Ti-base yüksekliğinin artırılması, adeziv yüzey alanını genişleterek tutuculuk kuvvetini ve kırılma direncini artırmaktadır. Uygun protetik alan bulunan vakalarda en az 3,5 mm yüksekliğin avantaj sağladığı bildirilmiştir. Yükseklik artışı stres ve mikrodeformasyonu artırabilse de bu değerler fizyolojik sınırlar içerisinde kalmaktadır. Lityum disilikatta hidroflorik asit ve silanizasyon; zirkonyada ise kontrollü Al_2O_3 kumlama ve 10-MDP içeren bağlayıcıların kullanımı etkili bağlantı sağlamaktadır. Düz Ti-base yüzeylerinde kumlama tutuculuğu artırabilirken, mikro-yivli yüzeylerde bağlantıyı olumsuz etkileyebilir. Rezin siman türünün de bağ dayanımını ve sterilizasyon sonrası stabiliteyi etkilediği görülmüştür.

SONUÇ: Ti-base destekli CAD/CAM restorasyonlarda bağlantı başarısı; Ti-base yüksekliği ve yüzey yapısı, restoratif materyal, yüzey işlemi ve rezin siman arasındaki etkileşime bağlıdır. Yeterli Ti-base yüksekliğinin seçilmesi, materyale özgü yüzey hazırlığının uygulanması ve uyumlu bir rezin simanın kullanılması uzun dönem başarı açısından önemlidir.

Anahtar Kelimeler: Adeziv bağlantı, CAD/CAM, implant destekli restorasyon, rezin siman, Ti-base, yüzey işlemi

[PP-10]

Versatility of Zirconia Implants in Contemporary Dentistry: From High Aesthetic Demands to Management of Metal Hypersensitivity

Buse Kutlu, Emre Artar, Şevval Deniz, Yılmaz Umut Aslan, Yasemin Özkan

Department of Prosthodontics, Faculty of Dentistry, Marmara University, Istanbul, Turkey

OBJECTIVE: This case series evaluates the clinical versatility of zirconia implants in addressing distinct patient requirements: achieving superior aesthetic results in the anterior maxilla and providing a safe, metal-free solution for a patient with documented hypersensitivity.

MATERIALS & METHODS:

Case 1: A 35-year-old systemically healthy male required an aesthetic restoration for a missing maxillary central incisor. A zirconia implant (Neodent) was placed at the 21 site. During the final prosthetic phase, the implant-supported crown and a ceramic laminate veneer on the adjacent 22 were delivered simultaneously to ensure optimal optical integration and resolve minor axial discrepancies.

Case 2: A 50-year-old female with a documented metal allergy presented for posterior rehabilitation. Three zirconia implants (Neodent) were placed at sites 43, 44, and 46 to ensure an immunologically safe reconstruction. Although the 36 and 37 regions exhibited bone deficiencies necessitating augmentation, the patient declined invasive grafting procedures. To address this, these edentulous sites were incorporated into a comprehensive fixed bridge reconstruction that replaced her existing intraoral bridges. This integrated prosthetic rehabilitation was performed concurrently with the delivery of the implant-supported restorations to achieve a unified functional outcome.

RESULTS: All zirconia implants demonstrated successful osseointegration and maintained stable peri-implant soft tissue health at follow-up. The simultaneous prosthetic workflow in both cases allowed for immediate functional and aesthetic satisfaction. In Case 1, the ceramic components achieved a natural "white-on-pink" harmony without gingival discoloration. In Case 2, the metal-free approach eliminated allergic concerns, and the integrated bridge design effectively restored the posterior occlusion in the 36-37 area without additional surgical intervention.

CONCLUSIONS: Zirconia implants represent a predictable and versatile modality for diverse clinical indications. By combining implant-supported restorations with conventional prosthetic treatments in a synchronized workflow, clinicians can fulfill high aesthetic demands and manage metal hypersensitivity while respecting patient preferences regarding surgical morbidity.

Keywords: Aesthetics, Biocompatibility, Dental Implants, Zirconia

Kuron ve Lamina Preparasyonlarında Yedi Güncel Nesil İntraoral Tarayıcının Karşılaştırmalı Değerlendirilmesi

Demet Çağıl Ayvalıoğlu Şamiloğlu, Tasnim Savas, Meltem Mert Eren

İstanbul Sağlık ve Teknoloji Üniversitesi

AMAÇ: Bu çalışmanın amacı, farklı optik tarama teknolojilerine sahip yedi güncel nesil intraoral tarayıcının, kuron ve lamina veneer preparasyonlarındaki tarama doğruluğu (gerçeğe uygunluk) ve tekrarlanabilirlik (precision) performansını in vitro koşullarda karşılaştırmalı olarak değerlendirmektir.

GEREÇ-YÖNTEM: Standardize fantom typodont model üzerinde kuron ve lamina veneer preparasyonları tek operatör tarafından standart frez protokolüyle hazırlanmış, her preparasyon 9-10 kez taranmıştır. Kullanılan yedi tarayıcı: 3Shape TRIOS 5 (3Shape A/S, Copenhagen, Denmark), iTero Lumina (Align Technology, Inc., Tempe, AZ, USA), Planmeca Emerald S (Planmeca Oy, Helsinki, Finland), Cerec Primescan (Dentsply Sirona, Bensheim, Germany), Shining Aoralscan Elite (Shining 3D Tech. Co., Ltd., Hangzhou, China), Straumann Sirios (Institut Straumann AG, Basel, Switzerland) ve Dexis IS 3800W (DEXIS, Quakertown, PA, USA). Referans laboratuvar tarayıcısından (Solutionix C500, Medit, Seoul, South Korea) elde edilen modellerle örtüştürülerek |CMP| ve RMS değerleri hesaplanmış; tekrarlanabilirlik ICC ve RMS-CV% ile değerlendirilmiştir. Veriler Shapiro-Wilk, Welch ANOVA/Kruskal-Wallis ve post-hoc testleriyle analiz edilmiştir.

BULGULAR: Preparasyon tipi ($H=515,04$; $p<0,001$) ve tarayıcı teknolojisi (Welch $F(6,27,35)=50,96$; $p<0,001$; $\eta^2=0,825$), tarama doğruluğunu anlamlı düzeyde etkilemiştir. Lamina preparasyonları (0,0252 mm), kuron preparasyonlarına (0,0492 mm) kıyasla anlamlı olarak daha düşük ortalama hataya sahiptir. Tarayıcı × preparasyon tipi analizinde, neredeyse tüm tarayıcılarda kuronda en yüksek, laminada en düşük hata gözlenmiştir. Genel doğrulukta iTero en yüksek (RMS ort. 0,0584 mm), Shining en düşük (0,1112 mm) performansı göstermiştir. Tekrarlanabilirlikte Planmeca (%7,67) ve Primescan (%7,72) RMS-CV% ile en tutarlı, iTero (ICC=0,898) en yüksek değeri sağlamıştır.

SONUÇ: Kuron ve lamina preparasyonları arasında tarama doğruluğu bakımından belirgin fark vardır; geniş yüzeyli, keskin iç açılı kuron preparasyonları, minimal invaziv lamina preparasyonlarına kıyasla dijital ölçüde daha fazla hataya yatkındır. Bu eğilim tarayıcı markasından bağımsız gözlenmiştir. Klinisyenlerin tarayıcı seçimini preparasyon tipine özgü kanıtlara dayandırması önerilir.

Anahtar Kelimeler: intraoral tarayıcı, kuron preparasyonu, lamina veneer, hassasiyet

A Comparative Evaluation of Seven Current-Generation Intraoral Scanners in Crown and Laminate Veneer Preparations

Demet Çağıl Ayvalıoğlu Şamiloğlu, Tasnim Savas, Meltem Mert Eren

İstanbul Health and Technology University

AIM: This study comparatively evaluated, under in vitro conditions, the trueness and precision of seven intraoral scanners employing different optical technologies for crown and laminate veneer preparations.

MATERIALS-METHODS: Crown and laminate veneer preparations were made on a standardized phantom typodont model by a single operator using a standardized bur protocol, and each preparation was scanned 9-10 times. Seven scanners were used: 3Shape TRIOS 5 (3Shape A/S, Copenhagen, Denmark), iTero Lumina (Align Technology, Inc., Tempe, AZ, USA), Planmeca Emerald S (Planmeca Oy, Helsinki, Finland), Cerec Primescan (Dentsply Sirona, Bensheim, Germany), Shining Aoralscan Elite (Shining 3D Tech. Co., Ltd., Hangzhou, China), Straumann Sirios (Institut Straumann AG, Basel, Switzerland), and Dexis IS 3800W (DEXIS, Quakertown, PA, USA). Scans were superimposed on reference models from a laboratory scanner (Solutionix C500, Medit, Seoul, South Korea); |CMP| and RMS values were calculated. Precision was assessed via ICC and RMS-CV%. Data were analyzed using Shapiro-Wilk, Welch ANOVA/Kruskal-Wallis, and post-hoc tests.

RESULTS: Preparation type ($H=515.04$, $p<0.001$) and scanner technology (Welch $F(6,27.35)=50.96$, $p<0.001$, $\square^2=0.825$) significantly affected trueness. Laminate veneers (0.0252 mm) showed significantly lower mean deviation than crowns (0.0492 mm). In the scanner × preparation-type analysis, nearly all scanners showed highest error for crowns and lowest for laminates. Overall, iTero achieved the highest trueness (mean RMS=0.0584 mm), while Shining showed the lowest (0.1112 mm). For precision, Planmeca (7.67%) and Primescan (7.72%) were most consistent by RMS-CV%, whereas iTero (ICC=0.898) showed the highest value.

CONCLUSION: A clear difference in trueness exists between crown and laminate veneer preparations; crowns, with larger surfaces and sharper internal angles, are more prone to digital scanning errors than laminate veneers. This trend was consistent regardless of scanner brand. Clinicians should base scanner selection on evidence specific to the preparation type.

Keywords: intraoral scanner, crown preparation, laminate veneer, accuracy

Geçici Protez ile Peri-İmplant Yumuşak Dokuların Şekillendirilmesi Sonrası SP-1 Tam Ark İmplant Destekli Protetik Rehabilitasyon: Olgu Sunumu

Deniz Atak1, Zeynep Selcen Gönen1, Pınar Yener2, Gühan Dergin2, Erkut Kahramanoğlu1

1Marmara Üniversitesi, Diş Hekimliği Fakültesi, Protetik Diş Tedavisi Anabilim Dalı, İstanbul, Türkiye
2Marmara Üniversitesi, Diş Hekimliği Fakültesi, Ağız Diş ve Çene Cerrahisi Anabilim Dalı, İstanbul, Türkiye

GİRİŞ: Tam dişsiz hastaların implant destekli sabit protezlerle rehabilitasyonunda, cerrahi rehber kullanımı protetik tedaviye uygun implantların konumlandırılmasına olanak sağlarken; immediat geçici yükleme hem hastanın fonksiyon ve estetik beklentisini erken dönemde karşılamakta hem de peri-implant yumuşak dokunun şekillendirilmesine imkân vermektedir. Bu olgu sunumunda, çift çene tam dişsiz bir hastanın rehber destekli implant cerrahisi ve vida tutuculu monolitik zirkonya protezlerle tedavisi sunulmaktadır.

OLGU: Kliniğimize başvuran 45 yaşındaki erkek hastanın klinik ve radyografik değerlendirmesi sonrasında dijital olarak planlanan cerrahi rehber eşliğinde üst çeneye 6, alt çeneye 6 adet implant yerleştirildi (BlueDiamond MegaGen, Kore). Yeterli primer stabilite (>35 Ncm) elde edilen implantlara immediat geçici sabit protezler (PMMA) uygulandı. Osseointegrasyonun tamamlanması ve peri-implant yumuşak dokunun şekillenmesi için 3 ay beklenmesinin ardından daimi protez aşamasına geçildi. Ölçü başlıkları (GC Pattern Resin) splintlenerek A tipi ilave silikon ölçü maddesi (Elite HD+, Zhermack) ile açık kaşık tekniğiyle konvansiyonel ölçü alındı. Üst çenede tek parça, alt çenede iki parçaya bölünmüş vida tutuculu monolitik zirkonya (Aizir, CAD/CAM) restorasyonlar üretildi. Protezler Misch sınıflamasına göre SP-1 olarak tamamlandı. Uygun tork değeri ile hasta ağzına yerleştirildi (15 Ncm).

SONUÇ: Cerrahi rehber destekli planlama ve immediat geçici yükleme, tam dişsiz olgularda öngörülebilir bir protetik sonuç elde edilmesini sağlamıştır. İmmediat geçici protezin uygulanması, daimi restorasyon öncesinde peri-implant yumuşak dokunun istenen konturda şekillenmesine katkıda bulunmuştur. Monolitik zirkonya, yüksek dayanıklılığı ve düşük kırılma riski ile tam ark vida tutuculu restorasyonlarda güvenilir bir seçenek olarak öne çıkmaktadır.

Anahtar Kelimeler: cerrahi rehber, immediat yükleme, monolitik zirkonya, vida tutuculu, peri-implant yumuşak doku

Maksiller Sinüs Sarkomunun Cerrahi Rezeksiyonu Sonrası Kazanılmış Maksiller Defektin Protetik Rehabilitasyonu: Olgu Sunumu

Göksu Elif Göçer, Zeliha Şanıvar Abbasgholizadeh
Marmara Üniversitesi, Protetik Diş Tedavisi, İstanbul

Giriş

Maksiller sinüs malignitelerinin cerrahi tedavisi sonrasında oluşan maksillektomi defektleri, oral ve sinonazal boşluklar arasında açıklığa neden olarak konuşma, çiğneme ve yutma fonksiyonlarını olumsuz etkileyebilir. Primer kapatmanın sağlanamadığı olgularda obtüratör protezler, bu boşlukların ayrılmasının yeniden sağlanması ve fonksiyonel rehabilitasyon açısından önemli bir tedavi seçeneğidir. Bu olgu sunumunda, parsiyel maksillektomi sonrası kazanılmış maksiller defekti bulunan bir hastanın protetik rehabilitasyonunun sunulması amaçlanmıştır.

Olgu Sunumu

Sol maksiller sinüs sarkomu nedeniyle parsiyel maksillektomi uygulanan 43 yaşındaki erkek hasta, cerrahi sonrası protetik rehabilitasyon amacıyla Marmara Üniversitesi Diş Hekimliği Fakültesi Protetik Diş Tedavisi Anabilim Dalı'na başvurdu. Defektin primer olarak kapatılamaması nedeniyle obtüratörlü iskelet bölümlü protez planlandı. Fonksiyonel ölçünün ardından iskelet prova, çeneler arası ilişki kaydı ve dişli prova aşamaları tamamlandı. Protezin retansiyon ve stabilizasyonu 21, 16 ve 17 numaralı dişlere yerleştirilen direkt tutucularla sağlandı. Protezin defekt bölgesiyle ilişkili iç yüzeyine doku düzenleyici uygulanarak 24 saat süreyle fonksiyonel olarak şekillenmesi sağlandı. Ardından bu yüzey laboratuvarda daimi yumuşak astar materyali ile yeniden düzenlendi.

Tartışma

Maksillektomi defektlerinin rehabilitasyonunda protezin retansiyon ve stabilitesinin yanı sıra defekt dokularına uyumu da önemlidir. Düzensiz ve hassas defekt yüzeyleri protez adaptasyonunu ve hasta konforunu olumsuz etkileyebilir. Bu olguda doku düzenleyicinin fonksiyon altında şekillendirilmesi, protez iç yüzeyinin defekt dokularına uyumlandırılmasına olanak sağlamış; daimi yumuşak astar ise bu uyumun sürdürülmesi amacıyla tercih edilmiştir.

Sonuç

Doku düzenleyici ile fonksiyonel şekillendirmeyi takiben daimi yumuşak astar uygulanması, primer kapatılamayan maksillektomi defektlerinin obtüratör protezlerle rehabilitasyonunda doku uyumunu ve hasta konforunu destekleyen bir yaklaşım olabilir.

Anahtar Kelimeler: Maksiller sinüs sarkomu, kazanılmış maksiller defekt, maksillektomi, obtüratör protez

Prosthetic Rehabilitation Of An Acquired Maxillary Defect Following Surgical Resection Of Maxillary Sinus Sarcoma: A Case Report

Göksu Elif Göçer, Zeliha Şanıvar Abbasgholizadeh

Marmara University, Prosthodontics, Istanbul

Introduction

Maxillectomy defects resulting from the surgical treatment of maxillary sinus malignancies may create communication between the oral and sinonasal cavities, adversely affecting speech, mastication, and swallowing. When primary closure cannot be achieved, obturator prostheses represent an important treatment option for restoring separation between these cavities and facilitating functional rehabilitation. This case report presents the prosthetic rehabilitation of a patient with an acquired maxillary defect following partial maxillectomy.

Case Report

A 43-year-old male patient who underwent left partial maxillectomy for maxillary sinus sarcoma was referred to the Department of Prosthodontics, Faculty of Dentistry, Marmara University, for prosthetic rehabilitation following surgery. As primary closure of the defect could not be achieved, an obturator removable partial denture was planned. Following the functional impression, framework try-in, maxillomandibular relationship recording, and tooth try-in procedures were completed. Retention and stability were provided by direct retainers on teeth 21, 16, and 17. A tissue conditioner was applied to the intaglio surface corresponding to the defect and functionally molded for 24 hours. Subsequently, this surface was relined in the laboratory using a permanent soft lining material.

Discussion

In the rehabilitation of maxillectomy defects, adaptation of the prosthesis to the defect tissues is important in addition to adequate retention and stability. Irregular and sensitive defect surfaces may compromise prosthesis adaptation and patient comfort. In this case, functional molding of the tissue conditioner facilitated adaptation of the intaglio surface to the defect tissues, while the permanent soft liner was used to maintain this adaptation.

Conclusion

Functional molding with a tissue conditioner followed by permanent soft lining may support tissue adaptation and patient comfort in the obturator rehabilitation of maxillectomy defects that cannot be primarily closed.

Keywords: Maxillary sinus sarcoma, acquired maxillary defect, maxillectomy, obturator prosthesis

MANAGEMENT OF SEVERE BRUXISM WITH INDIVIDUAL LITHIUM DISILICATE RESTORATIONS AND MASSETER BOTULINUM TOXIN: A 3-YEAR FOLLOW-UP CASE REPORT

İpek Çıklaçifci, DDS, PhD

Department of Prosthodontics, Faculty of Dentistry, Bahçeşehir University, Istanbul, Turkey

ORCID: 0009-0005-6404-340X

Corresponding author: İpek Çıklaçifci, Department of Prosthodontics, Faculty of Dentistry, Bahçeşehir University, Istanbul, Turkey. E-mail: ipekciklacifci@gmail.com

Presented as a poster (No. 0113) at the 9th International TPID Symposium & 3rd IDCAM, Adana, Turkey, 15–17 October 2026.

ABSTRACT

Background: Bruxism is a masticatory muscle activity that may act as a risk factor for tooth wear and prosthodontic complications. Splinted restorations are often preferred in bruxer to distribute occlusal loads, but they limit interdental access for oral hygiene.

Case presentation: A 64-year-old man presented with esthetic complaints and failing zirconia restorations showing chipping, together with pronounced attrition of the mandibular anterior teeth, consistent with probable bruxism. Because the patient requested an improved smile and individual interdental access for flossing, the existing restorations were replaced with individually cemented lithium disilicate laminate veneers and full-coverage crowns after periodontal treatment. An occlusal splint was delivered, and bilateral masseter botulinum toxin injection was used as an adjunct to reduce muscle activity. Over the 3-year follow-up, minor and major complications were observed and were managed by repair or renewal of the affected restorations, and periodontal health was maintained.

Conclusion: Individually cemented lithium disilicate restorations combined with masseter botulinum toxin may be an alternative approach for patients with severe bruxism when individually accessible restorations are required for oral hygiene and esthetics. Further clinical evidence is needed to determine its long-term predictability.

Keywords: Bruxism, Dental wear, Full-mouth rehabilitation, Lithium disilicate, Individual restorations

INTRODUCTION

Bruxism was defined by international consensus in 2013 as a repetitive masticatory muscle activity characterised by clenching or grinding of the teeth and/or by bracing or thrusting of the mandible. In the 2018 update, separate definitions were proposed for sleep and awake bruxism, and it was concluded that,

in otherwise healthy individuals, bruxism should be regarded not as a disorder but as a behaviour that can be a risk (and/or protective) factor for certain clinical consequences, such as mechanical tooth wear and prosthodontic complications (1). This view reflects a broader paradigm shift: research on the pathophysiology of sleep bruxism supports a move away from occlusal theories, and the dental practitioner should no longer view bruxism as an activity arising from occlusal interferences (2).

For the prosthodontist, rehabilitation of a patient with severe bruxism remains a clinical challenge. Repetitive failures of restorative work and prosthodontic constructions, as well as attrition, are recognised clinical indicators of bruxism (1), and the same forces that damaged the natural dentition may also threaten the new restorations. Although there is no known treatment that stops bruxism, it may be included among the risk factors for increased mechanical and technical complications in prosthodontic rehabilitation (3). Common protective strategies include the choice of a strong restorative material, splinting of restorations to distribute occlusal loads, an approach supported mainly in implant-supported rehabilitations (4), and the use of an occlusal night guard (5,6).

Splinting, however, has a cost. Connected crowns reduce the interdental embrasure space and make the proximal surfaces difficult to clean, which may lead to gingivitis and periodontitis (7). Moreover, splinting has been advised against in patients with confirmed bruxism, because it does not prevent cementation failure of the individual abutments (8). Adhesively cemented single-tooth lithium disilicate restorations offer an alternative: they allow conservative preparation designs such as laminate veneers, provide favourable esthetics, and have shown high long-term survival in patients with moderate to severe tooth wear (5).

Because bruxism is centrally regulated, approaches that act on the masticatory muscles themselves have gained interest. Botulinum toxin type A injected into the masseter muscle has been reported to reduce biting force and pain in patients with bruxism (9). Combining such an adjunct with individual restorations may help reduce the load on the restorations without sacrificing interdental access.

This case report describes the management of a patient with severe bruxism using individually cemented lithium disilicate restorations combined with bilateral masseter botulinum toxin injection, with a 3-year follow-up.

CASE REPORT

Patient history and clinical findings

A 64-year-old male patient presented to our clinic with an esthetic complaint and dissatisfaction with his existing fixed prosthetic restorations. His medical history included diabetes mellitus, which was controlled with medication. Extraoral examination revealed masseter muscle hypertrophy. The patient reported no pain, joint sounds, or limitation of mouth opening.

Intraoral examination revealed existing zirconia crowns on the natural teeth and implant-supported restorations in the previously edentulous areas; no pontics were present. Chipping of the existing restorations and pronounced attrition of the mandibular anterior natural teeth were observed (Fig. 1).



Figure 1. Preoperative view. Existing zirconia crowns and implant-supported restorations with chipping; attrition of the mandibular anterior teeth.

According to the international consensus grading, a positive clinical inspection, with or without self-report, corresponds to probable bruxism (1). Masticatory muscle hypertrophy, attrition, and repetitive failures of prosthodontic work are recognised clinical features of bruxism (1), and all three were present in this patient. Both sleep and awake bruxism were considered. No instrumental assessment (electromyography or polysomnography) was performed.

Treatment planning

The patient's primary expectations were an esthetically improved smile and individual interdental access that would allow effective flossing. Splinted and individual restorations were discussed with the patient, and individually restored teeth were preferred. Laminate veneers were planned where clinical conditions allowed, and full-coverage crowns were planned for teeth requiring complete coverage. Because occlusal adjustment alone is not expected to control a centrally regulated activity (2), bilateral masseter botulinum toxin injection was planned as an adjunct to reduce masticatory muscle activity, and an occlusal splint was planned to protect the restorations.

The treatment sequence was as follows: (i) removal of the existing zirconia restorations; (ii) periodontal treatment; (iii) diagnostic wax-up and evaluation of a 1-mm increase in the occlusal vertical dimension with provisional restorations; (iv) tooth preparation and digital impression; (v) fabrication of pressed lithium disilicate laminate veneers and full-coverage crowns; (vi) individual adhesive cementation of all definitive restorations; (vii) delivery of an occlusal splint; (viii) bilateral masseter botulinum toxin injection; and (ix) clinical follow-up for 3 years.

Clinical procedures

After removal of the existing zirconia restorations, periodontal treatment was performed. A diagnostic wax-up was prepared, and the occlusal vertical dimension was increased by 1 mm. The new vertical dimension was tested with provisional restorations for 1 month before the definitive restorations were fabricated.

Teeth were prepared for laminate veneers or full-coverage crowns according to the treatment plan (Fig. 2), and full-mouth digital impressions were taken with an intraoral scanner. The definitive restorations were fabricated from pressed lithium disilicate (IPS e.max Press, Ivoclar, Schaan, Liechtenstein) and veneered with a layering technique.



Figure 2. Tooth preparations after removal of the existing restorations and periodontal treatment.

All definitive restorations were cemented individually using an adhesive protocol. Full-coverage crowns were cemented with a self-adhesive resin cement (RelyX U200, 3M ESPE, St. Paul, MN, USA), and laminate veneers were cemented with a light-cure resin cement (Variolink Esthetic LC, Ivoclar). Occlusion was adjusted to a canine-protected occlusion in lateral movements, with anterior guidance in protrusion (Fig. 3).



Figure 3. Definitive individually cemented lithium disilicate laminate veneers and full-coverage crowns.

After delivery of the definitive restorations, impressions were taken for an occlusal splint, and a 3-mm-thick hard acrylic splint was fabricated and delivered for nighttime use. At the 1-month control, bilateral masseter injection of botulinum toxin type A (onabotulinumtoxinA; Botox, Allergan, Irvine, CA, USA) was performed: 30 U per masseter, administered as 10 U at each of three injection points. The injection was repeated twice during the first year; thereafter, the patient declined further injections.

Follow-up

The patient was recalled at 1 week, 1 month, 3 months, 6 months, and 1, 2, and 3 years; he also attended additional visits when complications occurred. At each visit, the restorations were evaluated for technical complications (chipping, fracture, debonding) and biological complications (secondary caries, endodontic complications, periodontal status).

During the 3-year follow-up, both minor and major complications were observed. Minor complications were managed chairside by repair of the affected restorations, whereas major complications were managed by renewal of the affected restorations. Because each restoration was cemented individually, all complications could be managed locally without removing the adjacent restorations. A vertical root fracture also occurred in one tooth; this was classified as a tooth-related (biological) complication rather than a failure of the restorative material (Fig. 4). Periodontal health was maintained throughout the follow-up period, and the patient was able to clean the interdental areas individually.



Figure 4. Radiographic view of the vertical root fracture observed during the follow-up period.

According to the patient, the occlusal splint was worn regularly during the first 3 months, but its use became irregular thereafter. After the complications and the renewal of the affected restorations, a new splint was fabricated, and the patient was motivated to wear it regularly.

Written informed consent was obtained from the patient for the treatment and for the publication of this case report and the accompanying images.

DISCUSSION

This case report describes a 3-year outcome of individually cemented lithium disilicate restorations combined with masseter botulinum toxin in a patient with probable bruxism and failing zirconia restorations. Over this period, minor and major complications occurred and were managed by repair or renewal of the affected restorations, while periodontal health was maintained.

Current concepts no longer view bruxism as arising from occlusal interferences but as a centrally regulated masticatory muscle activity (2). In otherwise healthy individuals, it is considered a behaviour that may become a risk factor for clinical consequences such as extreme mechanical tooth wear and prosthodontic complications (1,3). From this perspective, the prosthodontic goal is not to eliminate bruxism through occlusal treatment but to manage its consequences. In the present case, masseter botulinum toxin was therefore used as an adjunct to reduce muscle activity rather than as a cure. A meta-analysis of randomised controlled trials reported that botulinum toxin reduced biting strength and pain in bruxism, with effects appearing within about 4 weeks, peaking at 5–8 weeks, and lasting up to 24 weeks, whereas the effect of oral splints was more lasting (9). The effect of each injection is therefore

temporary. In the present case, the injection was repeated twice during the first year and was then discontinued at the patient's request, so no toxin effect would be expected during the second and third years of follow-up.

Splinted designs have shown favourable biomechanical behaviour, particularly in implant-supported rehabilitations of bruxers (4), but splinting limits interdental access for oral hygiene. Connected crowns reduce the embrasure space, and proximal surfaces that cannot be cleaned may lead to gingivitis and periodontitis (7). For tooth-supported restorations, splinting has even been advised against in confirmed bruxism, as it does not prevent cementation failure of the individual abutments (8). In the present patient, individual access for flossing was a primary expectation, and individual restorations made this possible. A further advantage of individual restorations is that a complication remains local: a chipped or debonded unit can be repaired, re-cemented, or replaced without removing the entire rehabilitation. In the present case, both minor and major complications were managed in this way, without affecting the adjacent restorations. The vertical root fracture observed during follow-up was regarded as a tooth-related complication rather than a consequence of the restorative approach.

The clinical evidence for single-tooth lithium disilicate restorations in worn dentitions is encouraging. In a clinical observation of patients with moderate to severe tooth wear, 274 pressed lithium disilicate single-tooth restorations showed 100% survival and a total failure rate of 5.5% over up to 13 years; minor chippings (2.9%) were repaired with direct resin composite, and none of the restorations required replacement (5). Notably, most failures in that lithium disilicate group occurred in one patient with reduced compliance with the nighttime protective splint (5). Similarly, full-mouth rehabilitation with lithium disilicate crowns in a patient with hypoplastic amelogenesis imperfecta and severe generalised attrition showed no ceramic fracture or wear at 52 months, with an acrylic occlusal night guard delivered to protect the restorations (6). In a randomised trial of molar single crowns, no effect of sleep bruxism on the complication, survival, or success rates of lithium disilicate crowns was detected after 1 year (10). In a comparable patient with bruxism, a combination of lithium disilicate veneers and overlays with monolithic zirconia crowns for occlusal stabilisation showed no complications after 4 years (11). However, these findings should be interpreted with caution. In the study by Edelhoff et al., tooth wear was caused predominantly by erosion combined with functional wear, and possible bruxism was not investigated in detail (5); the report by Chen et al. concerned a developmental enamel defect rather than bruxism (6). As in these reports, an occlusal splint was also delivered to the present patient. According to the patient, it was worn regularly only during the first 3 months; after the complications, a new splint was fabricated, and the patient was motivated to wear it.

The diagnosis in this case was based on clinical findings only. Attrition and repeated prosthodontic failures support a diagnosis of probable bruxism, but attrition may also reflect past rather than current bruxism activity (1). Moreover, tooth wear has a low positive predictive value for polysomnographically diagnosed sleep bruxism, so other causes of tooth wear should be considered in the differential diagnosis (2). A systematic review concluded that non-instrumental tools alone are not sufficient for a confirmatory diagnosis of bruxism and that clinical findings should be correlated with instrumental recordings such as

electromyography or polysomnography (12). A definite diagnosis would therefore have required instrumental assessment (1,12).

This report has limitations. As a single case, it cannot establish the effectiveness of the approach. Because botulinum toxin, the restorative material, and the occlusal splint were used together, their individual contributions to the outcome cannot be separated. Splint use was assessed only by patient self-report, and botulinum toxin was not continued after the first year. The diagnosis was not confirmed instrumentally, and muscle activity was not measured before and after injection. Finally, a 3-year follow-up is relatively short for a full-mouth rehabilitation, and longer observation is needed.

CONCLUSION

Individually cemented lithium disilicate restorations combined with masseter botulinum toxin may represent an alternative approach for severe bruxism when individually accessible restorations are required for oral hygiene and esthetics. Over 3 years, individual restorations allowed minor and major complications to be managed locally while periodontal health was maintained. Further clinical evidence is required to determine the long-term effectiveness and predictability of this approach.

REFERENCES

1. Lobbezoo F, Ahlberg J, Raphael KG, Wetselaar P, Glaros AG, Kato T, et al. International consensus on the assessment of bruxism: Report of a work in progress. J Oral Rehabil. 2018;45(11):837–44.

2. Manfredini D, Ahlberg J, Lobbezoo F. Bruxism definition: Past, present, and future – What should a prosthodontist know? J Prosthet Dent. 2022;128(5):905–12.

3. Johansson A, Omar R, Carlsson GE. Bruxism and prosthetic treatment: A critical review. J Prosthodont Res. 2011;55(3):127–36.

4. Shafiee E, Nourizadeh A. Bruxism in implant-supported rehabilitations: A narrative review of clinical complications and management strategies. BMC Oral Health. 2025;25:1586.

5. Edelhoff D, Erdelt KJ, Stawarczyk B, Liebermann A. Pressable lithium disilicate ceramic versus CAD/CAM resin composite restorations in patients with moderate to severe tooth wear: Clinical observations up to 13 years. J Esthet Restor Dent. 2023;35(1):116–28.

6. Chen R, Lin Y, Sun Y, Pan X, Xu Y, Kong X, Zhang L. Full-mouth rehabilitation with lithium disilicate ceramic crowns in hypoplastic amelogenesis imperfecta: A case report and review of literature. BMC Oral Health. 2024;24:1139.

7. Radnai M, Gorzó I. Thoughts on the use of splinted versus single crowns: Literature review. Fogorv Sz. 2019;112(1):24–8.

8. Alrethia RA. Prosthodontic management of bruxer patients: A review. Int J Dent Sci Res. 2020;8(6):159–62.

9. Chen Y, Tsai CH, Bae TH, Huang CY, Chen C, Kang YN, Chiu WK. Effectiveness of botulinum toxin injection on bruxism: A systematic review and meta-analysis of randomized controlled trials. Aesthetic Plast Surg. 2023;47(2):775–90.

10. Schmitter M, Bömicke W, Behnisch R, Lorenzo Bermejo J, Waldecker M, Rammelsberg P, Ohlmann B. Ceramic crowns and sleep bruxism: First results from a randomized trial. J Clin Med. 2023;12(1):273.

11. Moreira A, Freitas F, Marques D, Caramês J. Aesthetic rehabilitation of a patient with bruxism using ceramic veneers and overlays combined with four-point monolithic zirconia crowns for occlusal stabilization: A 4-year follow-up. Case Rep Dent. 2019;2019:1640563.

12. Raja HZ, Saleem MN, Mumtaz M, Tahir F, Iqbal MU, Naeem A. Diagnosis of bruxism in adults: A systematic review. J Coll Physicians Surg Pak. 2024;34(10):1221–8.

Mehmed Çanakçı1 Şebnem Begüm Türker1

Marmara Üniversitesi, Diş Hekimliği Fakültesi, Protetik Diş Tedavisi Ana Bilim Dalı, İstanbul, Türkiye - 2026

BAŞLIK: Farklı Palatal Derinliklere Sahip Modellerde Konvansiyonel, DLP ve LCD Yöntemleriyle Üretilen Maksiller Tam Protez Kaidelerinin İntaglio Yüzey Doğruluk ve Kesinliğinin Değerlendirilmesi

AMAÇ: Bu çalışmanın amacı, farklı palatal derinliklere sahip modeller üzerinde konvansiyonel kompresyon kalıplama, dijital ışık işleme (DLP) ve sıvı kristal ekran (LCD) tabanlı üç boyutlu yazdırma yöntemleriyle üretilen maksiller tam protez kaidelerinin intaglio yüzey doğruluk ve kesinlik değerlerini dijital olarak karşılaştırmaktır.

MATERYAL VE YÖNTEM: Normal (11 mm) ve derin (18 mm) palatal kubbe derinliğine sahip maksiller modeller üzerinde, altı grupta toplam 90 protez kaidesi üretildi (n=15). Konvansiyonel kaideler ısıyla polimerize polimetil metakrilattan üretildi (Duracryl Heat Cure; Duradent, İzmir, Türkiye). DLP ve LCD kaideleri, sırasıyla 385 nm DLP yazıcı (Asiga Max UV; Asiga, Sydney, Avustralya) ve 405 nm LCD yazıcı (Elegoo Saturn 4 Ultra; Elegoo, Shenzhen, Çin) kullanılarak aynı rezin ile üretildi (NextDent Denture 3D+; NextDent, Soesterberg, Hollanda). Baskılar 80° üretim açısında gerçekleştirildi. İntaglio yüzey taramaları masaüstü tarayıcıyla elde edildi (UP1000; UP3D, Shenzhen, Çin) ve Geomagic Control X yazılımında en iyi uyumlu yinelemeli en yakın nokta algoritmasıyla analiz edildi. Doğruluk referans veri setiyle, kesinlik ise grup içi ikili karşılaştırmalarla değerlendirildi. Kök ortalama kare (RMS) sapmaları robust varyans analizi ve Holm düzeltmeli karşılaştırmalarla analiz edildi (α=0,05).

BULGULAR: Palatal derinlik doğruluk ($p<0,001$) ve kesinlik ($p=0,002$) değerlerini anlamlı olarak etkiledi. Üretim tekniği kesinliği anlamlı olarak etkilerken ($p<0,001$), doğruluk üzerindeki ana etkisi anlamlı değildi ($p=0,282$). Palatal derinlik × üretim tekniği etkileşimi her iki sonuç değişkeni için anlamlıydı. Normal damaklarda doğruluk açısından yöntemler arasında fark bulunmadı. Derin damaklarda DLP ve LCD grupları konvansiyonel gruptan daha düşük RMS değerleri gösterdi. DLP, her iki derinlikte en düşük medyan kesinlik RMS değerlerini gösterdi.

SONUÇ: Protez kaidesi doğruluğu ve kesinliği, üretim tekniği ile palatal derinliğin etkileşiminden etkilenmektedir. DLP ve LCD, derin damaklarda daha yüksek doğrulukla ilişkiliyken, DLP her iki palatal derinlikte en düşük medyan kesinlik RMS değerlerini gösterdi.

Anahtar Kelimeler: Tam protez, eklemeli üretim, dijital ışık işleme, sıvı kristal ekran, palatal derinlik, doğruluk, kesinlik.

Mehmed Çanakçı1 Şebnem Begüm Türker1

Marmara University, Faculty of Dentistry, Department of Prosthodontics, İstanbul, Turkey – 2026

TITLE: Evaluation of the Intaglio Surface Trueness and Precision of Maxillary Complete Denture Bases Fabricated Using Conventional, DLP, and LCD Methods on Models with Different Palatal Depths

AIM: The aim of the present study was to digitally compare the intaglio surface trueness and precision of maxillary complete denture bases fabricated on models with different palatal depths using conventional compression molding, digital light processing (DLP), and liquid crystal display (LCD)-based three-dimensional printing methods.

MATERIALS AND METHODS: A total of 90 denture bases were fabricated in six groups on maxillary models with normal (11 mm) and deep (18 mm) palatal vault depths (n=15). Conventional bases were fabricated from heat-polymerized polymethyl methacrylate (Duracryl Heat Cure; Duradent, İzmir, Türkiye). DLP and LCD bases were fabricated using the same resin (NextDent Denture 3D+; NextDent, Soesterberg, the Netherlands) with a 385-nm DLP printer (Asiga Max UV; Asiga, Sydney, Australia) and a 405-nm LCD printer (Elegoo Saturn 4 Ultra; Elegoo, Shenzhen, China), respectively. Printing was performed at an 80° build angle. Intaglio surface scans were obtained using a desktop scanner (UP1000; UP3D, Shenzhen, China) and analyzed in Geomagic Control X software using a best-fit iterative closest point algorithm. Trueness was evaluated by comparison with the reference dataset, whereas precision was assessed using within-group pairwise comparisons. Root-mean-square (RMS) deviations were analyzed using robust analysis of variance and Holm-adjusted comparisons (α=.05).

RESULTS: Palatal depth significantly affected trueness ($p<.001$) and precision ($p=.002$). Fabrication technique significantly affected precision ($p<.001$), whereas its main effect on trueness was not significant ($p=.282$). The palatal depth × fabrication technique interaction was significant for both outcome variables. No significant difference in trueness was found among techniques in normal palates. In deep palates, the DLP and LCD groups showed lower RMS values than the conventional group. DLP showed the lowest median precision RMS values at both palatal depths.

CONCLUSION: The trueness and precision of denture bases were influenced by the interaction between fabrication technique and palatal depth. DLP and LCD were associated with higher trueness in deep palates, whereas DLP showed the lowest median precision RMS values at both palatal depths.

Keywords: Complete denture, Additive manufacturing, Digital light processing, Liquid crystal display, Palatal depth, Trueness, Precision

COLOR STABILITY OF A 3D-PRINTED RESIN IN IMMEDIATE PROSTHETIC LOADING: A CASE REPORT USING BEGO TRINIQ

Melike Nisa Berkiten, Onur Etöz, Ozgur Ozan Tanrıkut, Nihal Karadeniz

Department of Prosthetic Dentistry, Mersin University, Mersin, Turkey

AIM

To evaluate the color stability of BEGO TriniQ used for immediate prosthetic loading in the maxillary anterior region over a three-month clinical follow-up period.

MATERIALS AND METHODS

Following the achievement of approximately 35 Ncm primary stability in four implants, a seven-unit fixed restoration spanning the 15–22 region was fabricated using BEGO TriniQ and delivered in the same session. Occlusal adjustments were performed according to immediate loading principles. The restoration was clinically followed for three months.

RESULTS AND CONCLUSION

At the three-month follow-up, clinical stability of the implants and restoration was maintained, with no implant loss or prosthetic complications. However, noticeable color change was observed in the restoration. BEGO TriniQ may be a practical option for immediate prosthetic loading; however, its color stability should be carefully evaluated, particularly in the esthetically critical anterior region. Furtherlong-term clinical follow-up is required.

İndirekt ve Direkt Teknik Kombinasyonu İle 3B Baskı Lamina Restorasyonları Uygulaması: Olgu Sunumu

Muhammed Emin Kiyagan, Demet Çağıl Ayvalıoğlu Şamiloğlu
İstanbul Sağlık ve Teknoloji Üniversitesi, Diş Hekimliği Fakültesi, Protetik Diş Tedavisi A.B.D.

GİRİŞ

Estetik bölgede lamina veneer restorasyonlarında dijital iş akışının kullanımı, tedavi sonucunun öngörülebilirliğini artırmakta ve klinik başarıyı desteklemektedir. Geleneksel serbest el kompozit tabakalama teknikleri operatöre yüksek oranda bağımlıyken, dijital tasarım temelli enjeksiyon teknikleri tasarımın ağız içine daha hassas ve tutarlı biçimde aktarılmasını sağlamaktadır. Bu olgu sunumunda, 3B baskı ile üretilen indirekt rezin alt yapı üzerine, dijital tasarımın silikon rehber yardımıyla direkt teknik ile mine tabakası eklenerek oluşturulan hibrit bir lamina veneer tekniği uygulanmıştır.

OLGU SUNUMU

24 yaşında erkek hasta, üst çene ön bölgede (11, 12, 21, 22 numaralı dişlerde) mevcut kompozit restorasyonlar ve kırık nedeniyle estetik şikâyeti ile kliniğe başvurmuştur. Hastanın ağız içi taraması alınarak (Dentsply Sirona, Charlotte, NC, ABD) dijital gülüş tasarımı ve şablon oluşturulmuştur. Diş preparasyonları bu şablona göre planlanıp uygulanmıştır. Lamina veneerlerin dijital tasarımı tamamlandıktan sonra alt yapılar (Saremco Print Crowntec, Saremco Dental AG, Rebstein, İsviçre) rezin kullanılarak 3B baskı tekniği ile (Asiga MAX2, Asiga Pty Ltd, Sydney, Avustralya) üretilmiştir. Diş preparasyonlarını takiben 3B baskı tekniği ile üretilen rezin alt yapı simante edilmiştir. Final restorasyonun dijital tasarımı sonucu elde edilen silikon rehber yardımı ile üretilen alt yapılar üzerine direkt teknik ile mine tabakası oluşturulmuştur.

BULGULAR VE SONUÇ

Restorasyonlar sonrasında hastanın estetik beklentileri karşılanmış; renk uyumu, yüzey pürüzsüzlüğü, kontur ve marjinal adaptasyon açısından tatmin edici klinik sonuçlar elde edilmiştir. Hasta, tedavi sonucundan yüksek memnuniyet bildirmiştir. Bu hibrit teknik, alt yapının doğrudan kalıcı restorasyonun bir parçası olarak basılmasıyla klinik seansta gereken kompozit hacmini ve süreyi azaltmakta, dijital tasarımın dentin-mine sınırlarının öngörülebilir biçimde ağız içine aktarılmasını sağlamakta ve operatör bağımlılığını en aza indirmektedir. Literatürde tanımlanan enjeksiyon tekniklerinden farklı olarak alt yapının kalıcı bir bileşen şeklinde kullanılması, klinik uygulamayı basitleştirmiş ve öngörülebilirliği artırmıştır. Bulgular, bu yaklaşımın minimal invaziv ve estetik açıdan güvenilir bir alternatif olabileceğini düşündürmektedir.

Anahtar Kelimeler: Lamina veneer, 3B baskı, dijital gülüş tasarımı, mine tabakalama

Yanlış Konumlanmış Bir Dental İmplantın Segmental Osteotomi ile Yeniden Konumlandırılması: Bir Olgu Sunumu

Nazlı İlay Kütük, Başak Yalçınkaya, Ceren Küçük
Nazlı İlay Kütük, Başak Yalçınkaya, Ceren Küçük

Marmara Üniversitesi Diş Hekimliği Fakültesi Protetik Diş Tedavisi

Dental implantlar çeşitli nedenlerle hatalı pozisyonda yerleştirilebilir. Mevcut tedavi seçenekleri protetik alternatifleri ve cerrahi prosedürleri kapsar; ancak bunlar her zaman optimal sonuç vermeyebilir ve implantın çıkarılıp kemik grefti ile değiştirilmesini gerektirebilir. Bu olgu sunumu, hatalı konumlanmış bir dental implantın yeniden konumlandırılmasında segmental osteotomi tekniğinin kullanımını tanımlamaktadır. Maksiller sağ santral kesici bölgesine yerleştirilmiş, restore edilemeyen osseointegre bir implant nedeniyle kliniğe yönlendirilen 24 yaşındaki erkek hastada, implantı yeniden konumlandırmak amacıyla segmental osteotomi uygulanmıştır. Segmentin stabilizasyonu ortodontik braketler, miniplak ve vidalarla sağlanmıştır. Altı ay sonra braketler çıkarılarak tam seramik kron uygulanmıştır. Segmental osteotomi; güvenli, zaman ve maliyet açısından etkin, güvenilir bir tedavi seçeneği sunmaktadır.

Anahtar Kelimeler: İmplant repozisyonu, Hatalı konumlanmış implant, Piezocerrahi, Özel abutment

Bireysel mandibular hareket verileri kullanılarak tamamen dijital oklüzal stabilizasyon splinti üretimi: Olgu sunumu

Amaç:

Bu olgu sunumunun amacı, CAD/CAM teknolojisi ile optik sensör tabanlı dijital yüz arkı kullanılarak bireysel mandibular hareket verilerinin oklüzal stabilizasyon splinti tasarımına aktarılarak üretiminin gerçekleştirildiği tamamen dijital iş akışını sunmaktır.

Yöntem:

20 yaşında kadın hasta bruksizm şikayetiyle Çukurova Üniversitesi Diş Hekimliği Fakültesi Protetik Diş Tedavisi Bölümü'ne başvurdu. Oklüzal stabilizasyon splinti planlanan hastanın alt ve üst çene diş arkları intraoral tarayıcı ile tarandı. Ardından hastaya özgü mandibular hareketlerin belirlenmesi amacıyla optik sensör teknolojisine dayalı dijital yüz arkı kullanılarak mandibular hareket kayıtları elde edildi. İntraoral tarama ve mandibular hareket verileri dijital tasarım ortamına aktarılarak hastaya özgü fonksiyonel hareketlerin sanal artikülatöre entegrasyonu sağlandı. Oklüzal stabilizasyon splintinin tasarımında hastadan kaydedilen bireysel mandibular hareket verileri kullanıldı.

Sanal artikülatör üzerinde sağ lateral, sol lateral ve protrüziv hareketler simüle edilerek hastanın bireysel mandibular hareketleri değerlendirildi. Splintin oklüzal temasları bu hareket verileri doğrultusunda düzenlendi ve sentrik pozisyonda stabilizasyon splintinde hedeflenen noktasal temaslar oluşturuldu.

Dijital ortamda oklüzal düzenlemeleri tamamlanan splint üretildi. Hasta ağzında klinik olarak değerlendirildi. Sentrik kapanıştaki temasların yanı sıra sağ lateral, sol lateral ve protrüziv hareketlerde oluşan temaslar artikülasyon kağıdı ile kontrol edildi ve fotoğraflandı. Klinik olarak belirlenen temaslar, exocad yazılımında planlanan oklüzal temaslarla karşılaştırıldı.

SONUÇ

Klinik değerlendirmede, splint üzerindeki sentrik noktasal temasların ve eksantrik hareketler sırasında gözlenen temasların, dijital ortamda planlanan temaslarla uyumlu olduğu gözlendi. Splintin klinik uyumu sırasında yalnızca minimal oklüzal uyumlama gerekti.

Tam dijital iş akışı, oklüzal stabilizasyon splintlerinin üretiminde klinik olarak uygulanabilir bir yaklaşım olarak değerlendirilebilir. Hastaya özgü mandibular hareket verilerinin dijital splint tasarımına entegrasyonu, planlanan ve klinik oklüzal temaslar arasındaki uyumu artırabilir. Aynı zamanda uygun anterior rehberliğin sağlanmasına ve klinik uyumlama gereksiniminin azaltılmasına katkı sağlayabilir.

Anahtar kelimeler: oklüzal splint, dijital yüz arkı, bireysel mandibular hareket, dijital iş akışı

Alt ve Üst Çenesi Dişsiz Hastada 3D Baskı Teknolojisi Kullanılarak Üretilen Total Protezlerle Rehabilitasyon: Bir Olgu Sunumu

Osman Karaağaçlıoğlu, Şebnem Begüm Türker

Marmara Üniversitesi Diş Hekimliği Fakültesi Protetik Diş Tedavisi İstanbul

AMAÇ: Bu olgu sunumunda, üst çenesi tam dişsiz, alt çenesi parsiyel dişli olan bir hastada, konvansiyonel ve dijital yöntemlerin bir arada kullanıldığı bir iş akışıyla üretilen total protezlerle yapılan rehabilitasyon sunulmuştur.

OLGU: 56 yaşındaki hasta, üst çenede tam dişsizlik, alt çenede ise parsiyel dişsizlik şikayetiyle kliniğimize başvurdu. Yapılan klinik değerlendirme sonrasında kalan alt çene dişlerinin çekimine karar verilerek her iki çene için de total protez ile rehabilitasyon planlandı.

YÖNTEM: Protez üretim sürecinde ilk olarak konvansiyonel ölçü yöntemleriyle ölçüler alınarak çalışma modelleri elde edildi. Mum duvar (oklüzal kayıt) aşaması tamamlanarak çene ilişkileri ve diş dizimi klinik olarak kontrol edildi ve onaylandı. Onaylanan mum protez aşaması dijital ortama aktarılarak protezin dizaynı dijital ortamda hazırlanarak 3D yazıcı ile nihai total protezler üretildi ve hastaya uygulandı.

BULGULAR: Protezlerin retansiyon, stabilite, estetik ve fonksiyon açısından başarılı sonuçlar verdiği; hastanın çiğneme ve konuşma fonksiyonlarına kısa sürede adapte olduğu gözlendi.

SONUÇ: Konvansiyonel ölçü ve mum duvar aşamalarının dijital üretimle birleştirildiği bu yaklaşım, klinik doğruluğu koruyarak üretim aşamasında 3D baskı teknolojisinin sağladığı hız, tekrar üretilebilirlik ve düşük maliyet gibi avantajlardan yararlanma imkânı sunmaktadır. Bu yöntem, tam ve parsiyel dişsiz hastaların protetik rehabilitasyonunda güvenilir bir alternatif olarak değerlendirilebilir.

Anahtar Kelimeler: 3D baskı, total protez, dijital diş hekimliği, tam dişsizlik, protetik rehabilitasyon

Diş-İmplant Destekli Non-Rijit Bağlantılı Sabit Protetik Rehabilitasyon:

Olgu Sunumu

Ozan Yavuz1, Ayberk Yeşil1, Şafak Külünk1

ONDOKUZ MAYIS ÜNİVERSİTESİ, PROTETİK DİŞ TEDAVİSİ, SAMSUN1

Doğal dişler ve osseointegre implantlar, fonksiyonel yükler karşısında farklı biyomekanik davranış gösterir. Periodontal ligament nedeniyle doğal dişlerde fizyolojik mobilite görülürken, implantlarda bu hareket belirgin şekilde sınırlıdır. Bu farklılık, doğal diş ve implantların aynı sabit protetik restorasyonda birlikte kullanıldığı durumlarda yük aktarımı ve protetik tasarım açısından önem taşır.

Protetik rehabilitasyon amacıyla kliniğimize başvuran hastanın klinik ve radyolojik muayenesinde maksilla ve mandibulada parsiyel diş eksiklikleri saptandı.

Maksillada 12, 14, 16, 22, 24 ve 26; mandibulada 34, 35 ve 36 numaralı diş bölgelerinde daha önce yerleştirilmiş implantların mevcut olduğu belirlendi. Mandibular anterior bölgeye daha önce kemik augmentasyonu uygulanmasına rağmen implant yerleştirilemediği, hastanın ise yeniden cerrahi girişim istemediği öğrenildi. Bu nedenle mandibular anterior dişsiz alanın rehabilitasyonunda mevcut doğal dişler ile posterior implantların birlikte destek olarak kullanılmasına karar verildi.

Mobilite farklılığını kompanse etmek amacıyla diş ve implant destekli segmentler arasında non-rijit (kuvvet kırıcı) bağlantı tasarlandı. Maksillada ise multi-unit abutment destekli, vidalı metal destekli porselen tam ark sabit protez planlandı.

İmplantların üç boyutlu konumlarının çalışma modeline aktarılması amacıyla açık kaşık tekniğiyle Elite HD+ Monophase (Maxi) (Zhermack, İtalya) kullanılarak nihai ölçü elde edildi.

Hazırlanan metal altyapıların model ve ağız içi provalarında pasif uyum, marjinal adaptasyon ve bağlantı ilişkileri değerlendirildi. Dentin prova aşamasında diş formu, kontur, renk, estetik, orta hat, oklüzal düzlem, proksimal kontaklar, fonetik ve oklüzyon kontrol edildi. Maksimum interküspasyon konumundaki oklüzal temaslar kontrol edilerek gerekli düzenlemeler yapıldı; lateral ve protrüziv mandibular hareketler sırasında oluşan oklüzal interferanslar elimine edildi ve lateral hareketlerde kanin rehberliği sağlanarak kanin koruyuculu oklüzyon oluşturuldu. Sonuç olarak, mevcut anatomik koşullar ve hastanın ek cerrahi istememesi doğrultusunda planlanan kombine sabit protetik rehabilitasyonla fonksiyonel ve protetik gereksinimlerin karşılanması amaçlandı.





Şekil 1. Metal Prova Şekil 2. Dentin Prova

Anahtar Kelimeler: Diş-implant bağlantısı, non-rijit bağlantı, sabit protetik rehabilitasyon, implant destekli protez

Aramany Sınıf I maksiler defektli kısmı dişsiz hastanın hassas bağlantılı obtüratör ile protetik rehabilitasyonu: Olgu Sunumu

Özge Çakır Büle, Sinem Vural
Marmara Üniversitesi, Diş Hekimliği Fakültesi, Protetik Diş Tedavisi, İstanbul

Amaç

Maksiller defektli kısmi dişsiz hastalarda protetik rehabilitasyonun amacı, mevcut dental ve anatomik yapılardan yararlanarak retansiyon, stabilite ve doku uyumu sağlarken estetik ve fonksiyonel gereksinimleri karşılamaktır. Bu olgu sunumunda, Aramany Sınıf I maksiller defekti bulunan kısmi dişsiz hastanın hassas bağlantılı obtüratör ile protetik rehabilitasyonunun sunulması amaçlanmıştır.

Materyal ve Metot

Radyografik değerlendirmede, sol sert damakta unilateral maksiller defekti bulunan hastanın maksiller arkında 12, 13, 14 ve 17; mandibular arkında ise 35, 37, 43 ve 45 numaralı dişlerin mevcut olduğu belirlendi. Maksillada 12–14 numaralı dişler metal-seramik sabit bölümlü protez ile restore edildi. Dijital ölçüler TRIOS 3 (3Shape, Kopenhag, Danimarka) intraoral tarayıcı ile elde edildi. Obtüratör retansiyonu için 12 ve 14 numaralı dişlere kuron dışı hassas bağlantılar, 17 numaralı dişe çevresel kroşe planlandı. Ana bağlayıcı olarak palatal plak tasarlandı ve metal iskelet üzerine akrilik rezin kaide ile akrilik dişler yerleştirildi. Defekt bölgesinin fonksiyonel şekillendirilmesi ve obtüratör sınırlarının değerlendirilmesi amacıyla Viscogel (Dentsply Sirona) doku düzenleyici uygulanarak protez 24 saat kullandırıldı. Klinik değerlendirme sonrasında defekt bölgesine Molloplast-B (DETAX, Ettlingen, Almanya) kalıcı silikon esaslı yumuşak astar materyali uygulandı. Mandibulada 43–45 ve 35–37 bölgeleri metal-seramik sabit bölümlü protezlerle restore edilirken, 44 ve 36 numaralı bölgeler pontik olarak düzenlendi.

Bulgular

Hassas bağlantılar, palatal plak ve fonksiyonel şekillendirilmiş obtüratör tasarımı ile maksiller defektin protetik rehabilitasyonu sağlandı. Viscogel ile gerçekleştirilen fonksiyonel şekillendirme, defekt sınırlarının ve doku uyumunun klinik olarak optimize edilmesine olanak sağladı. Dijital ve konvansiyonel yöntemlerin kullanıldığı multidisipliner protetik yaklaşım ile hastanın estetik ve fonksiyonel gereksinimleri karşılandı.

Sonuç

Maksiller defektli kısmi dişsiz hastaların protetik rehabilitasyonunda, defekt anatomisi ve mevcut dental yapıların değerlendirilmesi bireyselleştirilmiş protez tasarımına katkı sağlamaktadır. Hassas bağlantılar retansiyon ve stabilitenin artırılmasına, defekt bölgesinin fonksiyonel şekillendirilmesi ise doku uyumunun iyileştirilmesine olanak sağlamaktadır. Dijital ve konvansiyonel yöntemlerin birlikte kullanılması, kompleks protetik rehabilitasyon süreçlerini desteklemektedir.

Anahtar Kelimeler: Maksiller defekt, obtüratör, Aramany Sınıf I, hassas bağlantı, dijital ölçü, protetik rehabilitasyon

Prosthetic Rehabilitation of a Partially Edentulous Patient with an Aramany Class I Maxillary Defect Using a Precision-Attachment-Retained Obturator: A Case Report

Özge Çakır Büle, Sinem Vural

Marmara University, Faculty of Dentistry, Prosthodontics, Istanbul

OBJECTIVE:

Prosthetic rehabilitation of partially edentulous patients with maxillary defects aims to meet functional requirements while providing retention, stability, and tissue adaptation. This case report presents rehabilitation of a patient with an Aramany Class I maxillary defect using a precision-attachment-retained obturator.

Materials and METHODS: Radiographic evaluation revealed a unilateral maxillary defect involving left hard palate. The maxillary arch had teeth 12, 13, 14, and 17, and the mandibular arch had teeth 35, 37, 43, and 45. Teeth 12–14 were restored with a metal-ceramic fixed partial denture, and digital impressions were obtained with a TRIOS 3 intraoral scanner (3Shape, Copenhagen, Denmark). Extracoronal precision attachments were planned on teeth 12 and 14, and a circumferential clasp on tooth 17. A palatal plate was designed as major connector, with an acrylic resin base and artificial teeth on the metal framework. Viscogel (Dentsply Sirona) was used for functional contouring and border evaluation; the prosthesis was worn for 24 hours. After evaluation, Molloplast-B (DETAX, Ettlingen, Germany) was applied to the defect region. Mandibular 43–45 and 35–37 regions were restored with metal-ceramic fixed partial dentures, with 44 and 36 designed as pontics.

RESULTS: Rehabilitation was achieved with a precision-attachment-retained obturator incorporating a palatal plate and functionally contoured defect region. Viscogel facilitated optimization of defect borders and tissue adaptation. Digital and conventional techniques addressed esthetic and functional requirements.

CONCLUSION: Evaluation of defect anatomy and existing dental structures contributes to individualized prosthetic design. Precision attachments contribute to retention and stability, while functional contouring facilitates tissue adaptation. Combining digital and conventional techniques supports complex prosthetic rehabilitation.

Keywords: Maxillary defect, obturator, Aramany Class I, precision attachment, digital impression, prosthetic rehabilitation.

Yaygın Gingival Çekilme Bulunan Hastada Anterior Diş Eksikliğinin Estetik Rehabilitasyonu

Sedanur Bulut, Nagehan Baki

İnönü Üniversitesi, Diş Hekimliği Fakültesi, Protetik Diş Tedavisi, Malatya

AMAÇ: Maksiller anterior bölgede tek diş implant restorasyonlarında komşu doğal dişler ve çevre yumuşak dokularla estetik bütünlüğün sağlanması önemlidir. Yaygın gingival çekilme, artmış klinik kron uzunlukları ve düzensiz gingival seviyelerin bulunduğu hastalarda implant üstü restorasyonun mevcut dentisyonu taklit etmesi estetik açıdan güçlük oluşturabilir. Bu olgu sunumunun amacı, 12 numaralı diş bölgesinde implant bulunan ve mevcut dentisyonunda belirgin gingival çekilmeler gözlenen bir hastanın implant destekli metal-seramik tek kron ile protetik rehabilitasyonunu sunmaktır.

OLGU: Altmış üç yaşındaki erkek hasta, maksiller anterior bölgedeki diş eksikliğine bağlı estetik ve fonksiyonel şikayetlerle kliniğimize başvurdu. Klinik muayenede mevcut dentisyonda yaygın gingival çekilmeler, artmış klinik kron uzunlukları ve düzensiz gingival seviyeler gözlendi. Doğal dişlerin mevcut morfolojik ve renk özellikleri, implant üstü restorasyonun çevre dentisyonla estetik uyumunun sağlanmasını güçleştirmekteydi. 12 numaralı diş bölgesindeki implantın protetik rehabilitasyonu için prefabrike abutment üzerine simante metal-seramik tek kron planlandı. Krom-kobalt (Co-Cr) metal altyapı Exocad yazılımında tasarlandı ve lazer sinterleme cihazı kullanılarak üretildi. Metal altyapı üzerine Noritake Super Porcelain EX-3 (Kuraray Noritake Dental) porselen sistemi kullanılarak seramik tabakalama gerçekleştirildi. Restorasyonun formu, servikal konturları ve renk karakterizasyonu mevcut doğal dişlerle uyum sağlayacak şekilde bireyselleştirildi ve klinik kontrollerin ardından restorasyon prefabrike abutment üzerine simante edildi.

BULGULAR: Nihai restorasyonda mevcut doğal dişlerin klinik kron uzunlukları, morfolojik özellikleri ve renk karakterizasyonu dikkate alınarak çevre dentisyonla uyumlu bir görünüm elde edildi. Yaygın gingival çekilmelere ve düzensiz gingival seviyelere rağmen implant destekli metal-seramik kron ile anterior bölgede estetik ve fonksiyonel bütünlük sağlandı.

SONUÇ: Gingival çekilme ve buna bağlı artmış klinik kron uzunluklarının bulunduğu hastalarda anterior implant restorasyonlarının mevcut dentisyonla estetik uyumunun sağlanması güçlük oluşturabilir. Komşu doğal dişlerin morfolojisi, klinik kron uzunluğu, servikal konturları ve renk özelliklerinin restorasyon tasarımında dikkate alınması, implant destekli tek kronun doğal dentisyonla bütünleşmesine katkı sağlayabilir. Bu tür olgularda restorasyonun hastaya özgü morfolojik ve optik özellikler doğrultusunda bireyselleştirilmesi estetik sonuç açısından önemlidir.

Anahtar Kelimeler: Anterior estetik, gingival çekilme, implant destekli kron, lazer sinterleme, metal-seramik restorasyon

BAŞLIK: İLERİ DERECE ANTERIOR ALVEOLER KRET ATROFİSİNİN ÖZEL BİR İMPLANT TASARIMI İLE REHABİLİTASYONU: BİR VAKA RAPORU

Seray Yavuz1, Deniz Atak1, Ömer Faruk Bulazar2, Gühan Dergin2, Erkut Kahramanoğlu1

1Marmara Üniversitesi, Diş Hekimliği Fakültesi, Protetik Diş Tedavisi Ana Bilim Dalı, I□stanbul, Türkiye

2Marmara Üniversitesi, Diş Hekimliği Fakültesi, Ağız Diş ve Çene Cerrahisi Ana Bilim Dalı, I□stanbul, Türkiye

GİRİŞ

Tam dişsiz hastalarda, özellikle uzun süreli dişsizliğe bağlı üst anterior bölgede gelişen ciddi kemik rezorpsiyonu, implant uygulamasını güçleştiren önemli anatomik kısıtlamalardan biridir. Bu gibi vakalarda geleneksel yaklaşım genellikle sinüs lift, kemik grefti veya zigomatik implant gibi ek cerrahi prosedürleri gerektirir; bu da tedavi süresini uzatır. Basal kemikten primer stabilite sağlayabilen implant tasarımları, bu tür ek cerrahi işlemlere olan gereksinimi azaltarak rehabilitasyona olanak tanıyabilir. Bu vaka raporunda, ileri derecede üst anterior kemik rezorpsiyonu olan tam dişsiz bir hastada, ek cerrahi işlem uygulanmadan basal stabilite ile gerçekleştirilen implant destekli sabit protetik rehabilitasyon sunulmaktadır.

MATERYAL VE YÖNTEM

35 yaşında kadın hasta, alt ve üst çenede tam dişsizlik şikayetiyle kliniğe başvurdu. Klinik ve radyolojik muayenede üst anterior bölgede ileri derecede kemik rezorpsiyonu tespit edildi. Rezorbe üst anterior kemikte ek cerrahi işlem uygulanmaksızın basal kemikten primer stabilite elde edilerek üst anterior bölgeye 4 adet (ARİ Megagen, Kore) implant yerleştirildi. Üst posterior bölgelere bilateral olarak 1'er adet (BlueDiamond Megagen, Kore) implant, alt çeneye ise 6 adet (BlueDiamond Megagen, Kore) implant uygulandı. Tüm implantlara multi-unit abutmentlar takıldı.

3 aylık osseointegrasyon sürecinin ardından hastadan açık kaşık ölçü tekniği ile daimi ölçü alındı (Elite HD+, Zhermack). Ölçü alınırken multi abutment üzeri açık ölçü postları ağız içinde splintlendi (GC Pattern resin). Modeller tarandıktan sonra protez tasarımı yapıldı ve üst çene için tek parça, alt çene için 2 parça halinde vidalı monolitik zirkonya sabit protezler üretildi (Aizir CAD/CAM). Protezlerin pasif uyumu klinik ve radyografik olarak doğrulandıktan sonra üretilen protez uygun tork kuvvetiyle ağıza yerleştirildi (15 Ncm). Takip sürecinde herhangi bir komplikasyon gözlenmedi.

SONUÇ

İleri seviyede üst anterior kemik rezorpsiyonu olan tam dişsiz hastalarda, basal kemikten stabilite sağlayan implant sistemlerinin ek cerrahi işlem gereksinimini azalttığı ve güvenilir bir tedavi seçeneği sunabileceği öngörülmüştür. Monolitik zirkonya, yüksek dayanıklılığı ve düşük kırılma riski ile tam ark vida tutuculu restorasyonlarda güvenilir bir seçenek olarak öne çıkmaktadır.

TITLE: REHABILITATION OF SEVERE ANTERIOR ALVEOLAR RIDGE ATROPHY WITH A SPECIAL IMPLANT DESIGN: A CASE REPORT

INTRODUCTION

In fully edentulous patients, severe bone resorption in the anterior maxilla, often resulting from prolonged edentulism, is one of the major anatomical limitations that complicates implant-supported rehabilitation. In such cases, the conventional approach usually requires additional surgical procedures such as sinus lifting, bone grafting, or zygomatic implants, which prolong treatment time and increase morbidity. Implant designs that achieve primary stability from basal bone may reduce the need for such additional surgical procedures. This case report presents an implant-supported fixed prosthetic rehabilitation performed with basal stability, without additional surgery, in a fully edentulous patient with advanced anterior maxillary bone resorption.

MATERIALS AND METHODS

A 35-year-old female patient presented with complaints of complete edentulism in both the maxilla and mandible. Clinical and radiographic examination revealed advanced bone resorption in the anterior maxilla. Without any additional surgical procedure, primary stability was achieved from the basal bone, and 4 implants (ARI, Megagen, Korea) were placed in the anterior maxilla. One implant (BlueDiamond, Megagen, Korea) was placed bilaterally in the posterior maxilla, and 6 implants (BlueDiamond, Megagen, Korea) were placed in the mandible. Multi-unit abutments were connected to all implants.

A healing period of 3 months was allowed after surgery. Afterward, open-tray impression copings were splinted intraorally (GC Pattern Resin) over the multi-unit abutments. A definitive impression was then obtained using the open-tray technique with A-type addition silicone impression material (Elite HD+, Zhermack). The models were scanned, and the prostheses were designed using CAD-CAM technology; screw-retained monolithic zirconia fixed prostheses were produced as a single piece for the maxilla and in two pieces for the mandible (Aizir CAD/CAM). After the passive fit of the prostheses was confirmed both clinically and radiographically, they were delivered with screw retention, and the screw access channels were sealed with a suitable material. No complications were observed during follow-up.

CONCLUSION

In fully edentulous patients with advanced anterior maxillary bone resorption, implant systems that achieve stability from basal bone appear to reduce the need for additional surgical procedures and may offer a reliable treatment option. Monolithic zirconia stands out as a dependable choice for full-arch screw-retained restorations due to its high strength and low fracture risk.

GEÇ DÖNEM DENTAL İMPLANT KOMPLİKASYONLARI: MİNİMAL İNVAZİV EKSPLANTASYON SONRASI EKSTRA-KISA İMPLANT VE VİDASIZ KONİK BAĞLANTI İLE REHABİLİTASYON: OLGU SUNUMU

Sevgi KARADUMAN1, Önder GÜRLEK2,

1Protetik Diş Tedavisi Uzmanı, Uzm. Dt. Sevgi KARADUMAN Özel Ağız ve Diş Sağlığı Muayenehanesi, Antalya, Türkiye.

2Periodontoloji Uzmanı, Doç. Dr. Önder GÜRLEK Özel Ağız ve Diş Sağlığı Muayenehanesi, İzmir, Türkiye.

GİRİŞ

Dental implantlar, tek diş eksikliklerinin rehabilitasyonunda yaygın olarak kullanılan öngörülebilir tedavi seçenekleridir. Bununla birlikte, uzun dönem takipte vida gevşemesi, vida kırığı ve implant kırığı gibi mekanik komplikasyonlarla karşılaşılabilmektedir. Bu komplikasyonların yönetimi; cerrahi, protetik ve biyomekanik faktörlerin birlikte değerlendirilmesini gerektirir. Bu olgu sunumunda, geç dönem implant ve protetik vida kırığı gelişen posterior tek diş restorasyonunda peri-implant sert ve yumuşak dokuların minimal invaziv eksplantasyonla korunmasını takiben, sınırlı vertikal kemik hacminde ekstra-kısa implant ve retansiyon vidası gerektirmeyen friksiyonel konik implant–abutment bağlantısı kullanılarak gerçekleştirilen protetik rehabilitasyonun 13 aylık klinik ve radyografik takibinin sunulması amaçlanmıştır.

OLGU SUNUMU

Kliniğimize başvuran 62 yaşındaki kadın hastanın medikal anamnezinde kontrol altında hipertansiyon (Benepin 4 mg/gün) mevcuttu. Dental anamnezinde, 36 numaralı bölgenin yaklaşık 8 yıl önce implant destekli tek kron ile rehabilite edildiği ve yaklaşık 1 yıl önce başlayan mobilite şikâyetiyle kontrole başvurduğu, ancak herhangi bir girişimde bulunulmadığı öğrenildi. Yaklaşık 6 ay önce implantüstü kronun tamamen ayrıldığını belirten hasta, farklı merkezlere başvurmasına rağmen bölgenin rehabilite edilemediğini bildirdi. Klinik ve radyografik değerlendirmede hijyenik olmayan protetik konturlara sahip implantüstü kronla ilişkili protetik vida kırığı ve buna eşlik eden implant boyun kırığı saptandı. Mevcut implantın 4,3×12 mm boyutlarında olduğu (Implance, AGS Medikal, Türkiye) belirlendi. Radyografik değerlendirmede mandibular kanal üzerinde yaklaşık 6 mm rezidüel vertikal kemik yüksekliği bulunduğu gözlendi. Hastanın vertikal kemik augmentasyonu ve ileri cerrahi girişimleri kabul etmemesi üzerine tedavi planlamasında temel hedef, mevcut alveoler kemik ve peri-implant yumuşak dokuları mümkün olduğunca koruyarak bölgenin yeniden implant destekli rehabilitasyonuna olanak sağlamaktı. Aynı seansta kırık implant ters tork tekniği (Counter-Torque Ratchet Technique; CTRT) ile minimal invaziv olarak uzaklaştırıldı ve korunan rezidüel krete 4,5×5 mm ekstra-kısa implant (i-system, Novodent SA, İsviçre) yerleştirildi. Peri-implant ve bukkal kret hacminin desteklenmesi amacıyla bölge allogreft (Atigreft, Türkiye) ile greftlenerek primer kapatıldı. Altıncı ay kontrolünde klinik stabilite ve peri-implant radyografik

bulguların uygun olduğunun değerlendirilmesinin ardından kapalı kaşık ölçü alındı ve CAD/CAM yöntemiyle zirkonyum kron (VITA YZ, Almanya) üretildi. Önceki restorasyonda abutment vida kırığı bulunması nedeniyle daimi rehabilitasyonda retansiyon vidası içermeyen 1,5° friksiyonel konik implant–abutment bağlantısı tercih edildi. CAD/CAM ile üretilen zirkonyum kron, abutment üzerine ağız dışında adeziv rezin siman (Panavia V5, Kuraray, Japonya) ile simante edilerek protetik kompleks ağız içerisine yerleştirildi. Böylece vida ilişkili komplikasyon mekanizmalarının ortadan kaldırılması ve intraoral rezidüel siman riskinin azaltılması hedeflendi. On üçüncü ay kontrolünde hastanın fonksiyonel veya subjektif şikâyeti bulunmazken, klinik muayenede sondlamada kanama izlenmedi. Radyografik değerlendirmede peri-implant kemik seviyelerinde belirgin patolojik değişiklik gözlenmedi.

36 No'lu Bölgedeki İmplantın Başlangıç 36 No'lu Bölgedeki İmplantın Vida ve Boyun Kırığı Ters Tork Tekniği Sonrası Çıkarılan Parçalar İmplant Eksplantasyonu Sonrası Korunmuş X-Ray Görüntüsü Alveoler Bölge

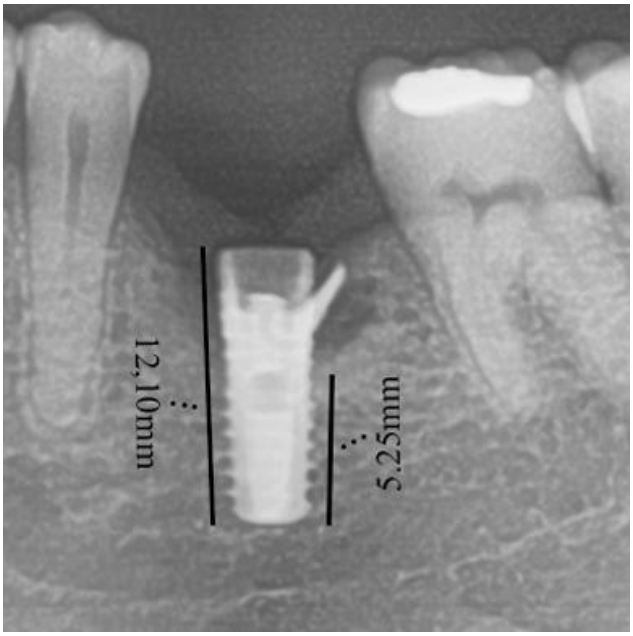

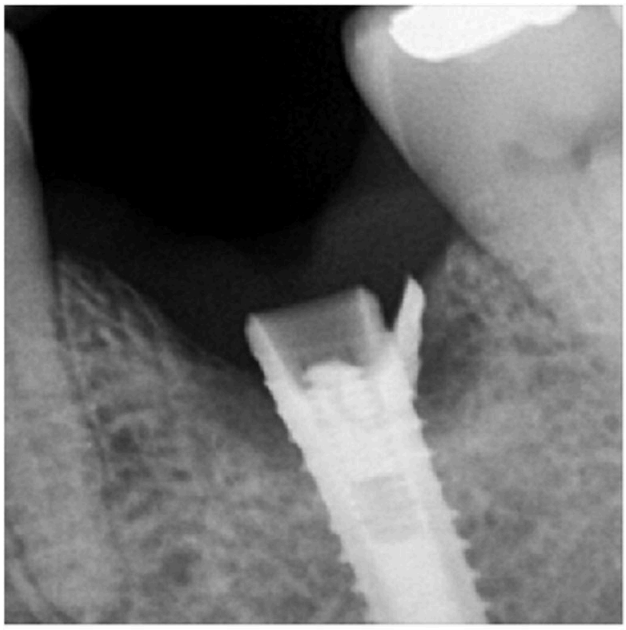

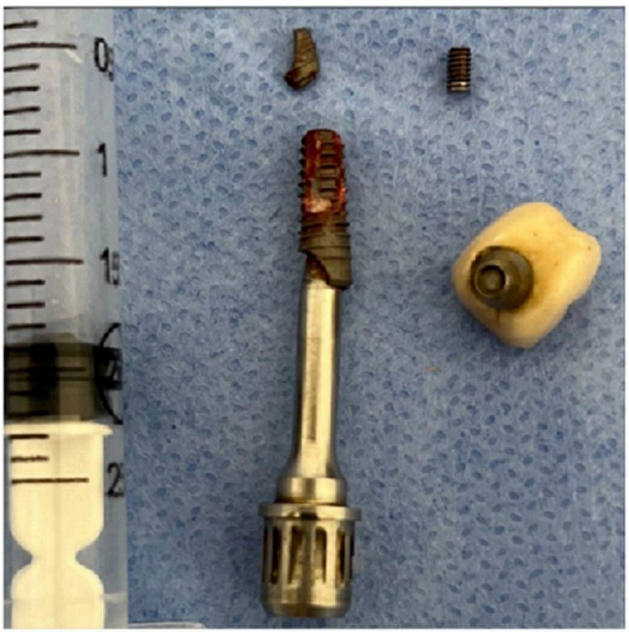





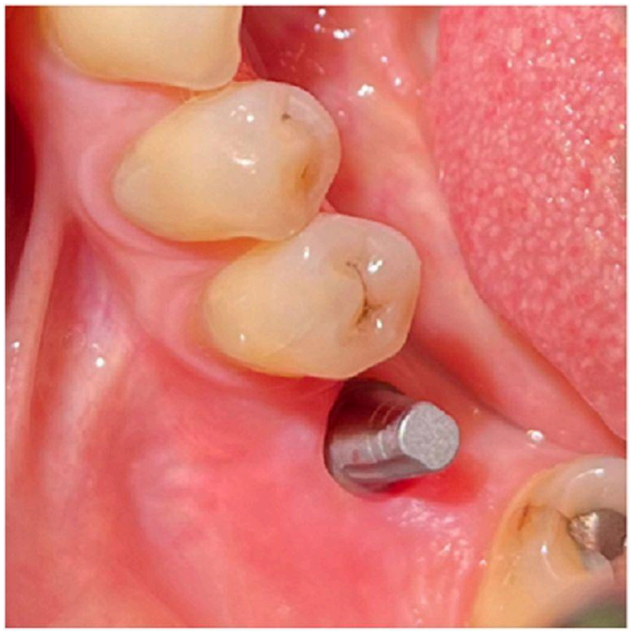





4,5×5 mm ekstra kısa implant (i-system, Novodent SA, İsviçre) 6. Ay; 1.5° Konik Soğuk Kaynak Abutment - İmplant CAD/CAM İle Üretilen Zirkonyum (VİTA YZ, Almanya) Kronun 6. Ay Protez Bitimi Radyografisi

& Kemik Grefti (Atident Allogreft, Türkiye) uygulanması Bağlantısının ve Sert / Yumuşak Dokuların İntraoral Kontrolü Abutmenta Ağız Dışında Simantasyonu (Panavia V5, Kuraray, Japonya)

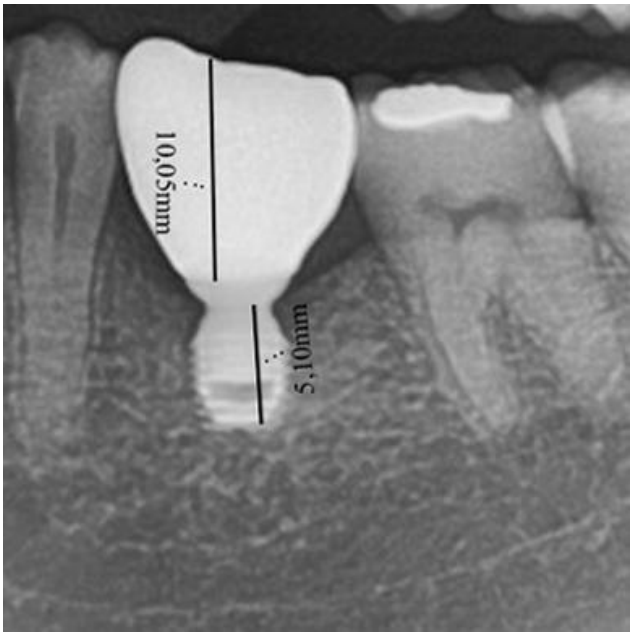



13. Ay Kontrol Radyografisi 13. Ay İntraoral Kontrol Fotoğrafı

TARTIŞMA

Ters tork tekniği (CTRT), osseointegre implantların eksplantasyonunda çevre alveoler kemiğin mümkün olduğunca korunmasını amaçlayan minimal invaziv bir yaklaşımdır. Kontrollü ters tork uygulanması, uygun olgularda trefan kullanımına ve ek kemik kaldırılmasına duyulan gereksinimi azaltarak rezidüel kemik hacminin korunmasına katkı sağlayabilir (1-3). Bu olguda kırık implantın CTRT ile uzaklaştırılması, yaklaşık 6 mm'lik rezidüel vertikal kemiğin korunarak aynı seansta yeniden implantasyona olanak sağlaması açısından önem taşımaktadır. Kullanılan implantta kron/implant oranı yaklaşık 2:1 olmakla birlikte, sistematik derlemeler artmış kron/implant oranının tek başına implant sağkalımı veya marjinal kemik kaybı açısından bağımsız bir olumsuz belirleyici olmadığını göstermektedir (4,6,7). Güncel sistematik derlemeler, ≤6 mm implantların uygun klinik koşullarda sınırlı vertikal kemik hacminde uygulanabilir bir tedavi seçeneği oluşturabileceğini; ancak özellikle 4–5 mm implantlara ilişkin kanıtların klinik senaryoya bağlı olarak sınırlı olduğunu göstermektedir (5). Misch ve Lin, kron/implant oranının tek başına biyomekanik riski yeterince yansıtmadığını; kron–abutment yüksekliği ve buna bağlı moment kolunun değerlendirmede dikkate alınması gerektiğini vurgulamaktadır (8). Özellikle aks dışı yüklerde artan moment, vida gevşemesi, vida kırığı ve implant boyun kırığı gibi teknik komplikasyonlarla ilişkili olabilir. Bu nedenle ekstra-kısa implantların biyomekanik değerlendirilmesi yalnızca implant uzunluğu veya kron/implant oranına değil; kron–abutment yüksekliği, implant çapı ve makrogeometrisi, implant–abutment bağlantısı ve oklüzal yükleme koşullarının birlikte değerlendirilmesine dayanmalıdır (8). Platform switching ve Morse taper bağlantının marjinal kemik stabilitesine katkı sağlayabileceği bildirilirken (9-11), friksiyonel Morse taper bağlantılar implant-abutment retansiyonunu konik yüzeyler

arasındaki mekanik kilitlenme prensibiyle sağlayarak retansiyon vidasına gereksinimi ortadan kaldırabilmektedir. Bu olguda eski restorasyonda vida kırığı bulunması nedeniyle daimi restorasyonda retansiyon vidası içermeyen 1,5° friksiyonel konik implant–abutment bağlantısı tercih edilmiştir. Kronun abutment üzerine ekstraoral simantasyonu ise intraoral rezidüel siman riskinin azaltılmasını sağlamıştır.

Bununla birlikte vidasız konik bağlantıların mekanik performansı sistem ve bağlantı geometrisine bağımlı olduğundan, bu yaklaşım vidalı bağlantılara genel bir mekanik üstünlük olarak değerlendirilmemelidir (10,11).

SONUÇ

İmplant ve vida kırığı gibi geç dönem mekanik komplikasyonların yönetiminde, çevre dokuların korunmasını hedefleyen minimal invaziv eksplantasyon ile protetik-biyomekanik planlamanın birlikte ele alınması önemlidir. Uygun olgu seçimi ve biyomekanik koşullarda ekstra-kısa implantlar, sınırlı kemik hacminde konservatif bir rehabilitasyon seçeneği oluşturabilir. Bu olguda yaklaşık 2:1 kron/implant oranı; kron–abutment yüksekliği, mevcut kemik hacmi, implant makrogeometrisi, oklüzal yükler ve vidasız friksiyonel konik bağlantı ile birlikte değerlendirilerek bireyselleştirilmiş bir rehabilitasyon gerçekleştirilmiştir. On üç aylık takipte klinik ve radyografik stabilite gözlenmiş olmakla birlikte, uzun dönem takip gereklidir.

KAYNAKÇA

1. Froum S, Yamanaka T, Cho SC, Kelly R, St James S, Elian N. Techniques to remove a failed integrated implant. Compend Contin Educ Dent. 2011 Sep;32(7):22-6, 28-30; quiz 31-2. PMID: 21910360.

2. Anitua E, Orive G. A new approach for atraumatic implant explantation and immediate implant installation. Oral Surg Oral Med Oral Pathol Oral Radiol. 2012 Mar;113(3):e19-25. doi: 10.1016/j.tripleo.2011.06.035. PMID: 22669153.

3. Anitua E, Murias-Freijo A, Alkhraisat MH. Conservative Implant Removal for the Analysis of the Cause, Removal Torque, and Surface Treatment of Failed Nonmobile Dental Implants. J Oral Implantol. 2016 Feb;42(1):69-77. doi: 10.1563/aaid-joi-D-14-00207. Epub 2014 Dec 1. PMID: 25436836.

4. Blanes RJ. To what extent does the crown-implant ratio affect the survival and complications of implant-supported reconstructions? A systematic review. Clin Oral Implants Res. 2009 Sep;20 Suppl 4:67-72. doi: 10.1111/j.1600-0501.2009.01762.x. PMID: 19663952.

5. Ravidà A, Serroni M, Borgnakke WS, Romandini M, Wang II, Arena C, Annunziata M, Cecoro G, Saleh MHA. Short (≤6 mm) compared with ≥10-mm dental implants in different clinical scenarios: A systematic review of randomized clinical trials with meta-analysis, trial sequential analysis and quality of evidence grading. J Clin Periodontol. 2024 Jul;51(7):936-965. doi: 10.1111/jcpe.13981. Epub 2024 May 20. PMID: 38764386.

6. Garaicoa-Pazmiño C, Suárez-López del Amo F, Monje A, Catena A, Ortega-Oller I, Galindo-Moreno P, Wang HL. Influence of crown/implant ratio on marginal bone loss: a systematic review. J Periodontol. 2014 Sep;85(9):1214-21. doi: 10.1902/jop.2014.130615. Epub 2014 Jan 20. PMID: 24444399.

7. Meijer HJA, Boven C, Delli K, Raghoebar GM. Is there an effect of crown-to-implant ratio on implant treatment outcomes? A systematic review. Clin Oral Implants Res. 2018 Oct;29 Suppl 18(Suppl Suppl 18):243-252. doi: 10.1111/clr.13338. PMID: 30306696; PMCID: PMC6221159.

8. Misch CM, Lin GH. Crown-to-implant ratio: A misnomer. Int J Oral Implantol (Berl). 2024 Sep 16;17(3):227-228. PMID: 39283216.

9. Schmitt CM, Nogueira-Filho G, Tenenbaum HC, Lai JY, Brito C, Döring H, Nonhoff J. Performance of conical abutment (Morse Taper) connection implants: a systematic review. J Biomed Mater Res A. 2014 Feb;102(2):552-74. doi: 10.1002/jbm.a.34709. Epub 2013 May 9. PMID: 23533139.

10. Ugurel CS, Steiner M, Isik-Ozkol G, Kutay O, Kern M. Mechanical resistance of screwless morse taper and screw-retained implant-abutment connections. Clin Oral Implants Res. 2015 Feb;26(2):137-42. doi: 10.1111/clr.12303. Epub 2013 Dec 9. PMID: 24313278.

11. Bagegni A, et al. The Mechanical Behavior of a Screwless Morse Taper implant-Abutment Connection: An In Vitro Study. Materials. 2022;15(9):3381.

Tam protez ve implant destekli protez kullanan hastalarda tedavi sonrası memnuniyet ve ağız sağlığı ile ilişkili yaşam kalitesinin değerlendirilmesi

Sinan Türkkan, Ceren Küçük, Zeynep Sude Sekmen

Marmara Üniversitesi, Diş Hekimliği Fakültesi, Protetik Diş Tedavisi Anabilim Dalı, İstanbul

AMAÇ: Bu çalışmanın amacı, tam protez ve implant destekli protez (overdenture) kullanan hastaların tedavi sonrası memnuniyet düzeylerini ve ağız sağlığı ile ilişkili yaşam kalitelerini Oral Health Impact Profile-14 (OHIP-14) ölçeği kullanarak karşılaştırmalı olarak değerlendirmektir.

GEREÇ-YÖNTEM: Marmara Üniversitesi Diş Hekimliği Fakültesi Protetik Diş Tedavisi Anabilim Dalı'nda son 5 yıl içinde tedavi görmüş, 50'si tam protez ve 50'si implant destekli protez kullanan toplam 100 hasta çalışmaya dahil edildi. Hastalara telefon üzerinden OHIP-14 anketi uygulandı. Verilerin normal dağılıma uygunluğu Shapiro-Wilk ve Kolmogorov-Smirnov testleri ile değerlendirildi; gruplar arası farklılıklar parametrik olmayan Mann-Whitney U testi ile karşılaştırıldı.

BULGULAR: Tam protez grubunda ortalama OHIP-14 skoru 26±25 (medyan 15) iken, implant destekli protez grubunda ortalama skor 12±21 (medyan 0) olarak bulundu. Mann-Whitney U testi sonucunda gruplar arasında istatistiksel olarak anlamlı bir fark saptandı ($U=797$, $p<0.001$); Hodges-Lehmann medyan farkı -7.0 olarak hesaplandı. İmplant destekli protez kullanan hastalarda çiğneme, konuşma, ağrı, öz güven ve sosyal katılım açısından tam protez kullanıcılarına kıyasla belirgin şekilde daha olumlu sonuçlar elde edildi.

SONUÇ: İmplant destekli protezler, tam protezlere kıyasla hastalarda daha yüksek tedavi sonrası memnuniyet ve daha iyi ağız sağlığı ile ilişkili yaşam kalitesi sağlamaktadır. Bu bulgular, özellikle mandibular bölgede implant destekli protezlerin dişsiz hastalarda tercih edilmesi gerektiğini destekleyen literatürle uyumludur.

Anahtar Kelimeler: Hasta memnuniyeti, İmplant destekli protez, OHIP-14, Tam protez, Yaşam kalitesi

Farklı Kalınlıklardaki CAD/CAM, Hibrit Seramik ve Kompozit Reçine Overlaylerin Mekanik Yükleme ve Aşındırma Sonrası Kırılma Dayanımlarının In Vitro Olarak Değerlendirilmesi: Pilot Çalışma

Dağıstan Sefa UÇA[1], Ceren KÜÇÜK[1]

[1] Marmara Üniversitesi, Protetik Diş Tedavisi Anabilim Dalı, İstanbul, Türkiye

Giriş: Kaybolan diş sert dokularının restore edilmesi, operatif diş hekimliğinin temel konularından birisidir. Günümüzde diş hekimliğindeki gelişmelere paralel olarak bu konuda da büyük ilerleme kaydedilmiştir. Restorasyonların yapımında hastanın yaşına, beklentilerine, dişin komşu dokularla olan ilişkilerine, kavitenin şekline, dişin durumuna ve kullanılacak restoratif materyale özellikle dikkat etmek gerekmektedir. Bütün bu faktörler göz önünde bulundurularak restorasyon başarısı arttırılabilmektedir. Adeziv diş hekimliğindeki gelişmeler ve estetik gereksinimlerin artması, seramik ve rezin inley, onley ve overlay restorasyonların endikasyonunu artırmıştır. Bu sınıflandırma restorasyon boyutu ve kapladığı diş dokusuna göre yapılmaktadır. Arka grup dişlerde uygulanan kısmi indirekt restorasyonlardan overlayler tüm tüberkülleri örterek kalan diş dokusunun korunmasını hedefler. Aynı zamanda zayıflamış dişi güçlendirir ve mümkün olduğunca çiğneme fonksiyonunun, fonetik özelliklerin ve estetiğin yeniden kazanılmasına katkıda bulunur. Abrazyon, erozyon ve atrisyon gibi etiyolojik faktörlere bağlı olarak ortaya çıkan aşırı diş dokusu kayıpları; dentin hassasiyetine, estetik problemlere ve ileri vakalarda dikey boyut kaybına neden olabilmektedir. Diş dokusu kaybına bağlı olarak gelişen dikey boyut azalması, hastalarda hem fonetik hem de fonksiyonel açıdan önemli sorunlara yol açmaktadır. Madde kaybına uğramış dişlerin tedavisinde direkt ve indirekt restoratif yöntemler uygulanabilmektedir. Ancak güncel diş hekimliği anlayışı doğrultusunda, sağlıklı diş dokusunun maksimum düzeyde korunmasını hedefleyen minimal invaziv yaklaşımlar ön plana çıkmaktadır. Bu bağlamda, geniş madde kaybı bulunan dişlerin rehabilitasyonunda sıklıkla tercih edilen restoratif seçeneklerden biri overlay restorasyonlardır.

Amaç: Temel amaç, minimal invaziv diş hekimliği yaklaşımı doğrultusunda tasarlanan ultrathin overlay restorasyonlarda kullanılan farklı restoratif materyallerin, farklı kalınlıklarda kırılmaya karşı dirençlerinin laboratuvar koşullarında karşılaştırmalı olarak değerlendirilmesidir. Çalışma, diş dokusunun maksimum düzeyde korunmasını hedefleyen restoratif yaklaşımlarda, materyal ve restorasyon kalınlığı seçiminin mekanik dayanım üzerindeki etkisini bilimsel olarak ortaya koymayı amaçlamaktadır. Tezimizin sıfır hipotezi Farklı materyallerden üretilen farklı kalınlıklardaki overlay restorasyonlarının mekanik yükleme ve aşınma testleri sonucunda kırılma dayanımlarının farklı olmayacağıdır.

Materyal ve Yöntem:

Dişlerin Toplanması ve Saklanması: Marmara Üniversitesi Diş Hekimliği Fakültesi Ağız, Diş ve Çene Cerrahisi Anabilim Dalı kliniğinde periodontal problem veya ortodontik nedenlerle 6 ay içerisinde çekilmiş, morfolojik olarak farklılık olmayan 18 adet molar diş kullanıldı. Fakültemiz Ağız, Diş ve Çene Cerrahisi kliniğinde diş çekimleri öncesi hastalardan onam formu alındı. Toplanan dişler profilaksi fırçası yardımıyla debris ve lekelerden arındırılarak deney aşamasına geçene kadar distile su içinde bekletilerek dezenfeksiyon sağlanmıştır.

Dişlerin Hazırlanması: Dişlerin tümü preparasyonda kullanılacak düzeneğe uygun şekilde (mine-sement sınırlarından 1 mm aşağıdan) silikon kalıplar içerisinde otopolimerizan akriliğe gömülerek sabitlenmiştir.

Kavite Preparasyonu ve IDS Uygulanması: Diş hazırlığı, Magne ve arkadaşlarının çalışmasındaki yöntemlere göre gerçekleştirilmiştir. Tüm dişlerde, okluzal yüzeyin ileri derecede erozyonunu simüle etmek için standartlaştırılmış bir hazırlık yapılmıştır. İlk olarak, okluzal mine yüksek hızda su soğutmalı elmas frez ile selektif olarak aşındırılarak okluzal dentin ortaya çıkarıldı. Bukkal ve lingual kenarlar, CEJ'den yaklaşık 5 mm uzaklıkta ve merkezsel oluktan 2,3 ile 2,6 mm arasında olacak şekilde korunması sağlanarak dişin tüberkül eğimi korundu. Prepare edilen her dişe anında IDS uygulandı. IDS için altın standart olarak kabul edilen Optibond FL 2 Aşamalı Adeziv (Kerr) kullanıldı.

Restorasyon Üretimi ve Simantasyon: Restorasyonlar 0,6 ve 1 mm kalınlıklarda olacak şekilde; Hibrit Seramik blok (Cerasmart, GC), 3D Print Kompozit Reçine (VarseoSmileCrownplus, BEGO) ve Lityum Disilikat blok (Initial LiSi, GC) materyallerden üretilmiştir. Üretilen restorasyonlar G-Cem One adeziv kit (GC) ile simante edildi.

Mekanik Yüklenme ve Kırılma Testi: Örnekler simantasyonun ardından 1 yıllık normal oklüzyon ve çiğneme kuvvetlerini yansıtacak şekilde termomekanik yaşlandırmaya tabi tutuldu. Bu çalışmanın kırma testleri Marmara Üniversitesi Diş Hekimliği Fakültesi Araştırma Geliştirme Laboratuarı'nda yapılacaktır. Kırma işleminin yapılabilmesi için örnekler Universal Test Cihazına (shimadzu Universal Testing Machine, Lloyd Instruments, LRx, Fareham Hant, UK) yer düzlemine dik olacak restorasyonların santral fossalarına 90 derecelik açı ile 1 mm/dk hızla 5 mm çelik bilye başlık ile maks kuvvet uygulanmıştır.

Bulgular: Çalışmada 3 farklı materyalden 0,6 ve 1 mm'lik restorasyon kalınlığı olacak şekilde gruplar oluşturuldu ve toplam 6 grup elde edildi (n=3). Kırma testleri sonucunda Lityum disilikat ve hibrit seramik gruplarında kalınlık arttıkça dayanımın genel olarak arttığı görüldü. Kompozit reçine grubunda ise kalınlık artışına paralel belirgin bir yükselme izlenmedi. Hibrit seramiğin 0,6 mm grubunda en düşük dayanım değerleri elde edilirken, 1,0 mm kalınlıkta belirgin bir artış saptandı. Elde edilen sonuçlara göre en yüksek ortalama kuvvet kompozit reçine grubunda, özellikle 0,6 mm kalınlıkta gözlendi. liSi blok(0,6-1 mm) Hibrit Seramik blok(0,6-1 mm) Kompozit Reçine blok(0,6-1 mm)

Tartışma: Andrade ve ark. farklı CAD/CAM materyallerinden üretilen farklı kalınlıklardaki okluzal veneerlerin kırılma dirençlerini araştırmışlar. IPS emax cad-vita enamic-lava ultimate 0,6 ve 1,5 mm kalınlıklarda gruplara ayrılmış ve uygulanan kırılma testleri sonucunda IPS e.max CAD 1,5 mm için kırılma direnci (4995 N), diğer deneysel gruplardan anlamlı derecede daha yüksek elde edilmiştir. Diğer gruplarda, birbirlerinden anlamlı derecede farklı olmayan daha düşük kırılma dirençleri elde edilmiştir. IPS e.max CAD, Vita Enamic ve Lava Ultimate malzemelerinden yapılan, 0,6 mm ve 1,5 mm kalınlığındaki oklüzal kaplamalar, sağlıklı dişlerle benzer kırılma dirençleri elde etmiştir. Ultrathin oklüzal kaplamalar (0,6 mm), aşınmış posterior dişlerde umut verici bir restorasyon prosedürü gibi görünmektedir. (Andrade et al.,2018)

Bir başka çalışmada 3D printed kompozit reçine ve CAD/CAM ile üretilen restorasyonlarda malzeme kalınlığının kırılma direncine etkisi araştırılmış. Emax CAD (Ivoclar) ve VITA Enamic Hibrit seramik kontrol grubu olarak alınmıştır. Lava Ultimate (3M ESPE), Cerasmart (GC), BCBrilliant Crios (Coltène), 3Dels-3D Harz (Saremco) materyallerinden 3 ayrı kalınlıkta 0,5-1-1,5 mm restorasyonlar üretilmiş. Yorulma sağ kalımında 0,5 mm'de tüm kompozit kronlar sağ çıkmış. Vita enamic 0,5 mm restorasyonlarda hiçbir kron sağ çıkmamış. İnce kalınlıkta (0,5 mm) kompozit bazlı materyaller yorulma testinden sağ çıkarken seramik bazlı materyaller (özellikle Vita Enamic, bir de Cerasmart) kaybedilmiş. Kırılma yükü kalınlıkla

artmış. Kompozitler arasında fark olmamış ve en yüksek değerler 1,5 mm'de 1250–1580 N arasında kalmış. Sonuç olarak yazarlar kompozit materyallerin minimal kalınlıklarda seramiklere göre avantajlı olabileceğini söylemiştir. (Zimmerman et al., 2019)

Sonuç: Pilot çalışmada LiSi, hibrit seramik ve kompozit reçine örneklerinin ortalama kırılma yükü 1215–2532 N arasında bulundu; tüm gruplar fizyolojik ısırma kuvvetlerinin üzerinde kaldı. En yüksek ve en tutarlı değerler kompozit reçine grubunda görüldü (≈2400–2500 N). Ancak gruplar arasında istatistiksel olarak anlamlı fark saptanmadı (p=0,43); bu durum küçük örnek sayısına (n=2–3) ve yüksek değişkenliğe bağlandı. Bu bağlamda pilot çalışmadan hesaplanan etki büyüklüğü fazlaydı (f≈0,70); ana çalışmada örnek sayısı artırılarak anlamlı farkların ortaya çıkarılması hedeflenmektedir.

Anahtar Kelimeler: Ultrathin Overlay, CAD/CAM, 3D Printed kompozit rezin, Kırılma dayanımı

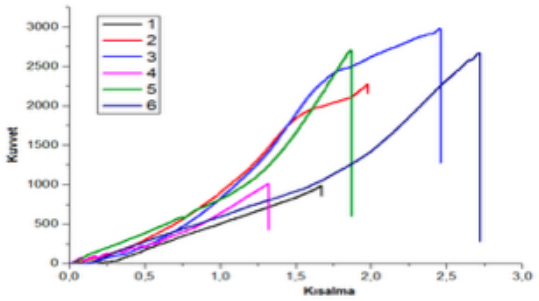

Numune Kodu (Hb 0,6 mm)	Kuvvet (N)	Kısalma (mm)	Numune Kodu (Hb 1,0 mm)	Kuvvet (N)	Kısalma (mm)
1	1855	1,85	4	2515	2,31
2	1085	1,70	5	1475	2,03
3	705	1,64	6	2885	2,23
Ortalama	**1215**	**1,73**	**Ortalama**	**2291,66**	**2,19**
Std. Sapma	**585,91**	**0,10**	**Std. Sapma**	**731,04**	**0,14**

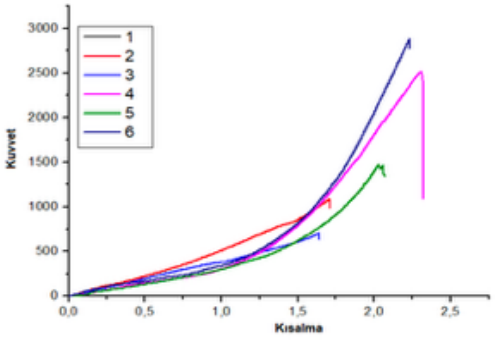

Numune Kodu (Hb 0,6 mm)	Kuvvet (N)	Kısalma (mm)	Numune Kodu (Hb 1,0 mm)	Kuvvet (N)	Kısalma (mm)
1	1855	1,85	4	2515	2,31
2	1085	1,70	5	1475	2,03
3	705	1,64	6	2885	2,23
Ortalama	**1215**	**1,73**	**Ortalama**	**2291,66**	**2,19**
Std. Sapma	**585,91**	**0,10**	**Std. Sapma**	**731,04**	**0,14**

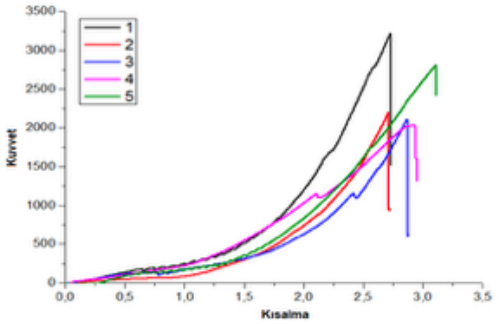

Numune Kodu (Kr 0,6 mm)	Kuvvet (N)	Kısalma (mm)
1	3215	2,72
2	2275	2,71
3	2105	2,86
Ortalama	**2531,66**	**2,76**
Std. Sapma	**597,85**	**0,08**

Numune Kodu (Kr 1,0 mm)	Kuvvet (N)	Kısalma (mm)
4	2035	2,91
5	2810	3,11
Ortalama	**2422,50**	**3,01**
Std. Sapma	**548,00**	**0,14**